泌尿紀要6巻5号
昭和35年5月

腎癌に合併した腎被膜下交感神経節細胞腫の1例

大阪大学医学部泌尿器科教室（主任　楠　隆光教授）
講　師　前　川　正　信
助　手　村　上　嶽　郎

A Case of Ganglioneuroma of the Kidney Associated with Renal Carcinoma

Masanobu MAEKAWA and Gakuro MURAKAMI

From the Department of Urology, Osaka University Medical School
(Director : Prof. Dr. T. Kusunoki)

A case of ganglioneuroma of the kidney is presented. The patient was a 57 year-old-male who was subjected to left nephrectomy with clinical diagnosis of left renal tumor. The kidney was examined. Beside the renal carcinoma, the ganglioneuroma was found under the renal capsule.

Review of the literature has revealed only two cases of ganglioneuroma of the kidney in foreign country and one case in Japan.

交感神経節細胞腫は，既に1870年 Loretz が胸部交感神経節に発生したものに就て報告したのに始るものであるが，尚今日迄比較的稀な腫瘍であり，特に固有臓器に発生をみることは少い．これが腎臓に発生した報告例は，我々の検べた処では文献上外国に於て2例，本邦に於て1例をみるのみである．我々は最近腎癌に合併して，偶然ではあるが，その腎被膜下に稀有な交感神経節細胞腫を見出したので，茲に自験例を報告すると共に，交感神経節細胞腫に就て若干の考察を試みる．

自　験　例

症例：57才，男子，青果物商

初診：昭和34年7月20日

主訴：尿濁，時に肉眼的血尿．

家族歴：特記すべきものはない．

既往歴：特記すべきものはない．結核や性病は否定している．

現病歴：約2年前突然無症候性血尿が2日間持続し，その後は，略々半年間隔で3回同様の血尿をみている．特に1年半前には，血尿の為尿閉を来たしたこともある．最近は尿濁を主とし，同時に下腹部不快感，残尿感を訴えている．

入院時一般的所見：体格，栄養共に中等度で，胸腹部理学的所見では左腎を触知するほかは異常を認めない　血圧は 138～82mmHg．血液所見は赤血球数 464万，Hb量94%，白血球数6,300，白血球百分率は桿状4%，多核59%，好酸球1%，淋巴球34%，単球2%，赤沈は1時間値24mm，2時間値54mm．血液化学所見は総蛋白 7.8g/dl，残余窒素 29mg/dl，Na144 mEq/l，K 4.7mEq/l，Cl 105mEq/l，Ca 9.2mg/dl，P 4.2mg/dl，酸フォスファターゼ（PH 4.5）0.3U，（PH 6.8）0.4U，アルカリフォスファターゼ 1.4U．村田，カーン及びワ氏反応はいずれも陰性である．

尿所見：尿は黄褐色濁，反応酸性，蛋白（卅），糖（－），ウロビリノーゲンは正常．その沈渣には赤血球（卅），白血球（＋）及び雑菌（＋）を認める．

膀胱鏡所見：容量 300c.c.，粘膜及び左右尿管口共に正常である．青排泄は右側は正常であるが，左側は12分後にも認められない．

腎盂レ線像：静注性腎盂レ線像では，右側は造影剤の排泄並びに腎盂形態共に正常であるが，左側は造影剤の排泄を認めない　左側の逆行性腎盂レ線像では，尿管は正常であるが，腎盂は拡張して腫瘍が腎実質か

ら腎盂内に発育して出来たと思われる陰影欠損があり，二，三の拡張した腎杯像も描出されている（第1図）

大動脈撮影法による腎動脈レ線像：右側は正常，左側では動脈分岐像が乱れ，又 Pooling像も多少みられる（第2図）

診断：左腎腫瘍

手術：昭和34年7月29日

手術所見：手術は等比重ヌペルカイン 2cc による腰髄麻酔後，Bergmann-Israel 氏腰部斜切開で腎臓に達した．尿管は正常，腎臓は腫大し，その上極の一部が僅かに正常に近い所見を示していたが，その他の部分は厚い脂肪嚢に包まれ，多少の癒着を示していた．腎門部及び大動脈周囲には，数ケの腫大した淋巴節を認めたので，これらを腎臓と共に剔除した．

術後経過：経過は頗る順調で，術後12日目に全治退院した．

剔除標本所見．剔除腎は重量550g，大いさ 16×9×7.5cm，線維性被膜は全く剥離困難である．上極の一部は比較的平滑であるが，他の部分は凹凸不平である．前部位は幾分軟かいが，後部位は全く硬い．切開してみると，前部位は水腎症様であり，後部位は暗紅色髄様の軟かい部分と，黄白色の硬い部分とよりなる肉眼的に明らかに悪性腫瘍の外観を示している（第3図）

組織学的所見：水腎症を示している上極では，正常に近い腎組織を残している．他の腫瘍の部分では，暗紅色髄様の部分も，黄白色の部分も組織学的には多少の相違はあるが，いずれも腎細胞型癌である（第4図）

交感神経節細胞腫は手術時全く予想されなかつたが，組織学的検索の途上に於て，腎背面中央部の腎被膜下に径約 3mm の小結節として認められた．その組織像は，紡錘形の Schwann 細胞からなる基質に，神経節細胞が散在性に認められる(第5図)．その形は大形円形又は楕円形を呈しているものが多く，なかにはかなり変形しているものも見られる．核は多くは1個で偏在しており，ときには2核の細胞も認められる（第6図）　以上から，かなり成熟した交感神経節細胞腫と診断した．

考　　按

交感神経系の腫瘍には，交感神経細胞の発生過程に於ける夫々の時期に対応した，腫瘍細胞の様々の分化の程度を示す最も未熟な交感神経形成細胞腫から，最も分化した交感神経節細胞腫或はクローム親和細胞腫迄の一連の腫瘍系列がある．然し乍ら，その発生原因に就ては今日尚不明である（第1表）

交感神経系腫瘍の発生過程（第1表）

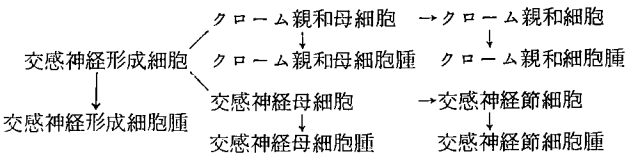

交感神経節細胞腫の発生年令は，交感神経形成細胞腫に比して高令であるが，Stout (1947) の187例に就てみると，なお平均年令は20才で，20才以下が全体の60%を占めている．然し乍ら，Stowens (1957) の109例では，20才以下は18.3%である．我々が文献上集めえた記載明瞭な本邦17例に，自験例を加えた18例では，平均年令は21.7才で，20才以下が全体の50%を占めており，Stout のそれに略々一致している（第2表）

性別に就てみると，Stout の統計では男女比が凡そ2対3となつているが，本邦例では凡そ1対2である．

交感神経節細胞腫の年令的分布（第2表）

年　令	報告者及び症例数		
	Stout(1947) 187例	Stowens (1957) 109例	前川・村上 (1960) 18例
0～9	69	7	3
10～19	43	13	6
20～29	30	34	4
30～39	20	22	2
40～49	5		1
50～	20	29	2
不　明		4	
平均年令	20才		21.7才
20才以下	60%	18.3%	50%

組織学的には，交感神経形成細胞腫に反し，その大部分は良性腫瘍に属する．即ち，多くは無症状に経過し，又あつても圧迫による症状のみである．一般に腫瘍細胞の分化度に従つて第1度（全く成熟），第2度（幾分未分化）及び第3度（一部に交感神経形成細胞を混在）に分類され，分化度の低い第2度及び第3度は転移をする（第3表）

交感神経節細胞腫の組織学的分類とその転移（第3表）

分類	組織像	転移			
		報告者／一般的傾向	Stout (1947)	Stowens (1957)	前川・村上 (1960)
第1度	交感神経節細胞腫（全く成熟）	−	146例中 0 (0%)	109例中 0 (0%)	16例中 0 (0%)
第2度	交感神経節細胞腫（幾分未分化）	+	33例中 6例 (18.2%)		
第3度	交感神経節細胞腫＋一部交感神経形成細胞腫	++	20例中 13例 (65%)		2例中 2例 (100%)

体内に於ける分布は，交感神経の分布に従うものである．最も多く発生するのは後腹膜腔及び縦隔嚢であり，前者が全体の約半数を占めている．他方，これが固有臓器に発生することは極めて少く，例えば Stout の243例に就てみても，副腎に発生した31例（12.8%）を除くと，固有臓器に発生をみたものは僅かに22例（9%）である．本邦18例に於ても，後腹膜腔及び縦隔嚢に発生した比率は外国例と略々同様である（第4表）

交感神経節細胞腫の所在（第4表）

報告者		交感神経節細胞腫の症例数	体内に於ける分布状態		
			後腹膜腔	縦隔嚢	その他
Mc Farland & Sappington	(1935)	127	50 (39.4%)	77 (60.6%)	
Stout	(1947)	243	118 (48.6%)	62 (25.5%)	63 (25.9%)
Stowens	(1957)	109	53 (48.6%)	41 (37.6%)	15 (13.8%)
前川・村上	(1960)	18	8 (44.4%)	5 (27.8%)	5 (27.8%)

交感神経節細胞腫が泌尿器科学的に問題となるのは，後腹膜腔に発生する場合であるが，その頻度は極めて少い　例えば，Pack & Tabah (1954) は Memorial Cancer Center に於て，1926年から1951年迄の26年間の全腫瘍60,000例中120例（0.2%）の後腹膜腔腫瘍を数えているが，この120例中僅かに1例（0.8%）の交感神経節細胞腫をみているにすぎない．最近でも Weber (1959) 及び Svejda & Dluhos (1959) の症例報告を見るのも，その稀有なためである．また交感神経節細胞腫全体からみても，Pack & Tabah の全腫瘍60,000例中本腫瘍は僅かに14例（0.023%）で，矢張り極めて低い頻度である．我国に於ても，安藤（1959）が1904年から1957年迄の54年間に於て，本邦文献上334例の後腹膜腔腫瘍を集めているが，このうち交感神経節細胞腫は僅かに6例（1.8%）である（第5表）

現在迄，我々が内外文献上より知りえた泌尿器系統に於ける交感神経節細胞腫の報告は，Stout の統計中の精管に発生した1例，Wyman, Chappell & Jones (1950) の膀胱に発

後腹膜腔に於ける交感神経節細胞腫の発生頻度（第5表）

報告者		後腹膜腔腫瘍	交感神経節細胞腫
Rabinovitch, Trinidad, Pines & Grayzel	(1952)	28例	1例（3.6%）
Johnson, Searls & Grimes	(1954)	75例	2例（3.6%）
Pack & Tabah	(1954)	120例	1例（0.8%）
Donhauser & Bigelow	(1955)	48例	4例（8.3%）
安藤	(1959)	334例	6例（1.8%）

生した1例及び Bigler & Hoyne (1932) の4.5才男児，Wright (1938) の50才男子並びに高柳 (1953) の40才女子の腎臓に発生した各1例である．

我々の症例を加えた本邦交感神経節細胞腫18例の詳細に就ては第6表に一括した．第12例迄に就ては既に高柳がその論文中に表示したが，我々は更にその後に発表された5例と自験例1例を加えて表示したのが，この表である．このうち，丸山 (1942) の4才男児及び山形・小島 (1955) の 1.4 才女児の各1例は組織学的に第3度に属するが，他はすべて第1度の交感神経節細胞腫である．

本邦に於ける交感神経節細胞腫の報告例（第6表）

	報告者	年令	性	部位	主訴	備考
1	橋本 (1931)	50	♂	右頸部交感神経幹	右耳下部の腫瘤・口角麻痺	手術例
2	三上・河野(1935)	22	♀	胸廓内	右胸部，肩胛部の疼痛	手術例，術中死亡
3	藤岡 (1938)	22	♂	腰部交感神経幹	無痛性腹部腫脹	手術例
4	紺野 (1938)	24	♀	右副腎		剖検時に偶然発見
5	岡田・重森・島田 (1940)	19	♂	後腹膜	無痛性腹部膨満	手術例，術後27日で死亡
6	山田 (1941)	14	♀	後腹膜	右下腹部の無痛性腫瘤	手術例，一部に未熟の細胞あり
7	丸山 (1942)	4	♀	右副腎	腹部膨満羸瘦	剖検例，左副腎に未熟の腫瘍あり
8	小西 (1943)	31	♀	頸部交感神経幹	右頸部の腫瘤	手術例
9	中田 (1949)	33	♀	前頭葉並びに側頭葉	眼症状	手術例，術後3日で死亡
10	勝見・島崎(1950)	5	♂	胸腰部交感神経幹	右胸腰部の無痛性腫脹	手術例
11	櫛谷 (1953)	13	♀	胸廓内	胸部レ線撮影により偶然発見	手術例
12	高柳 (1953)	40	♀	腎臓	血尿	手術例，血尿は合併した腎結核の為
13	山形・小島(1955)	10	♀	胸部交感神経幹		
14	山形・小島(1955)	22	♂	胸部交感神経幹		
15	山形・小島(1955)	1.4	♀	左副腎		頭蓋骨，左脛骨転移
16	牛島 (1956)	12	♀	後腹膜	腹部腫瘤	手術例，剔出不能

17	中　島　(1959)	11	♂	右後縦隔竇	身体検査で発見	手術例
18	前川・村上(1960)	57	♂	左腎被膜下	尿溷濁・血尿	手術例，腎癌に合併

結　　語

腎癌に合併した腎被膜下交感神経節細胞腫の1例を報告し，多少の考按を加えた．腎臓に発生した交感神経節細胞腫の報告は，外国文献に於て2例，本邦文献上1例をみるのみである．

本症例は勿論，交感神経節細胞腫のみならば無症候にして，発見も不可能であつたと思われるが，只腎癌による症状発現により，偶然に発見されたものである．

稿を終るに当り，終始御懇篤な御指導並びに御校閲を賜つた恩師楠教授に衷心より深謝いたします．

文　　献

1) 安藤逢：外進，**第10集**：80，1959.
2) Bigler, J. A. & Hoyne, A.　Am. J. Dis. Child., **43** : 1552, 1932.
3) Donhauser, J. L. & Bigelow, N. H.　Arch. Surg., **71**　234, 1955.
4) Johnson, A. H., Searls, H. H. & Grimes, O. F.　Am. J. Surg., **88**　155, 1954.
5) Loretz, W.　Virchows Arch., **49**　435, 1870.
6) Mc Farland, J. & Sappington, S. W.　Am. J. Path., **11**　429, 1935.
7) 中島邦他：私信による，1959.
8) Pack, G. T. & Tabah, E. G.　Internat. Abst. Surg., **99**　209 & 313, 1954.
9) Rabinovitch, J., Trinidad, S., Pines,B. & Grayzel, D.　Arch. Surg., **65** : 641, 1952.
10) Stout, A. P.　Surg. etc., **84**　101, 1947.
11) Stowens, D.　Arch. Path., **63** : 451, 1957.
12) Svejda, J. & Dluhos, M.　Zbl. Allg. Path., **99**　523, 1959.
13) 高柳十四男：外科の領域，**2**：314，1953.
14) 牛島宥：癌，**47**：690，1956.
15) Weber, H. F. J. : Z. Urol., **52**　569, 1959.
16) Wright, R. D.　J. Path. & Bact., **47** : 640, 1938.
17) Wyman, H. E., Chappell, B. S. & Jones, W. R. Jr.,　J. Urol., **63**　526, 1950.
18) 山形陽・小島瑞：癌，**46**：225，955.

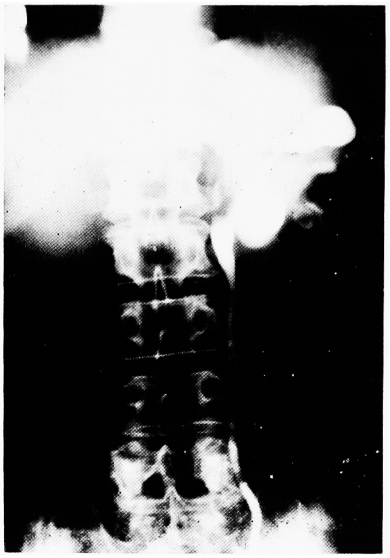

第1図　逆行性，腎盂レ線像

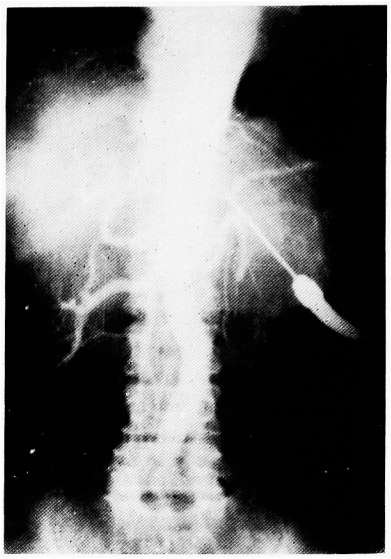

第2図　大動脈撮影法による腎動脈レ線像

第3図　剔除腎の割面

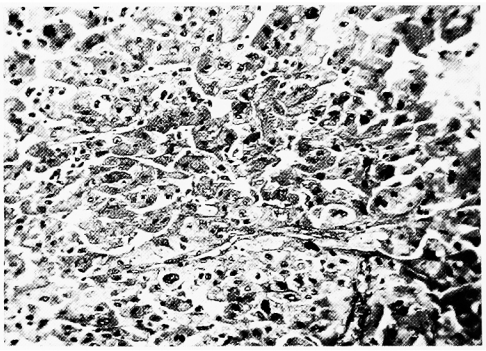

第4図　腎癌の組織像（H. & E.染色×400）

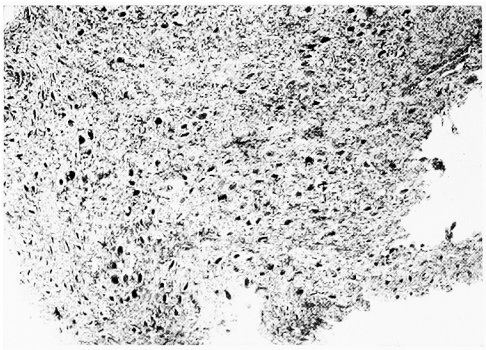

第5図　交感神経節細胞腫の組織像(H. & E.染色×100)

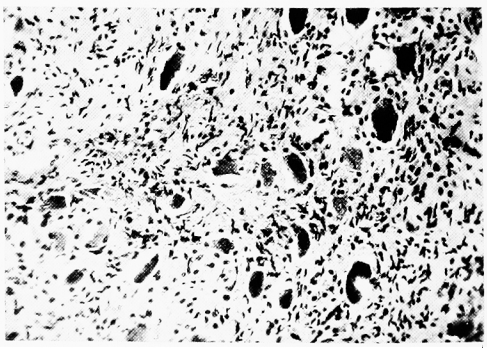

第6図 交感神経節細胞腫の組織像(H. & E.染色×400)