泌尿紀要6巻6号
昭和35年6月

腎盂レ線像及び尿中角化上皮の証明により診断し得た腎盂白板症の1例

大阪大学医学部泌尿器科学教室（主任　楠　隆光教授）
大学院学生　中　新　井　　邦　夫

A Case of Leukoplakia Diagnosed Preoperatively by the Pyelogram and Cornified Epithelial Cells in Urine : Report of A Case

Kunio NAKAARAI

From the Depertment of Urology Osaka University, Medical School
(Director　Prof. Dr. T. Kusunoki)

A Case of leukoplakia diagnosed preoperatively by the pyelogram and cornified epithelial cells in urine.

A 30-year-old female patient was addmited with chief complanint of mild pollakisuria and dull aching of the left flank.

A diagnosis of leukoplakia of the left renal pelvis was made by intravenous and retrograde pyelograms which revealed an irregularity of density of the left renal pelvis suggesting folds running longitudinally and a moth-eaten-appearance of the lower calyx.

A diagnosis was supported by discovery of cornified cells in catheterized urine from the left ureter on the Papanicolaou staining. Nephrectomy was performed and the diagnosis was confirmed.

Discovery of cornified epithelial cells in urine and characteristic pyelographic findings are improtant in diagnosis of leukoplakia of the renal pelvis, and it is not of extreme difficulty to make a preoperative diagnosis through careful evaluation of these findings.

The present case of leukoplakia of renal pelvis is the forth diagnosed preoperatively in the world.

緒　　言

腎盂白板症と云う状態は今日では左程稀なものではなく，私の調査した範囲に於ても，自験例を含めて世界で132例の報告があり，その中我国では33例の報告が見られる．これらの症例の殆んどすべてが，腎盂結石を始めとし，他の腎疾患に随伴し，しかも剔除標本により初めて診断し得られたものが大部分で，術前に診断のついたものは極めて少なく，しかも術前のレ線所見により診断し得られたという報告は更に少ない．しかし注意しておれば，必ず術前に診断し得るもので，私はその様な1例を経験したので報告すると共に，本症の診断的事項及び従来報告されている腎盂レ線所見を供覧し，自験例と比較検討して見たい．

症　　例

患者：30才の女子，主婦．

家族歴及び既往歴に特記すべきものはない．

現病歴：9年前妊娠4カ月の時，頻尿，排尿痛，尿溷濁を訴え，膀胱炎として治療を受けて症状は緩解したが，以来軽度の頻尿が最近まで続いている．昭和33年8月29日夜，突然悪心を伴つて左側腹部より左背部に鈍痛を訴えたが，2～3時間で緩解したので，そのまま放置していた．それ以来約1カ月に1度，悪心，時に嘔吐を伴う全く同様の鈍痛を訴え，何れも2～3時間で緩解していた．軽度の残尿感，頻尿を訴えるが，肉眼的血尿や尿の溷濁に気づいた事はない．排尿回数は昼6～7回，夜2～3回．

左側腹部の鈍痛を主訴として，昭和34年9月12日，当科外来を訪れ，10月6日入院した．

現症：体格栄養共に中等度，全身状態は侵されていない．腹部は平坦にして軟，腹壁静脈の怒張なく，肝臓及び脾臓は触れない．腎臓は左側は触れないが，右側では下極を触れ，呼吸性移動が著明であり，圧痛はない．膀胱部にも圧痛なく，四肢の腱反射は正常で，浮腫やその他病的反射は認められない．血圧 115/80 mmHg，その他に異常はない．

血液所見：赤血球422万，血色素量84%，ヘマトクリット40%，白血球5,600 白血球百分率に異常はない．血沈は1時間値 10mm，2時間値 44mm，梅毒血清反応は陰性．血液化学検査では，Rest N 22mg/dl, Na 145mEq/l, K 4.2mEq/l, Cl 103mEq/l, Ca 11.2mg/dl, P 3.4mg/dl, Total Protein 7.2g/dl.

尿所見：外観黄色溷濁，反応酸性，蛋白弱陽性，糖陰性，ウロビリノーゲン正常，尿沈渣では赤血球（+），白血球（+），上皮細胞（+），角化膜様物（+），小桿菌（+），結核菌（−）

膀胱鏡検査：膀胱容量は 200cc，膀胱粘膜は充血し，血管の拡張を認める．右尿管口は形態正常，収縮運動は良好．左尿管口は形態正常，充血浮腫が見られ，収縮運動は稍々緩慢．青排泄は，右は開始3分40秒，深青3分50秒．左は開始3分50秒，6分で深青せず．

レ線所見：単純撮影では病的所見なく，結石様の陰影も認めない．静注性腎盂レ線像（第1図）では右側は正常であるが，左腎盂はその輪郭が幾分粗造な感を与える以外に，下部腎杯から腎盂下半にかけて腎盂の長軸の方向に走り，腎盂尿管移行部に向い幾分集中する傾向のある細いちりめん皺様の褶襞を認め，その部分に於いて腎盂陰影の濃淡は不均一であり，下部腎杯の一部には moth-eaten appearance とも称す可き像が見られる．この様な像は逆行性腎盂レ線像でも認められるが，逆行性に腎盂に充満した造影剤を流出させ，更に空気を注入し，その直後に撮影せる腎盂像（第2図）では，先に述べた褶襞像及び腎盂周辺の蚕食状の陰影は更に著明となり，その部分に於ける凹凸不平の粗造面を思わせる．なおこの際左腎より得たカテーテル尿の沈渣について，パパニコロー染色を行い淡紅色に染まる角化細胞を明確に証明した（第3図），

暗調応機能は全く正常．結膜乾燥症，特発性夜盲症の如きビタミンA欠乏の確実な徴候は証明し得ない．

手術所見：以上の所見，特に腎疝痛，腎盂像並びに尿沈渣中の角化細胞の証明の3点に基き腎盂白板症と診断され，昭和34年10月9日左腎剔除術が行われた．腰椎麻酔の下に，左腰部斜切開により後腹膜腔に達した．腎臓は正常大，稍々凹凸が多いが，周囲との癒着は殆んどない．尿管は正常大であつて，どこにも肥大せる部分や縮少せる部分を認めなかつた．

剔除標本：剔除標本は重量150g，大きさ 10×4×4cm で，腎表面は赤褐色の光沢を有し，やや凹凸あるも，特別な病的所見は認められない．腎盂粘膜は全体として溷濁肥厚し，腎盂の下部に於いて限局性に稍々隆起する銀白色の褶襞を作る粗造面を認める（第4図）　尿管には特別な病的所見はない．

組織学的所見（第5図）：腎盂粘膜移行上皮の一部に強い扁平上皮化生が見られ，著明な角化が認められる．この部分では円柱状基礎細胞層の上に棘細胞層，角質水晶様質を有する顆粒層，更に最上層に葉状角化を認める．即ち完全型の白板症である．粘膜下には淋巴球，形質細胞の浸潤が見られる．

術後経過：経過は良好で，術後20日目に全治退院した．

考　　按

腎盂白板症に関しては，1948年迄の世界の症例96例について楠教授の詳細な統計があり，我国の症例については，1955年に27例についての佐藤等の報告がある．私は1948年以後の世界の症例，及び我国の症例について佐藤等によつて記載された事項以外に若干の新事項を知り得たので，これを補足する（第1表）

私の集め得た132例中年令を知り得た109例について，年令別患者数（第2表）を見るに，30才台のもの最も多く，40才台，50才台のものがこれに次いでいる．性別は，これを知り得た120例中，女61例，男59例であつて，性別による差はあまり認められない

患側を知り得た115例中，患側が右のもの63

第1表　A　我国に於ける腎盂白板症の報告例

	報告者	報告年次	年令	性	患側	症候	罹患期間	尿路感染	臨床診断	治療法	腎盂外尿路白板症	同時に証明された尿路疾患	組織像	結石
1	熊谷　徹蔵	1909	46	♂		膀胱部の疼痛，尿意頻数，白色光沢ある膜様物排出			腎結石	腎剔除術	尿　管	真珠腫形成		＋
2	中川小四郎	1913	37	♂	右	鈍腰痛，尿意頻数	3年		腎盂腎炎	腎剔除術	尿　管	水腎症性萎縮腎，腎盂偏平上皮癌，腎結石，膀胱炎	第1型	＋
3	小野　塚弥	1925	56	♀	右	腎部疼痛，膿尿	1年	無　菌	膿腎症	腎剔除術		膿腎症	第1型	－
4	岩　　本	1928	50	♀	右	腎疝痛，膿尿	9年	グラム陰性球菌	結石性膿腎症	腎剔除術		水腎症，尿管結石	第1型	＋
5	石川　善衛	1930	34	♀	左	左腰痛	7ヵ月	グラム陽性球菌	腎結石	腎剔除術		腎結石，膿腎症	第1型	＋
6	石川　善衛	1930	48	♀	左	腎疝痛，尿意頻数，排尿痛	1年	グラム陰性球菌，桿菌	左腎珊瑚樹結石	腎剔除術	尿　管	腎結石，膿腎症	第1型	＋
7	佐々木武一	1937	29	♀	左	腎疝痛，尿意頻数	40日	グラム陰性桿菌，グラム陽性球菌，結核菌	左腎結核，水腎症，尿管水腫	腎剔除術	尿　管	腎結核，水腎症	第1型	－
8	楠　　隆光	1940	54	♀	右	腎疝痛，膿尿	8年	葡萄球菌，グラム陰性大桿菌	結核性膿腎症	腎剔除術		膀胱炎，感染性水腎症，腎盂，腎炎	第1型	－
9	堀口　勇蔵	1941	35	♀	右	尿意頻数，尿溷濁	5年	大腸菌	腎盂炎	腎剔除術	尿　管		第1型	－
10	加賀美四郎	1941	61	♀	左	腎疝痛，血尿	8年	グラム陰性桿菌	感染性水腎症	腎剔除術	尿　管	水腎症兼，尿管水腫	第1型	－
11	植田，楠	1942	30	♀	右	腎疝痛，結石砂排出，膿尿	3年	桿　菌	膿腎症	腎剔除術	尿　管	腎盂腎炎性萎縮腎	第1型	－
12	大友　毅男	1943	62	♀	右	腰部鈍痛，膿尿，排尿痛	19年	グラム陽性球菌，陰性桿菌	右膿腎症	腎剔除術	尿　管	感染性水腎症，腎下極の異常血管	多く第2型1部第1型	－
13	小藤田秀輔	1944	49	♀	左	腎疝痛，尿溷濁	15年	球　菌	間歇性水腎症	腎剔除術	尿　管	水腎症	第1型	－
14	小野　　基	1944	49	♀	左	腎疝痛，尿溷濁，時に血尿	5年	球菌，桿菌	水腎症，左尿管狭窄	腎剔除術	尿　管	水腎症，尿管に弁膜形成	第1型	－

15	牛込，多田	1948	50	♀	右	腎疝痛，尿溷濁，膿尿	20年	球　菌	膿腎症	腎剔除術	尿　管	腎結石，水腎症性萎縮腎	第1型	＋
16	牛込，多田	1948	55	♀	右	側腹部腫瘤，血尿	20年		腎結石，尿管結石	腎剔除術			第2型	＋
17	牛込，多田	1948	57	♀	右	腎疝痛，膿尿	8年	グラム陽性球菌	腎結石	腎剔除術	尿　管	右珊瑚樹状腎結石	第2型	＋
18	浜田，赤坂	1949	36	♀	右	腎疝痛，膿尿	16年	雑　菌	右膿腎症，左完全重複尿管	腎剔除術	尿　管	左重複尿管，腎の炎症性瘢痕性変化	第1型	－
19	東　健一	1950							水腎症	腎剔除術	尿管，膀胱			
20	竹山　初男	1951	28	♂	右	尿意頻数，残尿感，腎疝痛	1ケ月	葡萄球菌，グラム陰性桿菌	腎盂白板症	腎剔除術		腎盂炎		
21	楢原，野尻，城原	1951	35	♂	左	尿中角化膜様物，血膿尿，排尿，終末痛，左側腹部疝痛	3年		膿腎症	腎剔除術	尿　管	化膿性腎盂，腎炎	第1型	－
22	下温湯靖英	1952	42	♀	右	腎疝痛	10年	双球菌，大腸菌	閉塞性腎結核	腎剔除術	尿　管	水腎，尿管水腫	第1型	－
23	加藤，大森仁平	1953	58	♂	右	上腹部鈍痛	25年	葡萄球菌	腎結核，膿腎症腎	腎剔除術		結石，膿腎症	第1型	＋
24	加藤，大森仁平	1953	30	♀	右	右鈍腰痛，血尿	4年		腎結石	腎剔除術		腎結石	第2型	＋
25	畑，大　矢	1954	51	♂	右	側腹部痛，排尿終末痛	7ケ月		結核性膿腎症	腎剔除術	尿管，膀胱	腎結石，腎盂扁平上皮癌	第1型	＋
26	大越，斉藤	1954	32	♂	右	尿意頻数，排尿終末痛，肉眼的血尿，血膿尿	1ケ月	結核菌	腎結核	腎剔除術	尿　管	腎結核	第1型	－
27	佐藤，牧野田	1955	52	♀	左	側腹痛，悪心嘔吐	7年	雑　菌	腎結石，水腎症，尿瘻	腎剔除術	尿　管	腎結石，水腎症，特発性腎破裂	第1型	＋
28	津田，篠	1956	27	♀	右	腰部鈍痛	4年	球　菌	右尿管狭窄，右水腎症	腎剔除術	尿　管		第1型	－
29	土屋，峰	1956	27	♀	右	腎疝痛，血尿	1年半		右尿管狭窄，右水腎症	腎剔除術	尿　管	尿管狭窄，腎盂炎	第1型	－
30	神村　瑞夫	1956	40	♂	左	側腹部痛，膿尿	14年	桿　菌	腎結石，膿腎症	腎剔除術		腎結石，膿腎症	第1型	＋

31	山県　貞造	1957	38	♀	左	側腹部疝痛，尿混濁	8年		腎膿腫	腎剔除術	尿　管	腎膿腫	第1型	−
32	岸本，松本	1958	17	♂	右	腎疝痛	9ヶ月		閉塞性腎結核	腎剔除術		腎結核	第1型	−
33	中新井邦夫	1959	30	♀	左	頻尿，排尿痛，尿混濁，左背部鈍痛，尿中角化細胞	9年	小桿菌，小球菌	腎盂白板症	腎剔除術		腎盂腎炎	第1型	−

第1表　B　1948年以降，集め得た外国での報告例

	報告者	報告年次	年令	性	患側	症候	罹患期間	尿路感染	臨床診断	治療法	腎盂外尿路白板症	同時に証明された尿路疾患	組織像	結石
1	Charton P et al.	1950	50	♂	左	排尿痛，頻尿，夜尿	20年	無　菌	腎結核又は腎腫瘍	腎剔除術	尿　管		第1型	−
2	Mc Crea.	1950	53	♀	左	膿尿，左腰部鈍痛	20年	大腸菌	左膿腎症	腎剔除術		腎盂腎炎	第1型	−
3	Senger. et al.	1951	47	♂	両側	尿中膜様物排出	7年		両側腎盂白板症	V.A,尿路殺菌剤				−
4	Landes. et al.	1954	37	♂	左	腎疝痛，膿尿，尿中表皮様物排出	3年		腎盂白板症	腎剔除術				−
5	Falk.	1954	35	♂	左	腎疝痛，膿尿	15年	大腸菌，白色葡萄球菌	膀胱白板症，左尿管新生物，左尿管狭窄	左腎尿管剔除術	尿管，膀胱	尿管，膀白板症，腎盂腎胱炎，腎嚢腫	第1型	−
6	Baron.	1955	26	♂	左	腎疝痛，尿中ゲラチン様物排出	7年		左腎ポリポーシス	腎剔除術	尿　管	慢性尿管炎，腎盂炎中毒性ネフローゼ	第1型	−
7	Politano.	1956	30	♀	左	間歇的側腹部疝痛	11年	Proteus B	腎結石，新生物による尿管狭窄	腎剔除術	尿　管	膿瘍形成を伴う急性及び慢性腎盂腎炎	第1型	−
8	Politano.	1956	21	♀	右	頻尿．血尿，尿中角化細胞	3年		腎盂白板症	腎尿管剔除術		腎盂炎	第1型	−
9	Politano.	1956	48	♂	右	腎疝痛，膿尿，尿中膜様物排出	36年	多数の細菌	前立腺肥大,症尿管,膀胱白板症，石灰化を伴う馬蹄腎	腎剔除術	尿管，膀胱	前立腺肥大症，馬蹄腎	第1型	+
10	Abeshouse.	1956	32	♂	左	血尿，腎疝痛，尿中砂様物排出	2年半	B. Pyocianeus	乳嘴腫又は乳嘴状癌	腎部分切除術	膀　胱		第1型	−

第2表　年令別患者数

年令	症例数
1 ～ 9	2
10 ～ 19	2
20 ～ 29	9
30 ～ 39	46
40 ～ 49	24
50 ～ 59	18
60 ～ 69	7
70 ～	1

例，左のもの44例，両側のもの8例であつて，両側共罹患しているものは著るしく少ない

診断的事項：これらの症例について，本症の診断的事項について主に考察する．

腎盂白板症には特有の症状なく，共存する尿路感染の症状が主症状をなし，かかる尿路感染を完全に除外し得た症例は，培養によつても尿中に細菌を証明し得なかつた Low 及び Coakley の1例を見るのみである．しかも本症は尿路感染の症状を有する期間が相当長期に渉り，132例中，罹患期間を明確に知り得た103例中の平均罹患期間は8年半である．従つて本症は何か他の疾患の疑いの下に治療され，術後或は剖検により，初めて本症である事を知り得る場合が多く，術前に正確な診断が下される事は

第3表　術前に診断を下し得た症例

報告者	報告年次	診断の根拠
1, Stockmann	1902	尿中角化膜様物
2, Beer	1914	尿中角化膜様物
3, Low-Coakley	1948	尿中角化上皮細胞 特異の腎盂レ線像
4, 竹　山	1950	特異の腎盂レ線像
5, Senger-Bottone-Kellehr	1951	特異の腎盂レ線像
6, Hamlin-charlotesville	1954	尿中角化膜様物
7, Politano	1956	尿中角化上皮細胞
8, 中新井	1959	特異の腎盂レ線像 尿中角化上皮細胞

甚だ少なく，かかる症例は132例中僅か8例に止る（第3表）　132例の本症中症状についての記載の明瞭な112例について，その主な症状を見ると第4表の如くであるが，これらの症状

第4表　症状

疼痛	腎疝痛	55	尿所見	膿　尿	39
	腎部鈍痛	15		血膿尿	6
	腰部鈍痛	9		血　尿	21
	虫垂炎様疼痛	2		終末血尿	1
	膀胱部疼痛	1		腎砂	4
	側腹部痛	4		直立性蛋白尿	1
	上腹部鈍痛	1		膜様物及び角化細胞排出	14
排尿障碍	尿失禁	2		繊維様物排出	1
	頻尿症	29		ヒョレステリン結晶排出	3
	排尿終末痛	6		ゲラチン様物排出	1
	排尿痛	8		尿溷濁	5
	排尿困難	5			
	夜　尿	1			
	残尿感	1			

の多くは何等本症に特異なものではないが，この中稍々特殊と考えられる症候である腎疝痛，尿中への角化膜様物の排出，及び尿中へのヒョレステリン結晶，並びに糖原を有する細胞の排出等も，腎盂白板症に於いて，必ずしも出現するとは限らず，しばしば一次的或は二次的疾患像でかくされ，しかも厳密には本症に非特異的である．我々の経験として最も確実な手掛りとなるのは，腎盂レ線像及び尿中の角化上皮の証明である．

（1）腎盂レ線像

1939年 Arnholdt は腎盂粘膜の角化のために生ずる褶襞をレントゲン像で明らかにすることが，腎盂白板症の診断のきめてになると考え，剖検によつて腎盂白板症であることが判明した例症の腎盂レ線像（第6図）を検討した．

即ち拡張した腎盂と，造影剤によつて充された上部腎胚の他，腎盂の長軸の方向に走る褶襞像が見られる．これは腎盂白板症の角化部に於いては腎盂粘膜の伸展性がなくなり，強直性となるために生ずるのであるが，Arnholdt はこのような褶襞像こそ腎盂白板症に特徴的であると述べている．そこで術前に腎盂白板症であ

ると診断のついた7例中，レ線像で診断のついた4例を検討して見たい．

Low 及び Coakley の症例の腎盂レ線像(第7図)では，彼等が moth-eaten appearance と呼ぶ不規則な辺縁を有する腎盂，腎杯の拡張，凹凸不平の粗造面を思わせる腎盂中央部の陰影の濃淡の不均一，及び腎盂長軸の方向に沿い，しかも幾分腎盂尿管移行部に向つて集中する傾向のある褶襞像が認められる．

竹山の症例（第8図）では腎盂の輪郭が細く凹凸しており，腎盂中央部の陰影が不平等に薄く，そこに同じく腎盂長軸の方向に走る索状陰影が認められる．

Senger 等の症例（第9図）は両側の腎盂白板症が疑われ，右側のみ手術により確かめられたものであるが，両側共腎盂周辺部の陰影が不規則であつて蚕食状であるが，特に右側に著るしい．更に腎盂陰影の濃淡が幾分不均一である．

楠教授によつて術前診断の確定された自験例（第1図，第2図，第3図）については先に述べたが，腎盂周囲の輪郭が幾分不規則であり，下部腎杯から腎盂の下部にかけて，腎盂長軸に沿うちりめん皺様の褶襞，下部腎杯の一部に於ける moth-eaten appearance 様の像，腎盂陰影の濃淡の不均一等，上述の3例と相似た像を呈する．

Arnholdt はこの様な褶襞をもつとも良く描出するためには，逆行性腎盂撮影に於いて，比較的淡い造影剤を以つて中等度に腎盂腔を充すのが良いと述べているが，我々の行つた様に，腎盂に充満せる造影剤を流出させ，その直後に空気を入れ，直ちに撮影する方法も，この褶襞を更に明らかに描出するのに良い方法である．

腎盂に於ける角化とそのために生ずる褶襞を直接に明らかにし得る点で，尿中に於ける角化膜様物の証明と相まつて，かかる特徴的な腎盂レ線像を得る事は，腎盂白板症の診断のきめ手となる．これらの所見によつて，本症を術前に診断することは，注意しておればそれ程困難ではない．本症はかかる特徴的な腎盂レ線像により，術前に正確な診断の確定した世界第4例である．

（2）尿中角化上皮の証明

私はこの症例に於いて，腎尿沈渣のパパニコロー染色により淡赤色に染つた角化上皮を明確に証明し得た．本例はかかる経験例の最初のものと思われるが，私の経験はパパニコロー染色の応用は，本症に今一つの新しい術前の診断法を加え得たものと確信する．

結　　語

1）術前に腎盂レ線所見並びにパパニコロー染色による尿中角化上皮の証明によつて正確な診断を下し得た30才女子の腎盂白板症の1例を経験した．

2）本症の診断的事項，特にそのレ線所見について，従来報告されている症例の腎盂レ線像を挙げて考察を加えた．

3）パパニコロー染色による尿中角化上皮の証明は本症の新しい術前診断法である．

（稿を終るに当り，恩師楠教授の御懇篤なる御指導，御校閲に心から感謝致します．）

文　　献

1) Abeshouse, B. S. and Tankin, L. H. J. Urol., **72** 330, 1956.
2) Armstrong, C. P., Harlin, H. C. and Fort, C. A. J. Urol., **63** : 208, 1950.
3) Arnholdt, F. Z. Urol. Chir., **44** 292, 1939.
4) 東健一：皮と泌，**12**：261，1950.
5) Baron, C. J. Urol., **73** 91, 1955.
6) Falk, C. C. J. Urol., **72** 310, 1954.
7) 浜田正夫・赤坂俊夫：臨床皮泌，**3**：334，1949.
8) 畑弘道・大矢知見：臨床皮泌，**8**：535，1954.
9) 堀口勇蔵：皮と泌，**9**：54，1941.
10) 石川善衛：日外宝．**20**：641，1943
11) 加賀美四郎：東北医誌，**29**：302，1941.
12) 神村瑞夫：臨皮泌，**10**：189，1956.
13) 加藤篤二・大森孝郎・仁平寛巳：外頭，**1**：729，1953.
14) 岸本孝・松本恵一　日泌尿会誌，**49**：289，1958.
15) 小藤田秀輔：海軍軍医会雑誌，**33**：1039，19

44.
16) 楠隆光：日泌尿会誌，**29**：669，1940.
17) 楠隆光：尿路白板症，泌尿器科新書L-1，南江堂，東京，1952.
18) Landes, R. R. and Hamlin, T. T.　J. A. M. A., **155**　1053, 1954.
19) Low, H. T. and Coakley, H. E.　J. Urol., **60**　712, 1948.
20) Mc Crea, L. E. : J. A. M. A., **142**　631, 1950.
21) 楢原憲章・野尻正寿・城原英明：皮と泌，**13**：6，1951.
22) 小野基：日泌尿会誌，**43**：72，1952.
23) 大越正秋・斉藤豊一：日泌尿会誌，**45**：30，1954.
24) 大友毅男：東北医誌., **32**：163，1943.
25) Politano, V. A.　J. Urol. **75**　633, 1956.
26) 佐々木武一：東京医事新誌，**3057**：2896，1937.
27) 佐藤昭太郎・牧野田繁・広川勲：臨床皮泌，**10**：453，1956.
28) Senger, F. L. Bottone, J. J. and kellehr, J. H.　J. Urol., **65**　530, 1951.
29) 下温湯靖英：皮と泌，**13**：6，1951.
30) 竹山初男：臨床皮泌，**4**：429，1950.
31) 土屋文雄・峰英二．日泌尿会誌，**47**：408，1956.
32) 津田正明・篠力：医療，**10**：93，1956.
33) 牛込善正・多田武四：東北医誌，**37**：147，1948.
34) 山県貞造：日赤医学，**10**：351，1957.

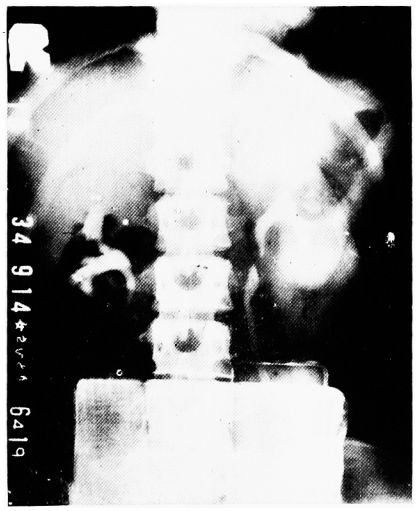

第1図　A　静注性腎盂レ線像

B　左腎盂像拡大

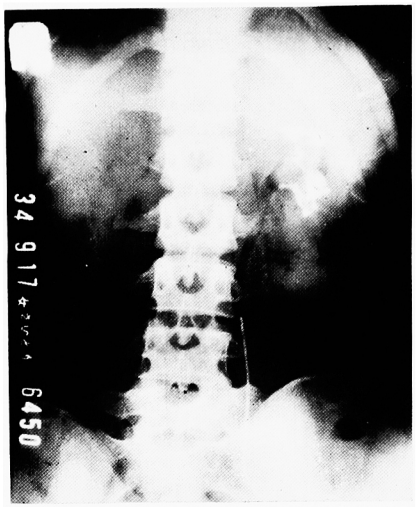

第2図　逆行性造影・気体腎盂レ線像

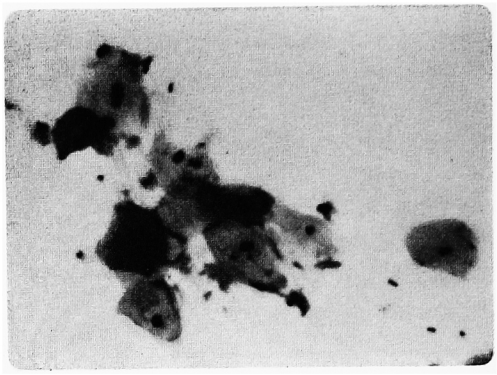

第3図　左腎カテーテル尿のパパニコロー染色標本

第4図　剔除標本

第5図　完全角化の組織像

第6図　Arnholdtの症例の腎盂レ線像

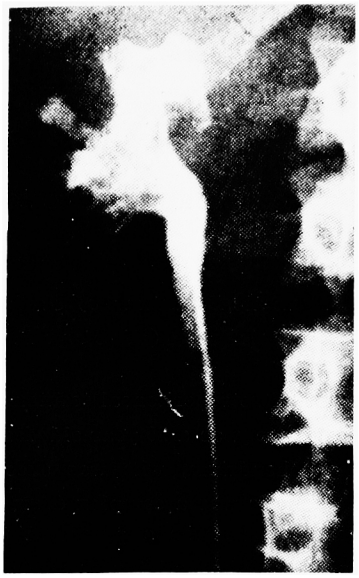

第7図　Low-Coakleyの症例の腎盂レ線像

第8図　竹山の症例の腎盂レ線像

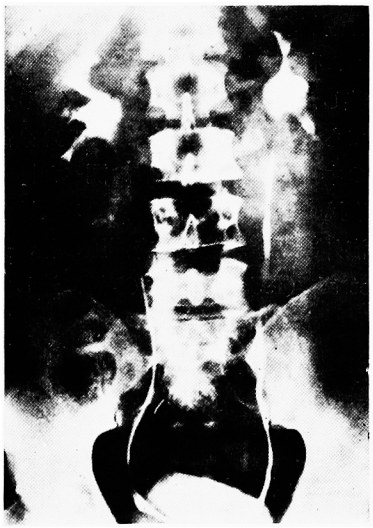

第9図　Senger et. al. の症例の腎盂レ線像