泌尿紀要6巻7号
昭和35年7月

結石を合併した馬蹄腎の3例

大阪大学医学部泌尿器科学教室（主任　楠　隆光教授）
大学院学生　大　川　順　正

Horseshoe Kidney with Urinary Calculi : Report of Three Cases

Tadashi OHKAWA

From the Department of Urology, Osaka University Medical School
(Director : Prof. Dr. T. Kusunoki)

Three cases of horseshoe kidney with urinary calculi were recently experienced in our clinic.

The first case was a fourty-two year old man with the chief complaint of bilateral pain and a horseshoe kidney with bilateral staghorn calculi was suspected from urogram and pneumoretroperitoneum.

He was treated by right pyelolithotomy first, then by left pyelo-and-nephrolithotomy. Left heminephrectomy had to be performed because of severe postoperative hemorrhage.

The second case was a fourty-three year old woman.

Pyelolithotomy was done for renal calculus of right side.

The third case was a thirty year old man with the chief complaint of left renal colic. He was treated by ureterolithotomy.

All cases are doing well postoperatively and the results of treatment are considered satisfactory.

The literature of horseshoe kidney with special referrence to its complications was reviewed.

馬蹄腎は比較的多い腎畸形である．即ち，病理学的方面からの検索によれば Eisendrath (1925) 及び Walters (1932) は夫々剖検によつて，本症が700～1000例に1例の割合に存在することを確認している．他方臨床的に，腎盂レ線像あるいは手術によつて見つけられたものは，一層多いものである．例えば，1922年 Judd 等は10年間にわたつて Mayo Clinic で手術された2424例の腎臓の内17例に，即ち142例に1例の割合に馬蹄腎を発見し，又1934年 Sangree 等は腎盂撮影技術の進歩に伴つてその症例は多くなり，大体100～200例に1例の割合で発見し得るとしている．

そしてこれらは，一生何の異常もなく経過する場合も少くないが，合併症を起した時に始めて臨床的に問題になる．かかる症例の本邦における記載は，1910年近藤の報告以来既に多数であつて，1959年末までの文献上私の集め得た報告例だけでも既に175例に及んでいる．

最近我が教室において，結石を伴つた馬蹄腎3例を経験したので，ここにそれを報告するとともに，本邦における報告例について，統計的観察を試みたいと思う。

自　験　例

第1例：42才，既婚の男子．

初診：昭和34年9月25日

主訴：右側腹部疼痛

家族歴及び既往歴：特記すべきことはない．家族に尿路結石症に罹患したものはない．

現病歴：昭和33年2月ごろより尿混濁に気づき，某

医で顕微鏡的血尿を指摘されたが，放置していた．昭和34年7月，突然右側腹部に発熱及び嘔吐を伴う疼痛を覚えた．9月15日，某医でレ線撮影の結果，両側腎結石を指摘され，当科を受診した．10月始めより左側腹部にも鈍痛を来し，この間数回にわたつて結石の排出を見ている．

入院：昭和34年10月13日

現症：体格，栄養ともに中等度．視診及び打聴診上胸部に異常なく，腹部触診にて腫瘤を触れない．血圧140～96mmHg，血沈1時間値2mm，2時間値5mm，血液像及び血液化学には異常を認めない．

尿所見：外観は黄色軽度混濁し蛋白陽性，糖陰性，沈渣には赤血球，白血球及び上皮を多数に認めた．

膀胱鏡所見：容量300cc，粘膜には著変なく，青排泄では右開始5分，濃染6分，左開始3分，濃染3分30秒であつた．

レ線所見：単純撮影で両側腎盂に珊瑚状結石を認めた（第1図）　排泄性腎盂レ線像では，両側ともに不明瞭ながら造影剤の排泄が認められた（第2図）　尿管カテテリスムスを併用した後腹膜気体注入レ線像では，左右両腎の下極が内方に続き，脊柱の上に橋部が明瞭に描出されている（第3図）

診断：両側腎結石を伴つた馬蹄腎であると診断した．

手術所見．

第一次手術：楠教授執刀のもとに，右腰部斜切開にて後腹膜腔に達し，腎臓を剝離すると，右下極が橋状に左方に延び，左腎下極に連絡している馬蹄腎であることを確認した．多数の異常血管があり，更に左側にも結石がある関係上，腎実質切開を極力避ける為に，腎外腎盂の切開部から鉗子を腎内腎盂に挿入し，砕石しながら結石片を注意深く一つづつ除去して，最後に手術時のレ線像からその残存のないことを認めて手術を終つた．結石の総重量は46g（第4図），成分として炭酸塩，燐酸塩，蓚酸塩及びチスチンが証明された．

術後経過は極めて良好で，術後11日目の排泄性腎盂レ線像で右側腎機能の著明な改善を見た．

第二次手術：11月18日，第一次手術と同様に，先ず腎盂切開で進み，下腎杯部の結石を摘除してから，上腎杯部の結石の摘除にとりかかつた．しかし，鉗子で腎実質を損傷したために出血が高度なので，致し方なく腎茎部血管を剝離し，鉗子により一時腎血行を遮断してから，腎上極の正中線に縦切開を加えて型の如く結石を摘除し，縫合した．腎茎部の鉗子の除去後も出血が続くので，約30分間腎盂内にガーゼを挿入して圧迫し，漸く止血し得て，手術を終つた．剔出した結石は総重量72g（第5図），成分は右側と全く同様であつた．

術後経過：第二回目の手術後約1週間から，高度の左腎出血が起つた為，止むなく12月8日左側半腎剔除術を施行し，12月30日全治退院した．

第2例：43才，既婚の女子．

初診：昭和34年12月14日

主訴：右側軽度の腰痛

家族歴及び既往歴：特記すべきことはない．

現病歴：若年時より胃腸が弱く，種々の内科的療法を行つて来た．昭和34年10月，精密検査の為に胃腸透視を受けた際に，右季肋部に結石陰影を指摘された．その後，胆嚢撮影及び腎盂撮影の結果，右腎結石の診断を受け，当科を受診した．受診時，自覚的には極めて軽度の右側腰痛以外，何らの症状も呈しておらなかつた．

入院：昭和35年1月9日

現症：体格，栄養ともに中等度．胸部の理学的所見は正常，腹部触診にて下腹部に正中線の左右にまたがる腎様の腫瘤を触れ，軽度の圧痛を認める．血圧124～76mmHg，血沈1時間値　9mm，2時間値　19mm，血液像及び血液化学には，軽度の貧血がある以外に異常所見を認めない．

尿所見：外観は黄色軽度混濁し，蛋白陽性，糖陰性，沈渣には赤血球，白血球，上皮及び塩分を認める．

膀胱鏡所見：容量300cc以上，粘膜には中等度の肉柱形成以外に著変なく，青排泄では，右開始4分30秒，左開始4分10秒．いづれも8分で濃染を認めない．

レ線所見：単純撮影で，右季肋部に円形，有層の結石陰影を認め（第6図），排泄腎盂レ線像では，一見して馬蹄腎を思わしめる腎盂腎杯像を認めた（第7図）　尿管カテテリスムスを併用した後腹膜気体注入レ線像では，馬蹄腎の輪廓を明瞭に描出し得た（第8図）

診断：右腎結石を伴つた馬蹄腎であると診断した．

手術所見：楠教授執刀のもとに，右腰部斜切開にて後腹膜腔に達し，腎下極で連絡のある馬蹄腎であることを確認した．腎実質を切開することを避けて，右腎盂切石術を施行した．剔出標本は重量8g，外観は黄褐色，表面はやや粗の結石で，その成分は，燐酸塩及び蓚酸塩であつた．

術後経過：非常に良好で，術後15日目に全治退院した．第9図は，術後10日目の排泄性腎盂レ線像である．

第3例：30才，既婚の男子

初診：昭和35年1月7日

主訴：左側腹部疝痛

家族歴及び既往歴：特記すべきことはない．

現病歴：昭和34年8月ごろから，時々左側腹部から下腹部にかけての鈍痛及び尿混濁に気づいていたが，放置していた．12月27日夜，突然左側腹部に疝痛を来し，同時に軽度の尿混濁を伴つた．しかし嘔心嘔吐及び肉眼的血尿は認めなかつた昭和35年1月4日夜，再び同様の疝痛発作を来し，1月7日当科受診，レントゲン撮影の結果，左尿管結石の診断を受けた．

入院：昭和35年1月16日

現症：体格中等度，栄養良好．胸部には打聴診上異常を認めない．腹部触診にて腫瘤を触れ得ず，左側腹部に軽度の圧痛を覚えるのみである．血圧 160～90 mmHg，血沈1時間値 25mm，2時間値 50mm，血液像及び血液化学には異常を認めない．

尿所見：外観は黄色清，蛋白陽性，糖陰性，沈渣に多数の赤血球及び上皮を認める．

膀胱鏡所見：容量 300cc 以上，左尿管口に軽度の発赤を見る他には粘膜に異常なく，青排泄は，右開始2分30秒，濃染3分，左は7分で排泄を認めない．

レ線所見：単純撮影で左第四腰椎の高さに円形の結石様陰影を認めた（第10図）　排泄性腎盂レ線像では，左側に造影剤の排泄なく，右側腎盂は側上方から内下方に斜に走つている（第11図）　尿管カテテリスムスを併用した後腹膜気体注入レ線像により，馬蹄腎の橋部を明瞭に描出し得，また結石は左腎盂尿管移行部に嵌頓していることが判明した（第12図）

診断：左尿管結石を伴つた馬蹄腎であると診断した．

手術所見：1月22日に尿管切石術を施行した．約15cm の左腰部斜切開にて後腹膜腔に達し，馬蹄腎であることを確認した．結石は馬蹄腎の下縁より約2横指下方の尿管に存在し，左尿管切石術を施行した．剔出標本は重量 1.4g，外観は黄白色，表面は粗の結石で，成分は炭酸塩及び燐酸塩であつた．

術後経過：極めて順調で，術後14日目に全治退院した．第13図は，術後10日目の排泄性腎盂レ線像で，左腎機能の十分の恢復を見ている．

考　　按

I　合併症の発生率

馬蹄腎は解剖学上の異常がある為に，正常腎より罹患し易いと云われている．その罹患率は，1924年 Rathbun の統計によると，108例中95例（88%）に及び，又1932年 Walters & Priestley の Mayo Clinic における統計では，68例中50例（74%）を占めている．本邦においては，高橋，市川（1934）の集めた20例中17例（85%）に合併症を見たと云う報告を始めとして，溝口（1941）は28例中15例（54%），田中，赤木（1949）は19例中13例（68%），そして奥井，児玉(1953）は88例中63例(71.6%）の合併症の発生率を記載している．更に1959年 Glenn は，51例中37例（72.5%）に合併症の発生を認めている．私の集めた1910年から1959年末までの本邦における馬蹄腎175例に，私の経験した3例を加えた178例の内，合併症を伴うものは117例（65%）に及んでいる（第1表）

第1表　合併症発生率

報告者	症例数	合例症発生数	合併症発生率
Rathbun	108	95	88%
Walters	68	50	74%
高橋・市川	20	17	85%
溝口	28	15	54%
田中・赤木	19	13	68%
奥井・児玉	88	63	71.6%
Glenn	51	37	72.5%
大川	178	117	65.7%

II　合併症の種類

馬蹄腎に合併する疾患の種類は，通常腎に見られる殆んどすべての疾患が網羅されているが，しかし結石症が多いと云う傾向が見られている．即ち，Rathbun の統計では，合併症を有する95例中結石は32例（33.7%）を占め，Walters et al. の Mayo Clinic の統計では，50例の合併症発生例中16例（32%）の結石を見ている．更に Culp et al. は，1912年から1953年までの106例中65例（61.3%）に結石を認めている．又，Glenn は合併症を有する37例中16例（43.2%）に結石を認めている．本邦統計においても，高橋，市川は，合併症を伴つた17例中9例（52.9%）に結石の合併を認め，こ

の他溝口，田中，奥井らの統計を見ても，結石を合併することが非常に多い．私の集めた症例においても，合併症を伴つた117例中，結石は56例（47.9%）で圧倒的に多く，次いで結核，水腎症及び膿腎症がこれにつづいている（第2表）　この罹患傾向の特異性についてはまだ定説はないが，馬蹄腎の橋部の前面を通る尿管の異常走行，異常血管による尿管の圧迫及び尿管起始部の異常位などによる腎盂内の尿の鬱滞が，結石をはじめ水腎症，膿腎症などの二次的病変を惹起するものと考えられている．更に百瀬等は，本症の尿管が正常腎に比し短小なることは，逆行性腎感染を容易ならしめ，又腎臓が正常より低位にある為，外力に対して薄弱で，二次的感染を惹起し易いと考えている．一方Sangree et al.（1934）は，尿の停滞にもとづく病変として，馬蹄腎に糸球体腎炎，細尿管腎炎及び間質性腎炎を多数に認め，また急性腎炎及び貧血性梗塞等をも組織学的に認めているが，尿の停滞自身が結石の原因となるものかどうかは不明であると云つている．

第2表　合併症の種類

報告者	症例数	結石	水腎	感染	結核	腫瘍	嚢腫	嚢胞形成	その他	合併症なし
Rathbun	108	32	18	14	12	4	3	0	12	13
Walters	68	16	17	7	0	4	0	0	6	18
藤村（外国）	65	17	9	10	7	4	2	0	1	15
高橋・市川（外国）	63	17	7	10	3	8	1	2	3	12
高橋・市川（本邦）	20	9	0	5	2	1	1	1	1	3
溝口	28	9	1	5	1	0	0	0	2	13
田中　赤木	19	6	0	2	5	0	1	0	0	6
奥井　児玉	88	30	9	14	14	1	2	1	5	25
Glenn	51	16	18	21	0	0	0	0	6	14
大川	178	56	16	18	29	3	4	3	5	61

馬蹄腎に結核が多発するかどうかは，極めて難しい問題で，1953年奥井，児玉はこれをむしろその発見率が高い為とする方が妥当であると云つている．

Ⅲ　結石を伴つた馬蹄腎

本邦文献上，私の集め得た結石を伴つた馬蹄腎は56例である。この詳細については，第3表に一括した．

第3表　結石を伴う馬蹄腎の本邦報告例

番号	報告者	報告年度	年令	性	主症状	診断方法	発生側	結石以外の合併症	手術
1	夏秋	1922	41	♂	腹部腫瘤形成	手術	右	混合腫瘍	半腎剔除術
2	服部	1926	22	♂	上腹部激痛	ピエログラフィー 手術	左	なし	腎盂切石術
3	中川・大道	1928	25	♂	側腹部疼痛	手術	不明	なし	術式不明
4	藤村	1931	28	♂	腰痛，腹部疼痛	単純撮影 手術	右	腎膿腫	腎切石術
5	田代	1931	36	♂	疼痛，血尿	ピエログラフィー	左	なし	腎切石術

6	高　橋	1932	56	♂	疼痛，血尿	単純撮影 手術	右	なし	術式不明
7	市　川	1932	23	♀	腎部疼痛	ピエログラフィー プノイモレン	左	なし	腎盂切石術
8	高　橋	1933	47	♂	疼痛，血尿	ピエログラフィー プノイモレン	左	なし	腎盂切石術
9	市　川	1933	28	♂	腎部疼痛	ピエログラフィー プノイモレン	右	腎膿腫	半腎剔除術
10	寺　本	1934	48	♂	左側腹部痛	手術 剖検	左	腎膿腫	半腎剔除術
11	尼ケ崎	1935	37	♂	血尿，腰部鈍痛	プノイモレン	両	なし	腎盂切石術
12	土　屋	1936	29	♂	血尿，疼痛	ピエログラフィー	左	なし	自然排出
13	石津他	1936	61	♂	疝痛，膿尿	ピエログラフィー	左	腎盂炎	術式不明
14	佐　藤	1936	34	♂	疼痛，血尿	ピエログラフィー	右	なし	腎盂切石術
15	土　屋	1937	27	♂	下腹部疼痛，血尿	ピエログラフィー	右	なし	施行せず
16	中山・真野	1939	53	♂	疼痛，血尿	手術	左	右腎皮下損傷	半腎剔除術
17	北川・板倉	1939	35	♂	疼痛，尿混濁	ピエログラフィー 手術	不明	なし	腎盂切石術 橋部離断術
18	上　床	1939	29	♂	疼痛，血尿	ピエログラフィー	左	なし	腎盂切石術
19	田　苗	1941	28	♂	左側疝痛発作	ピエログラフィー 手術	左	なし	腎盂切石術
20	津　留	1941	23	♂	側腹部痛	手術	不明	なし	腎切石術
21	西　原	1942	34	♂	左上腹部痛	ピエログラフィー	左	水腎症	腎盂切石術
22	高　橋	1943	26	♂	側腹部疼痛	逆行性腎盂レ線像	右	なし	不明
23	佐　野	1943	34	♂	側腹部疼痛	ピエログラフィー 手術	左	なし	腎盂切石術
24	小田・西田	1946	38	♂	血尿，膀胱炎症状	ピエログラフィー	右	結核性膿腎	半腎剔除術
25	志　田	1948	8	♂	上腹部疝痛	ピエログラフィー 手術	不明	なし	尿管切石術
26	須　賀	1948	23	♂	血尿，下腹部痛，腹部腫瘤	ピエログラフィー	左	なし	半腎剔除術
27	矢　野	1949	23	♂	腹部疝痛，腎腫大	ピエログラフィー	左	なし	半腎剔除術
28	朝倉・菊田	1950	50	♂	腰部疝痛，尿混濁	ピエログラフィー	右	膿腎症	半腎剔除術
29	河崎・青山	1950	15	♂	腹部疝痛	ピエログラフィー 手術	左	なし	腎盂切石術

30	大矢・大辻	1951	45	♂	腰痛，血尿	プノイモレン	両	な し	左腎盂切石術（右手術済）
31	北 川	1951	27	♂	側腹部痛	ピエログラフィー	左	腎盂炎	半腎剔除術
32	掃部・小川	1952	25	♂	側腹部痛	手 術	左	腎水腫	半腎剔除術
33	奥 井 他	1952	29	♂	腎部疝痛	ピエログラフィー	左	な し	腎盂切石術
34	奥 井 他	1952	36	♂	腎部鈍痛，膿尿	ピエログラフィー	左	膿腎症	半腎剔除術
35	山川・亀井	1953	44	♂	右季肋部痛	逆行性腎盂レ線像 プノイモレン	右	な し	腎盂切石術
36	倉 田	1953	25	♂	腎部疝痛	ピエログラフィー 逆行性腎盂レ線像	左	な し	腎盂切石術
37	奥井・児玉	1953	23	♂	腹部疝痛発作	ピエログラフィー	左	な し	施行せず
38	奥井・児玉	1953	36	♂	尿混濁，腎部鈍痛	ピエログラフィー	左	膿腎症	半腎剔除術
39	奥井・児玉	1953	22	♂	血 尿	ピエログラフィー	右	膿腎症	半腎剔除術
40	水 口	1954	44	♂	胸骨下狭窄感， 腹部腫瘤	ピエログラフィー 手 術	左	な し	腎盂切石術
41	富川 原	1955	39	♀	腰痛，尿混濁	ピエログラフィー	左	水腎症	半腎剔除術
42	丸山 能勢	1955	24	♂	上腹部痛	ピエログラフィー 逆行性腎盂レ線像	左	な し	半腎剔除術
43	黄 ・中村	1955	28	♂	尿混濁，血尿	ピエログラフィー	左	膿腎症	腎盂切石術
44	溝 口 他	1955	65	♂	疼痛，血尿	ピエログラフィー	右	な し	尿管切石術
45	越 村 他	1956	24	♂	下腹部痛	ピエログラフィー 逆行性腎盂レ線像	左	な し	半腎剔除術
46	斉 藤 他	1957	41	♀	腰 痛	ピエログラフィー	左	膿腎症	半腎剔除術
47	斉 藤 他	1957	30	♂	上腹部疝痛	手 術	左	な し	腎盂切石術
48	山田・須山	1957	21	♂	腎部疝痛	ピエログラフィー	右	な し	腎盂切石術 橋部離断術
49	関谷・榎本	1957	22	♂	疼 痛	手 術	左	な し	尿管切石術
50	白崎・藤田	1957	40	♂	右側腹部痛，血尿	ピエログラフィー	右	水腎症	腎盂切石術
51	百瀬 島崎	1957	25	♀	右側腹部痛，頻尿	ピエログラフィー プノイモレン	右	な し	自然排出 橋部離断術
52	古 沢	1957	57	♀	腰 痛	手 術	左	な し	尿管切石術
53	鮫島・嘉村	1958	30	♂	腰部鈍痛，血尿	ピエログラフィー プノイモレン	左	な し	腎部分剔除術 橋部離断術

54	大　川	1960	42	♂	腰部鈍痛	ピエログラフィー 手　術	両	な　し	右腎盂切石術 左腎盂及腎切石術左半腎剔除術
55	大　川	1960	43	♀	腰部鈍痛	ピエログラフィー ブノイモレトロ	右	な　し	腎盂切石術
56	大　川	1960	30	♂	左側腹部疝痛	ピエログラフィー ブノイモレトロ	左	な　し	尿管切石術

(1) 年令別発生頻度

馬蹄腎における結石発生の年令別頻度は，第4表に示されている．即ち，21～30才で最高の

第4表　年令，性，発生側より見た頻度

発生側＼年令		0～10	11～20	21～30	31～40	41～50	51～60	61～	小計	計
右側	♂	0	0	6	3	3	1	1	14	16
	♀	0	0	1	0	1	0	0	2	
左側	♂	0	1	18	5	3	1	1	29	33
	♀	0	0	1	1	1	1	0	4	
両側	♂	0	0	0	1	2	0	0	3	3
	♀	0	0	0	0	0	0	0	0	
不明	♂	1	0	2	1	0	0	0	4	4
	♀	0	0	0	0	0	0	0	0	
計		1	1	28	11	10	3	2	50 6	56

頻度を示し，全体の50%を占めている．これは，一般の上部尿路結石症の年令別頻度と同じ傾向を持つている．

(2) 性別発生頻度

56例の内50例は男子で，89.3%を占めている．馬蹄腎そのものの発生頻度についての高橋．市川（1934）の調査によると，大体2.3：1の割で男に多いと云う．又，1959年 Glenn は25年間にわたつて Duke Hospital で見つけた馬蹄腎51例中，男女の比は28：23で，ほぼ同じ程度の頻度であるとし，他の報告者と食い違つた報告を行つている．このように，馬蹄腎自身の発生に関する男女の差と，更に一般の上部尿路結石症の発生が男子に多いと云うことから考え合わせ，結石を伴つた馬蹄腎が男子に圧倒的多数を占めることは，考えられ得ることである．

(3) 結石の発生側

元来，上部尿路結石症において，左右両方の間の発生頻度には差がないものと考えられている．私の集め得た結石を伴う馬蹄腎は，第4表に示す如く，左側には33例（58.9%），右側には16例（28.6%），両側は3例（5.4%）で，左側に多く発生し，かなりの差を認めている．しかし，この原因がどこにあるかは不明である．

(4) 手術

56例の結石を伴つた馬蹄腎に対して，57回の手術が施行された．

これを手術術式によつて分けると，第5表の

第5表　手術術式

手術術式	例数
半腎剔除術	18
腎盂切石術	22
腎切石術	3
腎盂及腎切石術	1
尿管切石術	5
橋部離断術	4
不明	4
手術総数	57

如く，腎盂切石術がもつとも多く，22例（39.3%）であり，次いで半腎剔除術18例（32.1%），尿管切石術5例，橋部離断術4例，腎切石術3例，腎盂及び腎切石術1例となつている．1925年 Eisendrath et al. は，結石を伴つた馬蹄腎51例に対して，腎盂切石術あるいは腎切石術を施行したものは34例（66.7%），半腎剔除術を施行したものは13例（25.5%）であると云つている．一方，馬蹄腎そのものに対して橋部離断術を施行したものは，1910年 Martinow及び1911年 Rovsing の報告を始めとして多数あるが，本邦では1958年高安等が，16例の橋部離断術を施行した症例を集めている．私

の集めた56例の内で，結石剔出後，再発防止の意味で橋部離断術を施行したものは，僅か4例に過ぎなかつた．

(5) 私の経験した結石を伴つた馬蹄腎の3例中，第1例は馬蹄腎に両側珊瑚状結石を生じ，しかもその成分にチスチンを含んだ稀有なる症例で，かかる例は私の調べ得た本邦文献上に，例を見ないものである．

結　　語

(1) 42才の男子，43才の女子及び30才の男子に見られた，結石を伴う馬蹄腎3例を報告した．

(2) 本症に関する本邦報告例について，その統計的観察を試みた．

(3) 3例中の第1例は，馬蹄腎に両側珊瑚状結石を生じ，しかもその成分にチスチンを含んだ稀有なる症例であつた．

稿を終るに当り，終始御懇篤な御指導並びに御校閲を賜つた恩師楠教授に衷心より深謝致します．

文　　献

1) 尼ヶ崎正雄：日泌尿会誌，**24**：190，1935.
2) 朝倉真，菊田祐徳：東北医学会誌.，**44**：147，1950.
3) Culp, O. S. and Winterringer, J. R. J. Urol., 73 747, 1955.
4) Eisendnath, D. N. and Guy, C. C. J. Urol., 18 109, 1927.
5) Eisendrath, D. N., Phifer, F. M. and Culver, H. B. : Ann. Surg., **82** : 735,1925.
6) 藤村実雄：日泌尿会誌.，**20**：199，1931.
7) 古沢太郎：日泌尿会誌.，**48**：561，1957.
8) Glenn, J. F.: New Eng. J. Med., **261** : 1925. 684, 1959.
9) 服部銈三：日外会誌.，**27**：1847，1926.
10) 市川篤二：日泌尿会誌.，**21**：76，1932；皮泌誌.，**34**：441，1933.
11) 石津俊・信岡澄・平井梅代：日泌尿会誌.，**25**：1007，1936.
12) Judd, E. S., Braash, W. F. and Schall, A. J. J.A.M.A., **79** : 1189, 1922.
13) 河崎与一郎・青山信雄：兵庫県立医科大学紀要，**1**：145，1950.
14) 北川淏：日泌尿会誌.，**42**：221，1951.
15) 北川正淳・板倉清：皮泌誌.，**45**：366，1939.
16) 近藤次繁：日外会誌.，**11**・106，1910.
17) 越村三郎・吉田公乃利・若林博司　黒田洋・横井美佐子：金沢医学叢書，**32**：182，1956.
18) 倉田稔：日泌尿会誌.，**44**：374，1953.
19) Martinow, A. : Zbl. Chir., 37 : 314, 1910.
20) 丸山英夫・能勢鋤三：日外会誌.，**56**：1119，1955.
21) 溝口周策：体性，**28**：685，1941.
22) 溝口周策　大矢修二，勝又昇一：日泌尿会誌.，**46**：729，1955.
23) 水口準之助：臨外.，**9**：219，1954.
24) 百瀬剛一　島崎淳：日泌尿会誌.，**48**：35，1957.
25) 掃部俊造　小川一雄：臨床皮泌.，**6**：233，1952.
26) 中川小四郎・大道道一：皮泌誌.，**28**：1048，1928.
27) 中山謹治　真野潔：北海道医学会誌.，**17**：1098，1939.
28) 夏秋小四郎：日外会誌.，**33**：295，1922.
29) 西原肇：九州医学専門学校医学会雑誌，**7**：336，1942.
30) 小田倬三　西田伝彦：東北医学会誌.，**35**：240，1946.
31) 奥井重敬・児玉和志：信州医学会誌.，**2**：31，1953.
32) 奥井重敬　増田圭喜　飯島昭三：日泌尿会誌.，**43**：248，1952.
33) 黄春雄・中村隆智：日泌尿会誌.，**46**：664，1955.
34) 大矢修二　大辻重五郎：日泌尿会誌.，**42**：267，1951.
35) Rathbun, N. P. J. Urol., 12 : 611, 1924.
36) Rovsing, T. Z. Urol., 5 : 586, 1911.
37) 斉藤清・丹野愛一　松原宏：日外会誌.，**58**：211，1957.
38) 鮫島博・嘉村修：泌尿紀要，**4**：39，1958.
39) Sangree, H., Morgan, D., Klein, T. and Trasi, R. : J. Urol., 32 648, 1934.
40) 佐野琉治：皮と泌，**11**：18，1943.
41) 佐藤健治　グレンツゲビート，**11**：824，1936.
42) 関谷幸永・榎本二郎：日外宝函，**26**：810，

1957.
43) 志田信一：東北医学会誌，**37**：195，1948.
44) 白崎得雄・藤田幸男：日泌尿会誌，**48**：229，1957.
45) 須賀清次郎：臨床皮泌，**2**：155，1948.
46) 高橋明：日泌尿会誌.，**21**：76，1932；皮泌誌.，**33**：1038，1933；日泌尿会誌，**34**：151，1943.
47) 高橋明　市川篤二：皮泌誌.，**36**：705，1934.
48) 高安久雄・佐藤昭太郎・河路清・石田晃二：手術，**12**：797，1958.
49) 田苗直身：皮と泌，**9**：54，1941.
50) 田中逸穂　赤木雅夫：皮と泌，**13**：27，1951.
51) 田代勉三：皮膚紀要，**17**：164，1931.
52) 寺本豊次郎：日外会誌，**35**：833，1934.
53) 富川梁次・原恒彦：皮と泌，**17**：291. 1955.
54) 津留寿：皮と泌，**9**：221，1941.
55) 土屋文雄：日泌尿会誌，**25**：1023，1936；日泌尿会誌，**26**：896，1937.
56) 上床治：皮と泌，**7**：594，1937.
57) Walters, W. and Priestley, J. B. J. Urol., **28**：271, 1932.
58) 山田栄吉・須山敬二：外科，**19**：276，1957.
59) 山川昌一・亀井義明：臨床皮泌，**7**：183，1953.
60) 矢野登　日泌尿会誌，**40**：62，1949.

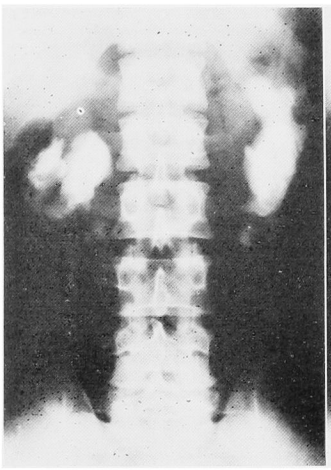

第1図　症例1：単純撮影

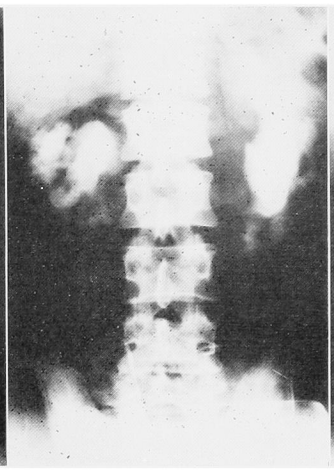

第2図　症例1：排泄性腎盂レ線像

第3図　症例1：尿管カテテリスムスを併用した後腹膜気体注入レ線像

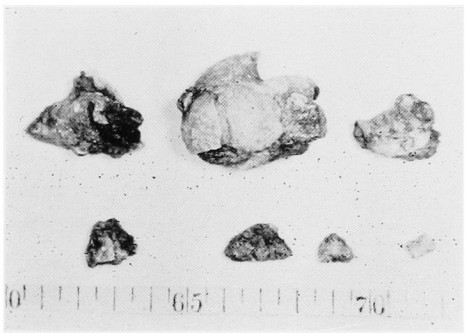

第4図　症例1：右腎結石

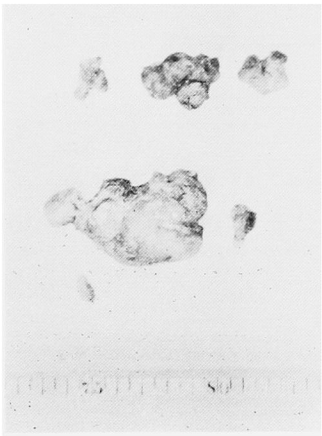

第5図　症例1：左腎結石

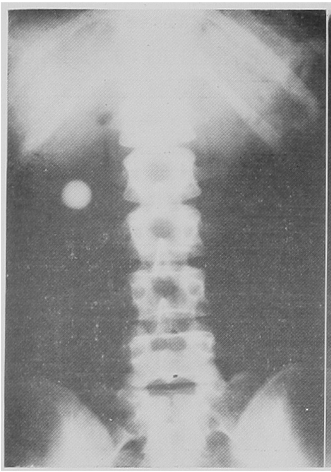

第６図　症例２．単純撮影

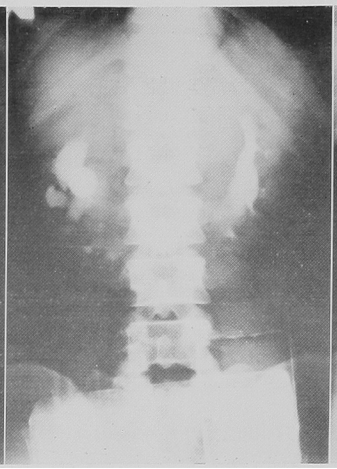

第７図　症例２：排泄性腎盂レ線像

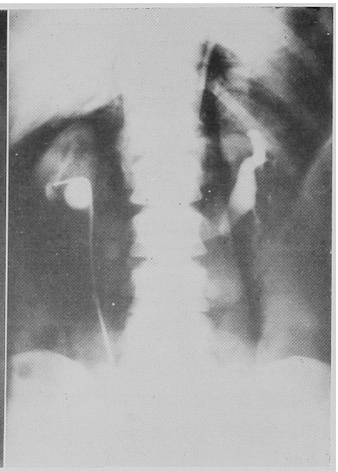

第８図　症例２：右尿管カテテリスムスを併用した後腹膜気体注入レ線像

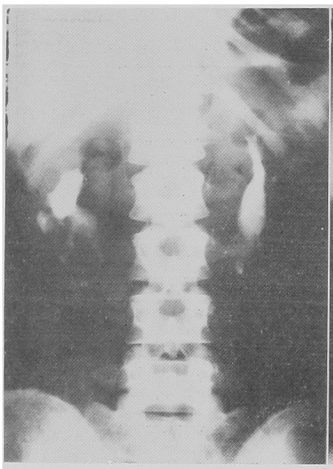

第９図　症例２：右腎盂切石術後10日目の排泄性腎盂レ線像

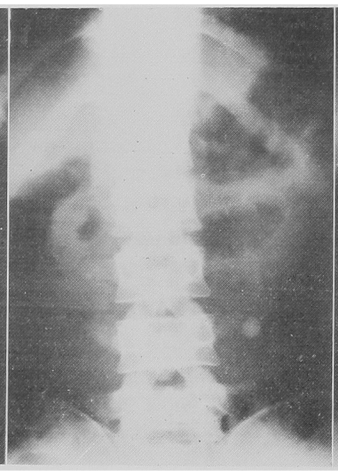

第10図　症例３．単純撮影

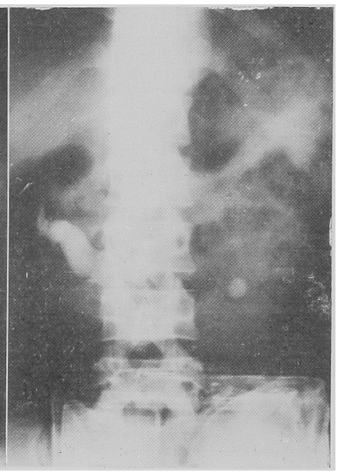

第11図　症例３：排泄性腎盂レ線像

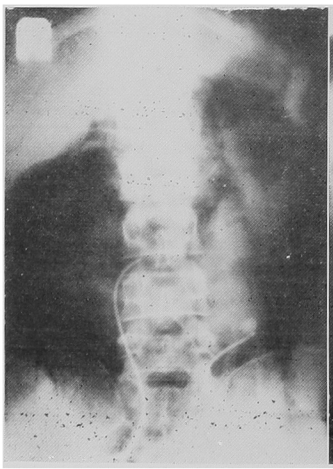

第12図　症例３：尿管カテテリスムスを併用した後腹膜気体注入レ線像

第13図　症例４：左尿管切石術後10日目の排泄性腎盂レ線像