泌尿紀要6巻9号
昭和35年9月

鎮痛鎮痙剤アバピラの使用経験

京都大学医学部泌尿器科教室（主任　稲田　務教授）
助教授　後藤　薫
大学院学生　本郷美弥
大学院学生　久世益治

Application of Analgesic-spasmolytics Avapyra

Kaoru GOTOH, Haruya HONGO and Masuji KUZE

From the Department of Urology, Faculty of Medicine, Kyoto University
(Director - Prof. T. Inada)

Administering the analgesic-spasmolytics Avapyra, which is the combinated preparation of spasmolytics Avapyrazone and analgesics Sulpyrin, the following results were obtained.

1) Administering Avapyra to 17 cases of pain of ureterolithiasis, pain after urological examination, and postoperative pain, remarcable analgesic effect in 12 case and moderate analgesic effect in 5 cases were obtained.

2) In taking pyelograms of ureterolithiasis, Avapyra was injected intravenously. Spasmolytic effect of Avapyra was observed roentogenogramically by compairing pyelograms taken before injection with those taken after injection ; remarcable filled pictures of renal calyx and pelvis and dirated, relaxed pictures of ureter were demonstrated.

3) Rapid effect of Avapyra was observed ; in most cases the effect was observed immediately after injection, at the latest 10-15 minites after injection.

4) Usually 5 cc of Avapyra was injected, but in some cases reduced dose was injected. The injection of Avapyra was intravenous in most cases with exception of 1 case of intramuscular injection. In the case of intravenous injection, 5cc of Avapyra was injected slowly in 3 to 5 minutes.

5) No side-effect by administration of Avapyra was observed.

緒　言

アバピラ（Avapyra）は鎮痙剤としてのAvapyrazoneに，鎮痛作用を有するSulpyrineを配合し，両者の作用の相乗，相加作用を利用した鎮痛鎮痙剤である．著者等はこれを杏林薬品より入手して泌尿器科的疼痛等に使用したので，その臨床効果に就て報告する．

薬　剤

アバピラはAvapyrazone（Iso-amyl-α〔N-(β-diethylamino-ethyl)〕aminophenylacetate-bis-phenyl-dimethyl pyrazolone- methylamino-methanesulfonate 2%とSulpyrine 20%を含有する注射剤で，1アンプル5cc及び3cc入となつている．

主剤のAvapyrazoneはIso-amyl α-〔N-(β-diethylaminoethyl)〕-aminophenylacetateとSulpyrineの分子化合物であつて次の構造を有する．

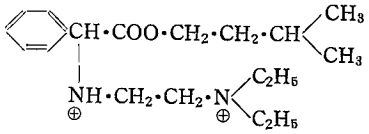

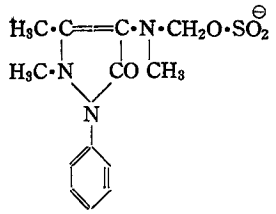

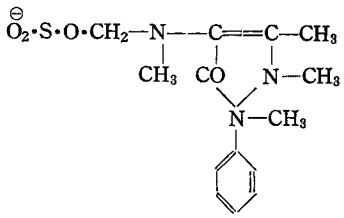

Avapyrazone の抗コリン様作用は平滑筋の管状器官特に胃腸，尿路，胆道系に対してアトロピン様作用或はパパベリン様作用として働き，直接平滑筋線維に対する麻痺作用は，腸管，血管，気管，尿管，子宮に対し神経性又は筋性の持続的痙攣を完全に緩解するという．

更に本剤に配合されている Sulpyrine は強力な中枢性鎮痛，鎮静作用がある．

臨　床　成　績

尿路結石，泌尿器科的検査後の疼痛，術後の疼痛等に対し，アバピラを使用した．これらの臨床成績は附表に示す通りである．効果の判定は下記の如くなした．

全く無痛……著効
殆んど無痛……有効
僅に軽減……稍々有効
軽減せず……無効

以下各例について記述する．

尿路結石による疼痛（第1～4例）

腎盂結石1例（第1例），尿管結石3例（第2～4

附表　アバピラ使用症例の概要

註　RP…逆行性腎盂撮影　IVP…排泄性腎盂撮影

症例	年令	性	病名乃至疼痛の原因	アバピラ使用法(注入時間)	効果 発現時間	効果 判定	備考
1	24	♀	左腎盂結石による疝痛発作	5cc 静注		著効	
2	31	♂	右尿管結石による疝痛発作	4cc 〃		〃	
3	22	♂	〃	5cc 〃 (5′)	注入終了直後	〃	IVP にてアバピラの効果検討（第1，2図）
4	56	♂	左尿管結石による疝痛発作	〃		〃	〃
5	66	♂	膀胱鏡検査後の膀胱痛	3cc 〃	注入終了 10′後	有効	仙骨麻酔
6	17	♂	RPの造影剤刺戟による疼痛発作	5cc 〃		著効	〃
7	38	♂	〃	〃 (3′)	注入中に緩解 注入終了直後	〃	〃
8	49	♂	〃	〃	注入終了 15′後	〃	〃
9	46	♀	〃	〃	注入終了 4′後	有効	尿道麻酔
10	34	♂	〃	〃	注入終了 10′後	〃	仙骨麻酔
11	30	♂	〃	〃 (3′)	注入終了直後	著効	〃
12	49	♂	〃	〃	注入終了 1′30″後	〃	RP再影時には疼痛なし
13	32	♂	右尿管切石術後疼痛	〃		〃	腰麻
14	57	♂	再縫合術後疼痛	〃 (3′)		〃	局麻
15	52	♂	左尿管切石術後疼痛	〃		有効	腰麻
16	32	♀	〃	5cc 筋注		〃	〃
17	65	♀	胃痙攣	5cc 静注	注入終了直後	著効	

例）の計4例の疝痛発作にアバピラ 5cc（1例のみ 4 cc）を静注し，全例とも全く無痛となり著効の結果を得た．その内2例（第3，4例）には排泄性腎盂撮影中にアバピラを静注して，尿路に及ぼす影響を検討した．即ち76%ウログラフイン 20cc 静注後20分に撮影直後，アバピラを静注しその5分後に撮影すると，アバピラ静注前に比し腎杯腎盂の充満像が著明となり，尿管の弛緩，拡張せる像がみられた．その内の1例を図示する（第3例，第1，2図）

泌尿器科的検査後の疼痛（第5～12例）

当教室における膀胱鏡検査，逆行性腎盂撮影等は主として仙骨麻酔（一部には尿道麻酔）施行下に，無痛的に施行しているが時に検査後の疼痛を訴えるものがある．逆行性腎盂撮影の造影剤としては，排泄性腎盂撮影に使用する造影剤を滅菌水にて稀釈した無刺戟性のものを使用しているが，それにても撮影時に腎部の疼痛発作を来たす症例がある．これらにアバピラを使用した．

第5例は膀胱鏡検査後の膀胱痛にて，これに対しアバピラ 5cc 静注により殆んど無痛となり有効の結果を得た．

第6～12例の7例は逆行性腎盂撮影時の造影剤刺戟による腎部の疼痛発作にて，これに対しアバピラ 5cc を静注し，全く無痛（著効）5例，殆んど無痛（有効）2例の結果を得た．その内1例（第12例）は診断の必要上，アバピラにて無痛後に同量の造影剤を注入して再度撮影したが，はじめの如き疼痛発作を来たさなかつた．

泌尿器科的手術後の疼痛（第13～16例）

腰椎麻酔下施行の尿管切石術後の疼痛3例（第13，15，16例），局所麻酔下施行の再縫合術後の疼痛1例（第14例），計4例にアバピラ 5cc を静注（第16例のみ筋注）して全く無痛（著効）2例，殆んど無痛（有効）2例の結果を得た．

胃痙攣（第17例）

膀胱腫瘍に膀胱炎を合併し，各種の抗生剤，サルファ剤を使用中に胃腸障碍を伴ない，上腹部に疼痛発作を来たし，アバピラ 5cc を静注して全く無痛となり著効の結果を得た．

綜　　括

アバピラを泌尿器科的各種の疼痛に使用した．即ち尿路結石による疝痛発作4例に対しすべて著効，膀胱鏡検査後の膀胱痛1例に対し有効，逆行性腎盂撮影時の造影剤刺戟による腎部疼痛発作7例に対し著効5例，有効2例，泌尿器科的手術後の疼痛4例に対し著効2例，有効2例，及び胃痙攣1例著効の結果を得た．効果は使用症例17例中著効12例，有効5例のすぐれた成績である．

尿管結石の2例に排泄性腎盂撮影中にアバピラを静注し，前後の腎盂像を比較して腎杯腎盂像の充満像が著明となり，尿管の拡張，弛緩せる像を認め，本剤の鎮痙作用をX線的に証明することができた．又，逆行性腎盂撮影時の造影剤刺戟による腎部疼痛発作が，アバピラにて無痛後に同量の造影剤を注入して再度撮影したが，はじめの如き疼痛発作を来たさず，本剤による鎮痙作用を一層明白に出来た．

アバピラ使用法は主として静注を行なつたが，1例のみ筋注を行なつた．静注速度は緩徐にし 5cc を3～5分にて注入した．注入量は大部分 5cc であるが，4cc 1例，3cc 1例がある．

効果の発現は迅速で，正確に記録し得た症例についてみると大部分は注入終了直後であり，遅くとも10～15分後であつた．

本剤使用による副作用は1例もみられなかつた．

結　　語

鎮痙剤としての Avapyrazoneに，鎮痛作用を有する Sulpyrineを配合した鎮痛鎮痙剤アバピラ（Avapyra）を使用して，次の如き知見を得た．

1）尿路結石，泌尿器科的検査後の疼痛，術後の疼痛等の17例にアバピラを使用し，著効12例，有効5例の結果を得た．

2）尿管結石の2例に排泄性腎盂撮影中にアバピラを静注し，前後の腎盂像を比較して腎杯腎盂像の充満像が著明となり，尿管の拡張，弛緩せる像を認め，本剤の鎮痙作用をX線的に示した．

3）効果の発現は迅速で，大部分は注入終了直後であり，遅くとも10～15分後であつた．

4）使用量は 5cc を用い，減量した症例もある．主として静注を行つたが，筋注の1例がある．緩徐に静注を行い 5cc を3～5分にて注入した．

5）本剤による副作用は1例も認めなかつた．

稿を終るに当り恩師稲田教授の御指導と御校閲を深謝する．

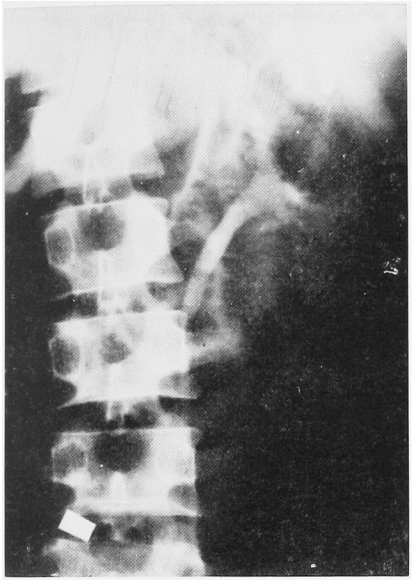

第1図〔第3例〕 排泄性腎盂撮影，76%ウログラフイン静注後20分.

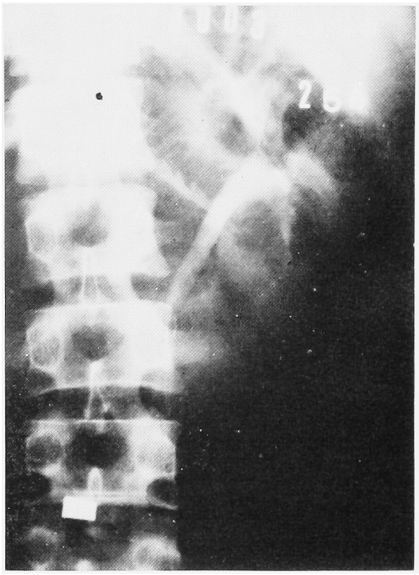

第2図〔第3例〕 アバピラ 5cc 静注後5分.