泌尿紀要6巻9号
昭和35年9月

尿石症に対する Rowatin の臨床的応用

京都大学医学部泌尿器科教室（主任　稲田　務教授）
助教授　後藤　薫
大学院学生　本郷美弥
副手　大谷幸郎
副手　高橋陽一
専売公社京都病院泌尿器科
杉山喜一

A Clinical Trial of Rowatin in Urolithiasis

Kaoru GOTOH, Haruya HONGO, Yukio OHTANI and Yoichi TAKAHASHI

From the Department of Urology, Faculty of Medicine, Kyoto University

(*Director : Prof. T. Inada*)

Kiichi SUGIYAMA

From the Department of Urology, Japan Monopoly Corporation Kyoto Hospital

Rowatin (Rowatinex) was administered to 10 patients with urolithiasis and the following results were obtained. Complete or partial disappearances of calculous shadow were observed in 2 cases, excretion of calculi in 3 cases, no change in 1 case, and unknown coarse in 4 cases. Increase in urinary colloids after administration of Rowatin was noted in 2 cases. Untoward effect associated with the action of this drug was not observed.

緒　言

尿石症の保存的療法としては一定の運動，多量の水分摂取，グリセリンの内服，ウロトロピン剤の静脈注射，脳下垂体製剤，副交感神経刺戟剤，或は副交感神経遮断剤，循環系ホルモン等の使用，膀胱洗滌等により，尿管蠕動の亢進を起さしめ，又は尿管壁の攣縮を緩解せしめて，結石の排出を促進せんとする試みが報告され，著者等も応用して来た．しかるに著者等は今回，尿石の溶解或は自然排石促進の機序を有する，ロワ　ワグナー社（西ドイツ）製 Rowatinex (Rowatin) を扶桑薬品工業株式会社より提供をうけ，これを尿石症に使用して認むべき効果を得たのでここにその臨床経験を報告する．

薬　剤

ロワチン (Rowatin) は次の組成を有するオリーブ油溶液である．

Reinterpen	15 %
Borneol	8 %
Cineol	3 %
Pinen	18 %
Camphen	15 %
Rheochrysin	0 %
Anethol	4 %
Fenchon	4 %
Rubiaglykoside	0.1%

ロワチンの薬理作用として下記の事が知られている．

1. 本剤は揮発性油からなつており，揮発油は他物質を溶解し易い性質をもち，殊に脂肪，リポイド，ステロイドを良く溶解する．

2. 腎の充血を来たし，腎の血行障害を改善し腎機

能を促進して利尿が盛んとなる.

3. 平滑筋に対する鎮痙作用により尿管の拡張を来し，ピネン，アネトンの利尿亢進と相まつて結石の下降を促進する.

上記の薬理作用により，尿石の溶解あるいは自然排石促進の作用を有することが述べられている.

臨 床 成 績

尿石症10例にロワチンを使用した成績は，第1表，第1～3図に示す如くであるが，以下各症例について記述する.

第1例　S.T.，25，♀，右腎石.

第1表　ロワチン投与症例の概要

症例	姓名	年令	性	病名	ロワチン投与法	ロワチン投与日数	効果	備考
1	S.T	25	♀	右腎石	1日　6滴	60　日	消　失	尿膠質測定　第1図参照
2	S.S.	40	♂	〃	1日　12滴	60　日	1部消失	尿膠質測定　第2図参照
3	K.K.	26	♂	〃	1日　9滴	27　日	排　石	第3図参照
4	A.A.	72	♂	左尿管石	1日　12滴	7カ月	〃	
5	Y.M.	45	♂	右尿管石	1日　9滴	20　日	〃	
6	R.K.	58	♂	〃	〃	79　日	無　効	
7	J.F.	70	♂	左尿管石	〃	10　日	不　明	
8	S.M.	34	♀	〃	〃	20　日	〃	
9	M.M.	25	♀	〃	〃	〃	〃	
10	K.Y	23	♀	〃	〃	〃	〃	

病歴及び治療経過：血尿及び腰痛をきたして来院，レ線像にて右腎盂に小豆大結石陰影を証明した．34年10月12日よりロワチン1回3滴宛1日3回投与し30日後のレ線像にては変化を認めなかつた．更に同量を12月10日より30日間投与した．35年1月中旬より自覚症は全く消失し2月19日のレ線像では結石陰影は全く消失していた．この間患者は結石排出を自覚していない.

なお本症例は後記の如くロワチン投与後尿膠質の増量を認めている.

第2例　S.S.，40，♂，右腎石.

病歴及び治療経過：右腎盂の巨大なる結石を腎部分切除により除去したが，術後レ線像で上腎杯に米粒大結石陰影1ケ及び小指頭大の軟かい結石陰影1ケを認めた．ロワチン1回4滴宛1日3回60日間投与後のレ線像では，米粒大の結石陰影は不変であつたが，軟かい小指頭大結石陰影は消失していた.

なお本例は後記の如くロワチン投与後尿量の著明な増加と共に1日量としての尿膠質の増量を認めている.

第3例　K.K.，26，♂，右腎石.

病歴及び治療経過：34年7月4日及び7月7日に右側腹部鈍痛，血尿を来たし7月8日に来院．レ線像にて右腎盂に黎粒大の結石陰影を認めた．ロワチンを1回3滴宛1日3回2週間投与後のレ線像では尿管下部に結石の移動を認めた．更にロワチンを同量投与中8月3日（投与開始後27日目）に結石排出を認めた．ロワチン投与中は腹痛発作なく結石排出時のみ疼痛を訴えた．8月10日のレ線像では結石陰影を全く認めなかつた.

第4例　A.A.，72，♂，左尿管石.

病歴及び治療経過：34年7月3日及び7月11日に左側腹部疝痛発作をきたした．血尿には気附かず．7月13日に来院．レ線像にて左尿管上部に小豆大結石陰影を認めた．副交感神経遮断剤を8月31日まで投与したが，結石像の移動はなかつた．次でロワチン1回4滴宛1日3回投与を8月31日より35年3月31日まで続けた．結石像移動の状況は下記の如くである.

34年7月13日～12月11日	第Ⅳ腰椎横突起
34年12月15日	第Ⅴ腰椎
35年1月22日	尿管下部
35年3月31日	膀胱内落下

ロワチン投与開始後は疼痛発作は殆どなく，膀胱内へ排出時のみ軽い疼痛発作があつた．膀胱内落下数日後，排尿時に自然排石をみた.

第5例　Y.M.，45，♂，右尿管石.

病歴及び治療経過：34年10月13日及び21日に右側腰痛を来たし，頻尿（昼12～13回，夜1～2回）を伴つたが血尿には気付かなかつた．10月23日来院．レ線像にて右尿管下部に米粒大の結石陰影を認めた．ロワチンを1回3滴宛1日3回3週間投与した．投与開始後20日目の夜，疼痛発作と共に結石の排出をみた．その翌日のレ線像にては結石陰影を認めなかつた．

第6例　R.K.，58，♂，右尿管石．

病歴及び治療経過：34年9月14日に疝痛発作があり，近くの医師に血尿を指摘された．9月21日来院．レ線像にて右尿管下部に小豆大の結石陰影を認めた．ロワチンを1回3滴宛1日3回投与を12月8日迄続けたが，結石の排出をみなかつた．レ線像にても結石の位置は不変であつた．ロワチン投与期間中，疝痛発作はなかつた．

別に4例に於てロワチンを使用し，それらは小結石にて排石の期待できた症例であつたが，ロワチン投与後来院せず経過を観察できなかつた．

ロワチンの尿膠質に及ぼす影響

尿石の成因として尿中膠質の変調が一要素となることは諸家により指摘されている．よつて著者等はロワチン投与による尿中膠質の変化の検討を試みた．

測定方法

一定濃度の沃度ナトリム及び昇汞を用いてその沃化銀の不安定状態を安定に保つ尿の最大稀釈度を計測する方法で，尿は所定の醋酸緩衝液を用いて順次倍数稀釈し，これに上記2試薬を混合後30分に於ける色調の変化（黄色～赤色）を肉眼的に判定して記載する．保護作用を認める黄色（Y）より保護作用消失を示す赤色（R）との間に於てその移行形 YYR, YR, RRY の3段階とし総計5段階で表わし，各色調を示す試験管本数を尿混合濃度の高い方より数字で示した．即ち一本目は2倍稀釈尿であり以後数の増す毎に順次倍数稀釈である．Rのみは以後何本目の試験管でも全てRとなるので赤色を示した最初の試験管本数である．以上の小川膠質反応に用いる試薬は厳密に計量を要する．各試薬が等量関係になつていなければならない．これらの試薬の数値及び実験法の詳細は岩城（昭和27年）により記載されている為ここには文献として挙げるに止める．

測定成績

尿石症の2例にロワチン投与前後の尿膠質の変化を測定した．その成績は第2表の如くであるが，各症例に就て記述する．

第1例　S.T.，25，♀，右腎石．

第2表　ロワチン投与による尿膠質の変化

症例	姓名	年令	性	病名	ロワチン投与日数	Y	YYR	YR	RRY	R	24時間尿量
1	S.T.	25	♀	右腎石	投与前	1—2	—	3—5	—	6→	830cc
					投与後（7日）	1—3	4	5—6	—	7→	780cc
2	S.S.	40	♂	右腎石	投与前	1—3	—	4—6	—	7→	700cc
					投与後（10日）	1—2	—	3—5	—	6→	2520cc

ロワチン投与前24時間尿量 830cc，小川反応値はY 1-2，YR3-5，R6→．ロワチン1日12滴投与1週間後の値は24時間尿量 780cc，小川反応値 Y1-3，YYR 4，YR5-6，R7→ となり尿膠質増量を認めた．

第2例　S.S.，40，♂，右腎石．

ロワチン投与前24時間尿量 700cc，小川反応値はY 1-3，YR4-6，R7→，ロワチン1日12滴投与10日後の値は24時間尿量 2520cc，Y1-2，YR3-5，R6→ となり尿膠質濃度はやや低下せるも，全尿量に多大の差がある為1日量としての尿膠質量には増加が認められた．

総括及び考按

著者等は尿石症10例にロワチンを使用して，レ線像にて結石陰影の消失乃至一部消失の2例，結石の排出3例，無効1例，経過不明4例の結果を得た．経過不明の4例は結石の大きさ，部位よりして排石の期待された症例であつたが，ロワチン投与後来院をみず不詳となつたものである．

ロワチンの治療成績としては，Przemeck, Urbainski, Izar 等は結石の排出或はレ線像にこの結石陰影の消失等を報告している．又，本

邦にても長谷川等は12例中3例の排石，二本杉は2例中1例排石，1例は結石像の縮小を認め，古野，田中は11例中82%の排石を報告している．

著者等は従来より副交感神経遮断剤，循環系ホルモン等の抗痙攣剤を利用して，尿管壁の攣縮を緩解せしめて結石の排出を促進する方法を報告して来た．ロワチンの効果もこれ等に劣らぬものであると考える．

尿石の成因として多くの因子が考えられているが，そのうち，尿は塩類の過飽和溶液であり，これが溶解状態にあるのは尿中膠質の介在による保護作用によるためであり，この膠質の変調，低下が結石形成の一要素となる事はEbstein により指摘されその後諸家の研究報告がある．著者等は2例についてロワチン投与後の尿膠質を測定した結果，その増量の傾向を認めた．これは本剤が結石溶解及び再発予防に効果の期待出来る所以でないかと考える．

長期間連続投与をした例もあるが，副作用は1例も認めなかつた．

結　　語

尿石症10例にロワチンを使用して結石陰影の消失乃至一部消失2例，排石3例，無効1例，経過不明4例の結果を得た．

2例につきロワチン投与後の尿膠質の増加の傾向を認めた．

副作用は1例も認めなかつた．

擱筆するに当り恩師稲田教授の御指導と御校閲を深謝する．

文　　献

1）ロワチン文献集1959.
2）古野・田中:診療，**13**: 4号，1960.
3）杉山:泌尿紀要，**3**:603，1957.
4）岩城:名古屋医学，**66**:395，1952.
5）後藤・日野・山崎:泌尿紀要，**3**:593，1957.
6）後藤・仁平・足立:泌尿紀要，**4**:411，1958.

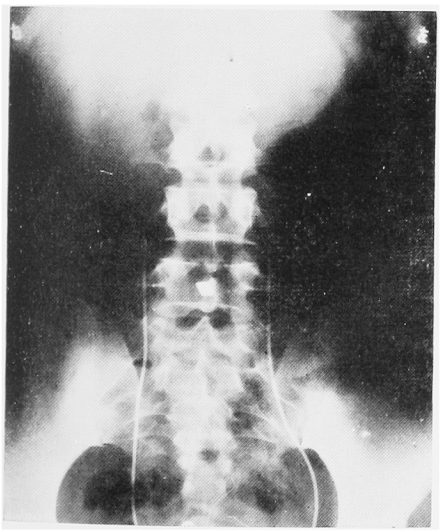

第1図a　第1例　右腎石　ロワチン投与前右腎盂に小豆大結石陰影を認める．

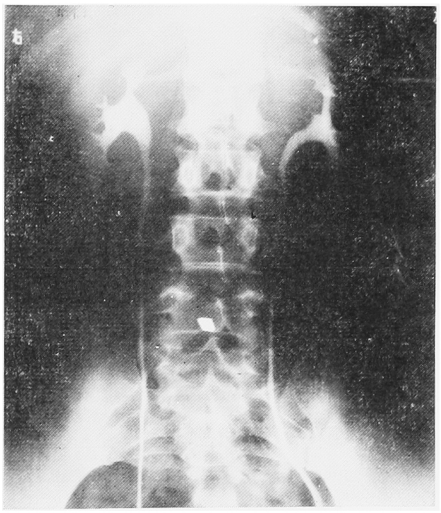

第1図b　ロワチン投与前逆行性腎盂撮影

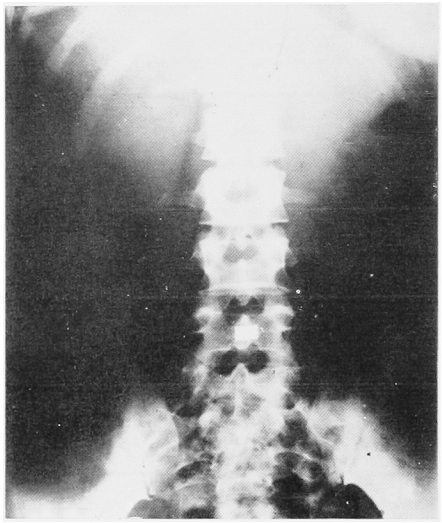

第1図c　ロワチン投与60日後小豆大結石陰影は消失

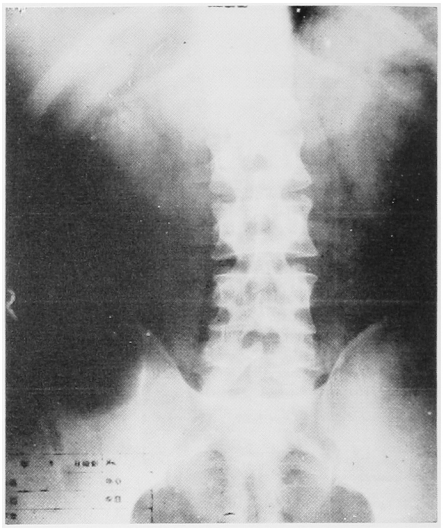

第2図a　第2例　右腎石　ロワチン投与前右腎部に米粒大結石陰影1個及び小指頭大の軟かい結石陰影1個を認める.

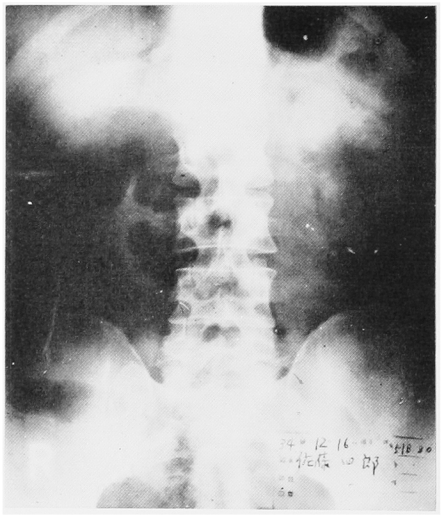

第2図d　ロワチン投与60日後軟かい小指頭大結石陰影は消失，米粒大結石陰影不変.

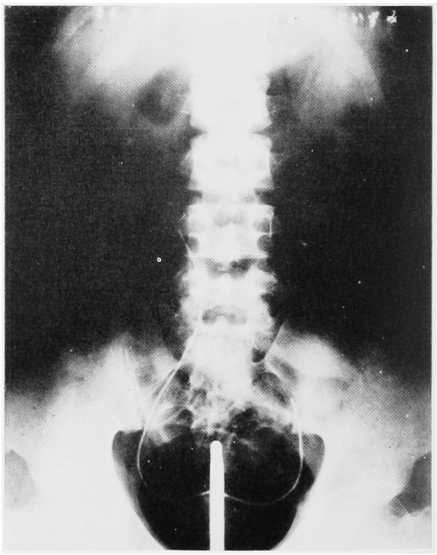

第3図a　第3例　右腎石　ロワチン投与前右腎盂に黎粒大の結石陰影を認める.

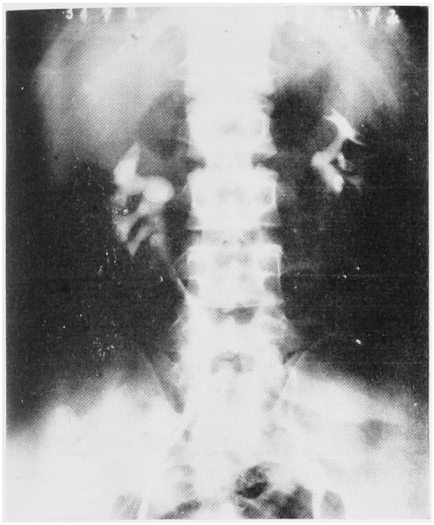

第3図b　ロワチン投与前逆行性腎盂撮影

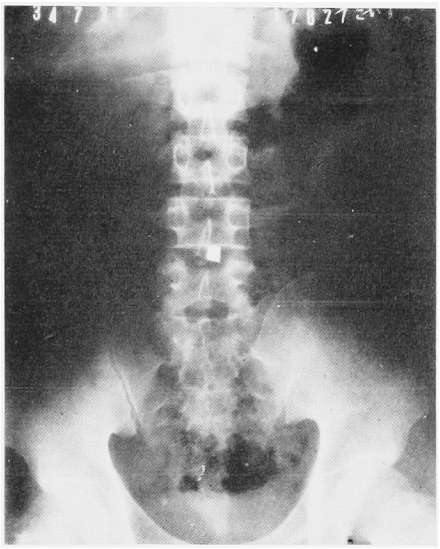

第3図c　ロワチン投与14日後右尿管下部に結石の移動を認める.

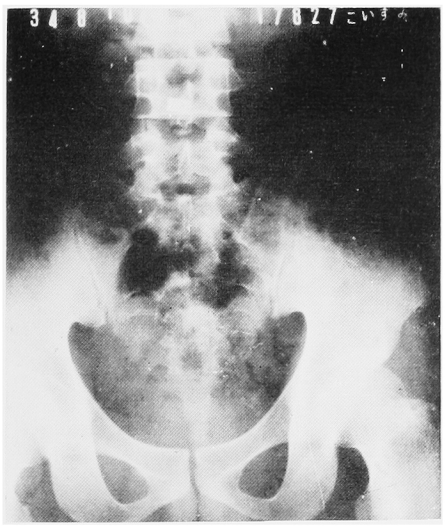

第3図d　ロワチン投与27日後結石の排出を認め，レ線像にても結石陰影を証明しない.