

尿路におけるリンパ装置の研究

II 諸種泌尿器疾患におけるリンパ細胞の組織学的研究

広島大学医学部皮膚泌尿器科教室（主任 加藤篤二教授）

青 木 忠

Study on the Lymphatic Apparatus of the Urogenital System

II. Histological Observations on Lymphatic Follicle in the Various Urological Diseases

Tadashi AOKI

From the Department of Dermatology and Urology, Hiroshima University

Medical School, Hiroshima, Japan

(Director : Prof. T. Kato, M. D.)

Histological studies on the appearance of lymphatic follicle into the interstice have been carried out on 481 cases with urogenital tumor, inflammation, or others, among of which tumor cases were 322 and inflammation and others were 159. The former consisted of 63 cases with renal tumor (39 cases of Grawitz tumor, 12 cases of pyelopapilloma, 7 cases with 5 cases of renal sarcoma), 86 cases with vesical tumor (the majority of them were cancer in nature), 118 cases with prostatic tumor (85 cases of prostatic hypertrophy, 32 cases of prostatic cancer), 31 cases with urethral cancer, and 24 cases with testicular tumor. The latter consisted of 73 cases with renal calculi, 5 cases with renal hemorrhage, 3 cases with hydronephrosis, 6 cases with pyonephrosis, 6 cases with sclerotic neck of the bladder, 37 cases with leucoplaxia (4 cases of pyeloleucoplaxia, 26 cases of vesical leucoplaxia, 7 cases of urethral leucoplaxia), and 29 cases with female urethral caruncle.

The marked increase in the appearance of lymphatic follicle has been observed in the above series comparing with the normal healthy subjects. In the former group, the most significant increase in the appearance of lymphatic follicle was found in the patients with urethral tumor followed by the order of prostate, testicle, kidney, and bladder. In the latter group, the significant increase in the appearance of lymphatic follicle was found in the cases of hydronephrosis, caruncle, and renal calculi and it was less significant in the cases with pyonephrosis and leucoplaxia.

緒 言

著者は第 1 篇において健康人を含む自然界哺乳類、鳥類の泌尿器生殖系臓器を仔細に組織学的に検索した処、リンパ細胞の出現がある程度にみられたことを報じた。

本篇においては諸種泌尿生殖器腫瘍その他炎症、結石、機能障害、白斑等を検索してリンパ

細胞出現のあり方を究明せんとした。

研究材料及び方法

研究材料は主として広島大学医学部皮膚泌尿器科その他広島県関係諸病院で蒐集した泌尿生殖器系病理組織標本より選出したもので、検索した症例は 481 例、その中腫瘍は 322 例、炎症その他は 159 例であつた。

臓器は腎、膀胱、尿道、睪丸、前立腺を主体とし腫瘍と炎症その他に分類した。

腫瘍症例は 1. 腎, 2. 膀胱, 3. 尿道, 4. 睪丸, 5. 前立腺の各臓器におけるものである。

更にそれ等を各症例により分類した。即ち腎は腎盂乳頭腫, 腎盂乳頭癌, グラウイッツ腫瘍, ウイルムス腫瘍, 肉腫に分け, 膀胱は主として癌, 尿道及び睪丸は総て癌, 前立腺は癌と肥大症とに分けた。炎症症例は 1. 腎結石, 2. 腎出血, 3. 水腎症, 4. 膿腎症, 5. 膀胱頸部硬化症, 6. 白斑 (腎盂白斑, 膀胱白斑, 尿道白斑) 7. カルンケルに分類し結核の症例はすべて除いた。

検索方法はこれ等標本を 1 枚毎に詳細に検鏡観察し, リンパ構造の出現部位, 頻度, 状態を検索し同時にその大きさを計測した。出現部位は腫瘍に於いては腫瘍組織に近接して出現するか, その周辺に取り囲む様な型を呈して出現するか, あるいは遠隔の部位に出現するかを検索した。頻度は組織学的に悪性度の高いもの, あるいは悪性度の低いものに多数出現するかを検索した。

リンパ構造は著者が第 1 篇 (泌尿紀要 第 6 巻第 4 号) に記載した如く, リンパ球の比較的密な集積を示し, 周囲との境界が鮮明であり, 尚且つ明中心を有するものをリンパ小節とし, 明中心を欠き, 周囲との境界が少々明かでない。比較的瀰漫性のリンパ球の集積を示すものをリンパ球様浸潤と記載した。

検 査 成 績

(1) 腫 瘍

1 腎腫瘍

検索した腎腫瘍は 63 例でその中腎乳頭腫 14 例, 腎乳頭癌 7 例, グラウイッツ腫瘍 39 例, ウイルムス腫瘍 3 例, 腎肉腫 2 例であつた。次に各症例について主としてリンパ構造の出現したものを記載する。

腎盂乳頭腫 (乳頭癌第 1 度とみられるもの)

第 1 例: 腫瘍細胞巢周の所々に 4 個のリンパ小節の出現あり, 即ち大きさ $200\mu \times 200\mu$, $250\mu \times 250\mu$, $300\mu \times 300\mu$, $100\mu \times 100\mu$ 。円形にして明中心を有し細胞密, 境界少々明瞭, それ等周辺には軽度のリンパ球浸潤あり。

第 2 例: 腫瘍組織より少々遠隔の部位に大きさ $250\mu \times 300\mu$, 明中心を欠くリンパ球様浸潤あり, 細胞比較的疎, 境界少々不明瞭。

腎盂乳頭癌

第 3 例: 乳頭癌にして腎実質に瀰漫性に癌浸潤が認められ, その中あるいは癌組織に接して大きさ $80\mu \times$

170μ , $170\mu \times 245\mu$, $80\mu \times 80\mu$ 明中心を有するリンパ小節あり, 細胞密, 境界明確, 又これと別に大きさ $195\mu \times 245\mu$, $190\mu \times 230\mu$, $80\mu \times 115\mu$ 明中心を欠くリンパ球様浸潤あり, 細胞少々疎, 周辺との境界少々不鮮明なるもリンパ球浸潤は全般的に殆んど認められず。

グラウイッツ腫瘍

第 4 例: 腎実質に於ける腫瘍細胞巢の外側周辺に少々石灰化を示し, それに接して $230\mu \times 250\mu$, 明中心を有するリンパ小節あり, 境界明確, 又別に大きさ $250\mu \times 270\mu$, $240\mu \times 250\mu$ のリンパ球様浸潤あり, それ等の周辺には軽度のリンパ球浸潤あり。

第 5 例: 腎実質に於いて腫瘍組織より遠隔の部位に定型的リンパ小節 6 個点在す。即ち大きさ $130\mu \times 170\mu$, $195\mu \times 260\mu$, $80\mu \times 230\mu$, $330\mu \times 350\mu$, $145\mu \times 245\mu$, $130\mu \times 215\mu$ 明中心あり, 境界明確。

第 6 例: 腫瘍組織の周辺に点々として明中心のあるリンパ小節あり, 即ち $170\mu \times 200\mu$, $250\mu \times 330\mu$, $250\mu \times 330\mu$, $250\mu \times 300\mu$, 細胞密境界少々不明瞭。

第 7 例: 血管の周辺に $190\mu \times 130\mu$, のリンパ球様浸潤あり, 明中心なく細胞密, 境界明確。

第 8 例: 腫瘍細胞巢の周辺に $170\mu \times 330\mu$ のリンパ球様浸潤あり, 境界少々不鮮明, 細胞疎。

第 9 例: 腫瘍細胞巢中に $170\mu \times 170\mu$, $110\mu \times 170\mu$, $150\mu \times 150\mu$, $170\mu \times 170\mu$, $180\mu \times 190\mu$ の明中心を有するリンパ小節点在し, 境界明確, 細胞密, その周辺には軽度のリンパ球浸潤を認む。

第 10 例: 腫瘍組織に接して大きさ $115\mu \times 150\mu$, $250\mu \times 280\mu$ 明中心を有するリンパ小節あり, 細胞密, 境界少々鮮明, 周辺に僅かにリンパ球浸潤を認められる。

第 11 例: 腫瘍の周辺に 2 個の不定形リンパ球様浸潤あり, 明中心を欠き細胞少々疎, 境界少々鮮明, その部位より遠隔の部位に著明なるリンパ球浸潤あり。

第 12 例: 腫瘍の周辺腎実質中に定型的リンパ小節あり, 即ち大きさ $200\mu \times 330\mu$, $170\mu \times 410\mu$, $280\mu \times 290\mu$, $170\mu \times 280\mu$, $110\mu \times 280\mu$, $170\mu \times 110\mu$, $130\mu \times 170\mu$ にして, 所々少々認むべきリンパ球浸潤あるも著明ならず, 何れも明中心あり, 細胞密, 境界極めて鮮明。

ウイルムス腫瘍

第 13 例: 子供の腎にして実質の所々にリンパ球の集積らしきものが認められ, リンパ球様浸潤の型を呈しており, 境界鮮明にして, 細胞密, 大きさは直径 $170\mu \times 200\mu$, 或は $500\mu \times 700\mu$ のものあり, 而してその細胞集団の中央部にしばしば腺様構造を認め, 明

らかにリンパ胞とは構造を異にしている。その周辺には全くリンパ球の浸潤は出現せず。

第14例：前記同様大きさ $500\mu \times 650\mu$, $550\mu \times 750\mu$, $450\mu \times 600\mu$ の細胞の集団あり、何れも境界鮮明稍々円形を呈し、細胞密、その中に腺様構造の認められる所がある。

第15例：第16例共に腎肉腫にして組織全般にリンパ胞様浸潤を呈しているが、これを強拡大してみると何れも円形の肉腫細胞でリンパ球浸潤の集積とは全く異つたものである。

以上の外腎腫瘍20例、グラウイッ ツ腫瘍30例にはリンパ小節及びリンパ胞様浸潤は全く認められず、依つて記載を略す。

2 膀胱腫瘍

膀胱腫瘍86例のすべては膀胱癌(主に移行上皮性、一部は扁平上皮性)にしてその中14例にリンパ胞の構造が認められた。それ等について記載する。

第1例：癌組織の周辺は著明に結締織肥厚し、その組織より稍々遠隔の部に明中心を有する $300\mu \times 400\mu$ の紡錘形のリンパ小節あり、境界明瞭、細胞密、その周辺に軽度のリンパ球浸潤を認む。

第2例：一般に癌細胞は瀰漫性に浸潤を示し、その周辺に $250\mu \times 250\mu$, $110\mu \times 500\mu$ の楕円形のリンパ小節あり、明中心を有し、細胞稍々疎にして周辺との境界は明らかで僅かに円形細胞浸潤を認められる。

第3例：腫瘍周辺の結合組織は肥厚著明にして血管は軽度の拡張を示し、その中に $170\mu \times 330\mu$, $250\mu \times 500\mu$ の2コの楕円形を呈するリンパ小節あり、何れも腫瘍組織より遠隔の部位にあり、明中心を有し、細胞稍々密、境界明確。

第4例：組織全般的に癌細胞の浸潤あり、その周辺に2コのリンパ胞様浸潤あり、大きさは $250\mu \times 250\mu$, $250\mu \times 330\mu$, 境界、明中心を欠き、その等の周辺より癌細胞の周辺には著明なリンパ球浸潤が認められた。

第5例：癌組織に接して非定型的リンパ小節の出現あり、大きさ $200\mu \times 170\mu$, $170\mu \times 330\mu$ 何れも明中心は認められず、所謂リンパ胞様浸潤の型を呈し、それ等周辺にはリンパ球浸潤は軽度に認められる。

第6例：癌細胞の浸潤方向に一致して $500\mu \times 500\mu$, 円形を呈する定型的リンパ小節あり、明中心を有し、細胞疎、境界明確、明中心を有す、周辺には軽度のリンパ球浸潤を認める。

第7例：癌組織は比較的限局性にして、それに接して $330\mu \times 330\mu$, 円形のリンパ胞様浸潤あり、明中心なく、細胞疎、境界比較的明確、その周辺にはリン

パ球浸潤は著明ならず。

第8例：癌組織の周辺にかなり肥厚した結締織が認められ、血管の拡張及び軽度の充血を認められる。その結締織中に大きさ $115\mu \times 240\mu$ のリンパ胞様浸潤あり、明中心を欠き、細胞稍々疎、境界は明確、癌組織の周辺及び結締織中にはかなりのリンパ球浸潤を認められる。

第9例：癌組織より遠隔の部位に於いて結合組織中に明中心を有する $240\mu \times 270\mu$ のリンパ小節あり、境界鮮明。

第10例：癌組織の周辺に於いて結合組織中に $200\mu \times 200\mu$ の円形のリンパ胞様浸潤あり、明中心なく、境界稍々明確、細胞密、尚更に癌組織より遠隔の場所に $200\mu \times 250\mu$, $200\mu \times 320\mu$, $150\mu \times 200\mu$ の明中心を有するリンパ小節あり、境界明確。

第11例：癌組織は稍々限局している型を呈し、その部に接し $200\mu \times 300\mu$, $130\mu \times 200\mu$, 更に少し遠隔の場所に $170\mu \times 350\mu$ の明中心を有するリンパ小節あり、細胞密、境界明確。

第12例：癌組織に近接して2コの明中心を有する定型的リンパ小節を認め、即ち $250\mu \times 250\mu$, $250\mu \times 270$, 又それより遠隔の部に $170\mu \times 170$, $250\mu \times 330\mu$ のリンパ小節あり、何れも明中心を有し、境界明瞭、細胞密。

第13例：癌組織周辺結合組織中に何れも楕円形を呈するリンパ小節あり、大きさは $130\mu \times 170\mu$, $240\mu \times 280\mu$ 明中心あり、境界明確。

第14例：癌細胞に近接してリンパ胞様浸潤あり、 $240\mu \times 350\mu$ $170\mu \times 240\mu$, 周囲との境界鮮明なるも明中心なく、細胞稍々密。

対照第15例：組織全般に点々として扁平癌細胞の浸潤が認められ、極めて悪性の組織像を呈している。その周辺には軽度の円形細胞浸潤が認められる。この症例には何れもリンパ胞様構造は全く認められない。

以下71例には何れもリンパ胞様構造は認められず、よつて記載を略す。

3 尿道腫瘍

尿道腫瘍は全て棘細胞癌にして31例(原発性3例、陰茎癌続発性28例)、リンパ胞構造の認められたものは10例に及ぶ。以上これ等について記載する。

第1例：癌組織と弾力組織との間の稍々肥厚せる結締織中に癌組織の周辺に稍々稜形を呈するリンパ小節あり、即ち $250\mu \times 500\mu$ 境界明確、細胞密。

第2例：癌組織に接して比較的著明な円形細胞浸潤あり、その部に $330\mu \times 330\mu$, $400\mu \times 600\mu$ の何れも明中心を有するリンパ小節を認められ、細胞稍々疎、

境界明瞭。

第3例：癌組織に接して明中心を有する楕円形の $500\mu\times 170\mu$, $200\mu\times 100\mu$, 何れもリンパ小節にして細胞密, 境界明らかである。

第4例：癌組織に接してその周辺に3コの明中心を有するリンパ小節あり, 即ち $330\mu\times 500\mu$, $400\mu\times 500\mu$, $650\mu\times 650\mu$, 境界明瞭, 細胞密。

第5例：癌組織の周辺に於いて粘膜下に $230\mu\times 350\mu$ の楕円形のリンパ小節あり, 明中心あり, 境界明確, 周囲に軽度のリンパ球浸潤を認む。

第6例：癌組織の周辺粘膜下結合組織中に癌浸潤の進行方向に向つて明中心を有するリンパ小節あり, 大きさ $110\mu\times 170\mu$, 細胞密, 境界極めて明確。

第7例：尿道白斑癌にして癌組織より遠隔の粘膜下固有層に $350\mu\times 600\mu$, $400\mu\times 400\mu$, $170\mu\times 250\mu$, $360\mu\times 500\mu$ の明中心を有するリンパ小節あり, 細胞密, 境界明瞭。更に腫瘍細胞に接して著明なリンパ球浸潤が認められる。

第8例：一般的に癌細胞の進行方向に稍々癌組織に接してリンパ小節多数及びリンパ胞様浸潤が認められる。即ち $110\mu\times 330\mu$, $200\mu\times 250\mu$, $200\mu\times 500\mu$, $200\mu\times 500\mu$ のリンパ小節, 更に遠隔の場所に $170\mu\times 170\mu$ のリンパ胞様浸潤が認められ, 境界明瞭。更にその実質にリンパ球細胞浸潤が著明に認められる。

第9例：癌細胞の中に固定して $170\mu\times 170\mu$, $115\mu\times 130\mu$, $180\mu\times 190\mu$, $170\mu\times 170\mu$, $330\mu\times 580\mu$ 何れもリンパ胞様浸潤にして細胞疎, 境界明瞭。

第10例：癌組織の周辺に於いて海線体に接し $210\mu\times 500\mu$ の明中心を有するリンパ小節あり, 細胞疎, 境界鮮明である。周辺には点々としてリンパ球浸潤が認められる。

以下20例には何れもリンパ胞構造は認められず, よつて記載を略す

4 睪丸腫瘍

睪丸腫瘍も全て癌にして24例を検索し, その中リンパ胞の構造を有する5例について記載する。

第1例：癌組織の周辺に於いて莢膜の近くに $80\mu\times 240\mu$ の楕円形のリンパ胞様浸潤あり, 明中心なく, 境界比較的明瞭。

第2例：莢膜は極度に肥厚し, 莢膜中に $170\mu\times 150\mu$ のリンパ胞様浸潤あり, 明中心なく, 細胞疎, 境界稍々明瞭。

第3例：莢膜の肥厚せる中に $180\mu\times 350$, の紡錘形のリンパ胞様浸潤あり, 明中心なく, 境界稍々明確, 細胞疎。

第4例：全般的に癌細胞は散在し, その中に $180\mu\times 350\mu$, $170\mu\times 330\mu$ の2コのリンパ胞様浸潤あり, 細胞は稍々疎である。このものは円形細胞の像を呈し, 明らかに腫瘍細胞とは区別が判然としている。

第5例：副睪丸の周辺に $170\mu\times 240\mu$ のリンパ胞様浸潤あり, 明中心なく, 境界稍々不明, 周囲に僅かにリンパ球浸潤を認められる。

以下19例中にはリンパ胞構造は全く認められなかつた。

5 前立腺腫瘍

前立腺腫瘍は118例にして, 前立腺癌は8例, 前立腺肥大症は20例にリンパ胞構造が認められた。以下それについて記載する。

前立腺癌

第1例：間質はかなり肥厚し, 癌細胞は集団的に点在す。その周辺に $110\mu\times 190\mu$ の不正円形のリンパ胞浸潤あり, 明中心なく細胞密, 境界明確。

第2例：一般的に癌細胞の浸潤あり, その中に比較的軽度のリンパ球浸潤あり, その一部に接し $200\mu\times 230\mu$, $170\mu\times 230\mu$ の楕円形のリンパ小節あり, 細胞密, 境界明確で明中心あり。

第3例：前立腺実質は著明に肥厚し, 腺細胞は極度に萎縮を示す。その間の癌組織より遠隔部位にリンパ小節あり, 即ち $240\mu\times 290\mu$, $170\mu\times 330\mu$, $170\mu\times 350\mu$ 明中心あり, 細胞密, 境界は鮮明。

第4例：癌組織をとり囲んでいる結締組織間質に $170\mu\times 500\mu$ の定型的リンパ小節あり。明中心を有し, 境界稍々明瞭にしてその周辺に軽度のリンパ球の浸潤が認められる。

第5例：尿道近くに於ける腺実質中に明中心を有する $240\mu\times 280\mu$ の楕円形のリンパ小節あり, 癌組織の周辺に存在し, 境界明瞭, 細胞密。

第6例：腺癌の周辺は稍々肥厚せる結締織性の間質に包囲され, その中に3コの $180\mu\times 240\mu$, $180\mu\times 360\mu$, $170\mu\times 240\mu$ のリンパ小節あり, 何れも楕円形を呈し, 明中心を有し, 境界稍々明確, 細胞集積密。周辺には軽度のリンパ球浸潤あり。

第7例：癌組織より遠隔の場所にして, 所謂肥大症の像を呈している部位に於いて排泄管に接し, 定型的リンパ小節あり, 大きさは $190\mu\times 260\mu$ 明中心あり, 細胞稍々密, 境界鮮明。その周辺にはリンパ球浸潤はなし。

第8例：一般的に肥大症の像を呈するも所々に癌変性の状態が認められ, その癌変性部より遠隔の場所に $150\mu\times 240\mu$, $170\mu\times 230\mu$, $90\mu\times 130\mu$ の大きさを有するリンパ小節あり。明中心を有し, 細胞密, 境界明

確、周辺にはリンパ球浸潤は認められず。

前立腺肥大症

第1例：後部尿道の粘膜中に於ける排泄管の周辺間質に細胞密なるリンパ小節を認める。大きさは $120\mu \times 170\mu$, $250\mu \times 330\mu$, 楕円形を呈し、明中心を有し、境界明確、細胞密。

第2例：間質に楕円形を呈するリンパ小節あり、大きさ $170\mu \times 360\mu$, 明中心あり、細胞密、境界稍々明瞭。周囲に軽度のリンパ球浸潤を認む。

第3例：排泄管と排泄管とに狭まれる間質に $500\mu \times 800\mu$ のリンパ小節あり、明中心あり、細胞比較的疎、境界明瞭、更に又間質に明中心を有し、大きさ $170\mu \times 300\mu$ のリンパ小節あり、細胞密、境界稍々明瞭、リンパ球浸潤軽度。

第4例：排泄管に接し、大きさ $330 \times 660\mu$, $500\mu \times 580\mu$, $120\mu \times 250\mu$ のリンパ小節あり、細胞密。

第5例：間質に大きさ $170\mu \times 200\mu$, $250\mu \times 300\mu$, $170\mu \times 330\mu$ のリンパ小節浸潤あり、境界明瞭、細胞稍々疎、明中心なし。

第6例：比較的大きい腺排泄管の周囲に接し、又その反対側間質に夫々大きさ $170\mu \times 500\mu$, $250\mu \times 330\mu$, 明中心を有するリンパ小節あり、細胞密、境界明確、リンパ球浸潤軽度。

第7例：血管の周辺を取り囲む様に、大きさ $170\mu \times 750\mu$, 又排泄管の周辺に接し、大きさ $200\mu \times 200\mu$ のリンパ小節あり、明中心あり、細胞密、境界鮮明。

第8例：排泄管に接し紡錘形の大きさ $120\mu \times 500\mu$ のリンパ小節あり、細胞密、境界明確、その周辺にリンパ球浸潤が認められる。

第9例：腺と腺との狭まれる間質に大きさ $250\mu \times 250\mu$ のリンパ小節あり、境界稍々不明確、細胞比較的疎。腺の周辺に軽度のリンパ球浸潤あり。

第10例：間質に $170\mu \times 550\mu$ の大きさを有する紡錘形のリンパ小節あり、明中心を有し、境界明確、細胞密。

第11例：間質に $170\mu \times 170\mu$ の円形のリンパ小節あり、明中心を有し、細胞比較的疎、境界稍々明瞭、その周辺にリンパ球浸潤なし。

第12例：間質に大きさ $110\mu \times 240\mu$ の紡錘形のリンパ小節浸潤あり、細胞比較的疎、明中心を欠く、境界稍々明瞭。

第13例：間質に大きさ $250\mu \times 300\mu$ の明中心を有するリンパ小節あり、その周辺にはリンパ球浸潤なく、境界明瞭、細胞稍々密、明中心あり。

第14例：比較的大なる排泄管の周辺に接し、大きさ $500\mu \times 170\mu$ のリンパ小節あり、明中心あり、細胞

密、境界明確。

第15例：大なる排泄管に接し $200\mu \times 200\mu$, $140\mu \times 140\mu$ の大きさのリンパ小節2つの出現あり、その細胞密、境界は明確、リンパ球浸潤軽度。

第16例：間質中に大きさ $170\mu \times 500\mu$ の楕円形を呈するリンパ小節あり、明中心あり、細胞密。

第17例：間質中に大きさ $180\mu \times 360\mu$, $170\mu \times 240\mu$, $145\mu \times 360\mu$ のリンパ小節浸潤あり、明中心を欠き細胞稍々疎、境界比較的明瞭。

第18例：大きな排泄管に接し、大きさ $115\mu \times 330\mu$, $415\mu \times 800\mu$, 更に間質中に $245\mu \times 260\mu$, $330\mu \times 410\mu$ の大きさを有するリンパ小節あり、何れも紡錘形を呈し、明中心あり、境界鮮明、細胞密、その周辺にはリンパ球浸潤の出現なし。

第19例：腺排泄管に接し、大きさ $95\mu \times 330\mu$, $115\mu \times 410\mu$ のリンパ小節あり、明中心を有し境界極めて鮮明、その周囲にリンパ球浸潤軽度。

第20例：腺と腺との間質に狭まれる様に大きさ $330\mu \times 370\mu$, $400\mu \times 600\mu$ のリンパ小節あり、何れも明中心を有し、境界明確、細胞密、軽度のリンパ球浸潤あり。

小 括

泌尿生殖器系に於ける腎、膀胱、尿道、睪丸及び前立腺腫瘍322例の標本を検索し、それ等腫瘍組織中に出現するリンパ構造の出現部位、頻度、状態及び悪性度との関係並びに計測を行なつた。

腎腫瘍は63例において、リンパ小節及びリンパ小節浸潤を認めたものは第1表の如く12例で19%を示

第1表

	症例数	出現症例数
乳 頭 腫	12	2
乳 頭 癌	7	1
グライツ腫瘍	39	9
ウイルス腫瘍	3	0
纖維肉腫	2	0
計	63	12

し、その中グライツ腫瘍39例中9例、乳頭腫12例中2例、乳頭癌7例中1例に認められた。ウイルス腫瘍及び腎纖維肉腫5例に於いては1例もリンパ小節は認められなかつた。而して、腎腫瘍でリンパ小節

の出現した症例12例中明中心を有するもの8例, 明中心を有しない所謂リンパ胞様浸潤の状態を呈しているものみの出現した症例は12例中4例であつた. 組織標本で全般的に腫瘍細胞の浸潤あり, 組織学的に悪性度の高いと思われるもの程, リンパ胞構造を認めるものが少なく, 比較的悪性度の低いものには, リンパ小節の出現が多く, その出現状態は腫瘍組織の周辺をリンパ胞が取り囲むが如き感を呈しているか, あるいは又その腫瘍組織より稍々遠隔の部位にリンパ胞が点々として出現しているか, 何れかの型をとつているものが多数である. 癌組織あるいはリンパ胞の周辺のリンパ球浸潤の程度は著明なものは少数である.

本症例に於いては腫瘍細胞に近い周辺にリンパ胞を認められたものは12例中9例で稍々遠隔の場所に3例の出現をみた.

腎肉腫の症例中繊維肉腫にリンパ胞構造の多数出現を認めたが, これ等は総て円形細胞肉腫そのものでリンパ小節とは一見判別し難い, 然しこれを検索するとその細胞は腫瘍細胞そのものである. 他に3例のウィルス肉腫があり, これ等には前記同様リンパ胞様構造を呈する部があるが, その一つ一つが肉腫細胞であつて, これ等は組織標本中点々として散在し, 屢々腺様構造を含む点より明らかにリンパ構造とは判別がつくものである.

膀胱腫瘍は主として移行上皮癌, 一部は扁平上皮癌にして, 86例中14例16%にリンパ構造の出現あり, リンパ小節の型を呈し, 明中心を有するものは8例, 明中心を有しない所謂リンパ胞様浸潤の型を呈しているものは6例であり, 腫瘍細胞の口胞内侵入像がみられるもの3例であつた. 更に腫瘍組織の周辺近くに出現していたものは8例で比較的遠隔部位に存在するもの6例であつた. 膀胱癌に於いても組織学的に悪性度の高いもの程リンパ構造は少なく, 又癌の浸潤方向に一致して, その周辺にリンパ小節の認められたものあり. 又癌浸潤が比較的局限しているもので, 組織学的悪性度の低いもの程その腫瘍周辺をとりかこむ様にしてリンパ構造の出現をみたものが多い.

尿道腫瘍はその全部が癌, 即ち原発性癌3例, 陰茎癌による続発性癌28例, 合計31例, その中10例, 32%にリンパ構造組織が認められた. そのリンパ胞中に明中心を有するもの9例, 明中心を有せず所謂リンパ胞様浸潤は1例に過ぎなかつた. 而してこのリンパ胞の出現の状態は腫瘍組織に近接して出現するものが多数にして9例を示し, 遠隔の部位に認められたものは1例のみであつた. 本症例の場合は概して癌浸潤の進行方向に一致してリンパ胞の出現が比較的多数

第2表

種 類	症例数	出 現	出現頻度
腎 腫 瘍	63	12	19%
膀胱腫瘍	86	14	16%
尿道腫瘍	31	10	32%
睪丸腫瘍	24	5	21%
前立腺腫瘍	118	28	23%

に認められた.

睪丸腫瘍は癌にして24例中5例21%にリンパ構造組織が認められた. その中で明中心を有するものは1例もなく, 全部リンパ胞様浸潤を呈し, 而も周辺との境界は明確であつた. 而して腫瘍組織に接して出現するものは4例, 稍々遠隔の部に出現するものは1例に過ぎず, リンパ胞の出現部位はその殆んどが莖膜に著明に出現した.

睪丸の腫瘍症例中, 結締織で取り囲まれた而も周囲との境界は極めて鮮明にして楕円形を呈する $250\mu \times 280\mu$, $180\mu \times 200\mu$ の一見リンパ胞構造を呈するものが認められた.

前立腺腫瘍は118例中前立腺肥大症は85例, 前立腺癌は33例であつて, その中リンパ構造の出現のあつたものは118例中28例23%を示し, 即ち前立腺肥大症に20例, 前立腺癌に8例の出現が認められた. 更に前立腺癌中明中心を有するものは7例, 有しないもの1例が認められた. 而してリンパ胞は何れも癌細胞より遠隔の部位に認められ, 1例に癌組織の周辺に出現があつた. 前立腺肥大症はその殆んどが腺排泄管の周辺かあるいはそれに接して出現を認めた.

以上腫瘍に於けるリンパ胞の出現頻度は第2表の如く尿道腫瘍32%が最も多く, 次いで前立腺腫瘍の23%, 睪丸腫瘍21%, 腎腫瘍19%, 膀胱腫瘍16%の順であつた.

Ⅱ 炎症その他

検索した症例数は結核を除いて140例であつて, 1. 腎結石, 2. 腎出血, 3. 水腎症, 4. 膿腎症, 5. 膀胱頸部硬化症, 6. 白斑(腎盂白斑, 膀胱白斑, 尿道白斑), 7. カルンケルとに分けて検索した.

1 腎結石

結石周辺の間質は比較的肥厚し, 同時に血管の拡張は著明に認められ多くは定型的リンパ小節の出現が認められる. 即ちリンパ構造は大きさ $500\mu \times 600\mu \sim 150\mu \times 150\mu$ 程度のもので, 円形乃至楕円形を呈し, 細胞集積は比較的密でその周囲との境界は鮮明であ

る。何れも明中心を有している。即ち73例中リンパ胞の出現をみたもの35例で48%を示し129コのリンパ小節であった。リンパ小節の出現状態は腎結石の嵌頓部周囲は結締織性に著明に肥厚し、その中に空洞を取り囲む様に多数のリンパ小節の出現があるか、又は腎杯腎盂固有層に著明に出現しており、あるいは又極く少数に於いては腎実質の萎縮像の中に結石空洞より遠隔の部位に1~3個のリンパ小節が認められた。これ

等リンパ小節の出現している部位には極く軽度のリンパ球浸潤の認められるのが多数あり、最も著しい場合は胞と区別し難いものもある。以上の結果を表に示すと第3表の如くであった。

2 腎出血

腎出血では粘膜下固有層は肥厚し、所々腎実質は圧迫萎縮を示し、リンパ胞の出現は5例中2例で40%を示し、1例では腎盂粘膜下固有層に1個のリンパ小節を認め、他の1例は腎実質は著明に結締織性に肥厚し、その中に比較的境界鮮明な、且細胞密なるリンパ小節の出現があつた。而もその周辺には著明なリンパ球浸潤を認めた。

3 水腎症

腎水腫は3例中2例で66%のリンパ構造を認め、第1例は腎実質に6個のリンパ胞の出現あり、細胞集積密、境界鮮明、第2例、腎実質は著明な萎縮を示し、細尿管の一部は圧迫され、血管の拡張充血は認められず、腎盂粘膜は極度に肥厚し、その粘膜下固有層に4個の明中心のあるリンパ小節を認めた。而して、境界鮮明、細胞集積密なるものであつた。その周辺のリンパ球浸潤は稍々著明であつた。

4 膿腎症

本症例は6例中2例、33%にリンパ構造が認められ、その何れも腎杯粘膜下固有層に出現し、その総てが明中心を有するリンパ小節であつて合計4個であつた。細胞集積は何れも密、境界は明確であつた。それ等周辺組織には何れも著明なリンパ球浸潤が認められ、腎実質は極度に肥厚し、あるいは無構造様となる。

5 膀胱頸部硬化症

本症例は6例中3例、50%にリンパ構造が認められ合計20個の出現を認めた。この中出現した3例中1例は頸部結合組織中に200μ×250μのリンパ胞様浸潤あり、境界稍々不鮮明、細胞疎、明中心を欠く。第2例、第3例は頸部粘膜結合組織は著明に肥厚し、血管の拡張なく、軽度の充血を呈し、リンパ球浸潤は極く軽度であり、その結合組織中に大きさ120μ×170μ~700μ×700μ、19個のリンパ構造を認められ、その中明中心を有し、細胞密、境界明確なもの13個であつた。その他は細胞比較的疎、明中心を欠き、境界稍々不鮮明であつた。

6 白斑

白斑は腎盂白斑4例、膀胱白斑26例、尿道白斑7例であつて、合計37例中リンパ構造が認められたものは8例21%であつた。

(1) 腎盂白斑

第3表

症例番号	固有層に出現せる数	実質に出現せる数	明中心の有無	周辺のリンパ球浸潤	膿壁の周辺を取囲む
1	2	0	+	+	
2	7	0	+	+	
3	2	5	+	++	+
4	7	0	+	+++	
5	1	1	+	±	
6	2	2	+	(-)	
7	1	0	+	±	
8	0	1	+	±	
9	2	0	+	(-)	
10	1	0	+	(-)	
11	0	1	+	+	+
12	1	0	+	++	
13	1	0	+	++	
14	1	0	+	(-)	
15	3	0	+	++	
16	2	0	+	(-)	
17	2	0	+	+	
18	3	0	+	++	
19	1	0	+	+	
20	3	0	+	(-)	
21	2	0	+	+	
22	3	0	+	+	
23	0	6	+	±	+
24	4	0	+	+	
25	1	0	+	+	
26	2	1	+	+	
27	2	7	+	+	+
28	0	9	+	++	+
29	0	3	+	++	+
30	0	13	+	++	+
31	0	6	+	++	+
32	4	0	+	++	
33	4	0	+	+	
34	0	4	+	+	+
35	3	3	+	+	+
合計	67	62			

本症例は4例中2例50%にそのリンパ構造を認め、合計3個のリンパ細胞の出現があつた。1例は腎盂粘膜下固有層に不定形のリンパ小節あり、明中心を欠く。他の1例は髄質中に明中心を有するリンパ小節の出現があつた。

(2) 膀胱白斑

本症例は26例中4例15%のリンパ構造の出現を認め、合計8個であつた。4例中2例は結合組織中に認められ3個の不定形リンパ細胞様浸潤と2個のリンパ小節が認められ、他の2例に於いては粘膜下にリンパ小節3個の出現があつた。何れもそれ等の周辺にはリンパ球浸潤が軽度認められた。

(3) 尿道白斑

本症例7例中2例28%にリンパ構造が認められ総て男子の尿道白斑であり、4個のリンパ細胞が認められた。

7 女子外尿道カルンケル

本症例29例中16例に陽性でリンパ細胞は、合計30個の出現を認め、その中23個はリンパ小節にして明中心を有し、細胞集積は比較的密、境界明確であつた。又7個はリンパ細胞様浸潤にして細胞集積は疎、境界比較的明確であつた。

小 括

腎結石は検索した症例73例中35例48%にリンパ構造が認められ、その数は129個に及ぶ。而して固有層に出現するものは67個腎実質に出現するもの62個であり相異は著明ではなく、その殆んどが明中心を有するリンパ小節であつた。リンパ細胞の出現部位は腎盂粘膜下固有層に認めるか、あるいは著明な膿瘍のある場合はその膿瘍壁を取り囲む様に点在するのが特有であつた。リンパ球浸潤の状態はあまり著明ではなかつた。

腎出血はリンパ細胞出現症例は5例中2例で40%を示し、あまり著明ではなかつた。

水腎症に於けるリンパ細胞の出現は3例中2例で66%を示し、リンパ細胞の数は10個でかなりの数を示していた。

膿腎症のリンパ細胞の出現は6例中2例で33%を示し、何れも腎粘膜下固有層に出現するのが特有であつた。

膀胱頸部硬化症に於いてはリンパ細胞の出現は6例中3例で50%を示し、而も多数のリンパ小節が出現するのが特徴の様であつた。

白斑は腎盂白斑50%、尿道白斑28%に次いで膀胱白斑の15%の順にリンパ細胞の出現を示した。リンパ

細胞の出現数は膀胱白斑の8個に次いで尿道白斑の4個腎盂白斑の3個の順であつた。

その他女子外尿道カルンケルは29例中16例55%に於いて、比較的著明にリンパ細胞の出現をみ、その数も26個に及んだ。

以上炎症その他に於けるリンパ細胞の出現率は第4

第4表

種 類	検索した症例数	リンパ構造の出現した症例	出現率	リンパ構造の数	
腎 結 石	73	35	48%	129個	
腎 出 血	5	2	40%	2個	
水 腎 症	3	2	66%	10個	
膿 腎 症	6	2	33%	4個	
膀胱頸部硬化症	6	3	50%	20個	
白 斑	腎盂白斑	4	2	50%	3個
	膀胱白斑	26	4	15%	8個
	尿道白斑	7	2	28%	4個
女子外尿道カルンケル	29	16	55%	26個	
合 計	159	68	42%	208個	

表の如く水腎症の66%が最も顯著で、次いで女子外尿道口カルンケル、膀胱頸部硬化症、腎盂白斑、腎結石、腎出血、膿腎症、尿道白斑、膀胱白斑の順であつた。而してリンパ細胞の出現部位は炎症の周辺近く、例えば粘膜下固有層、実質結合組織等に認められ、最も著明なものとしては腎結石に於いて、その炎症の周辺を取り囲む様に出現するのが特有であつた。

總 括

広く腫瘍に於ける間質反応 Stroma reaction の問題は近時注目される処であるが、この内細胞反応に局限して回顧してみると、先ず Willis は癌の進行縁でリンパ球の多いものは進行が遅く、成長の速いものには少なく、この浸潤は共存する炎症によるものでなく、腫瘍の存在の結果であると述べている。Ewing, McC-

arty, Bohmig も同様にリンパ浸潤は生体防禦反応の表現と解しており、Murphy も腫瘍に対する特異の反応とみなしている。本邦でも今井は腫瘍発育先端に炎症浸潤があれば手術後の予後がよとし、その門下もまた細胞浸潤を防衛的意義ありとし、武田も同様の考えを述べている。

これに対してリンパ球を含む炎性浸潤の抗癌意義を疑う人には古く Borst, Ribbert, Borrmann, Innes を始めとし Greenough も癌細胞毒による二次反応とみなし、本邦でも太田は非特異性を唱えている。事実この間質反応は癌細胞の壊死、退行、崩壊、二次感染を含めた二次性出現とみる人も少なくない。

腫瘍周辺に出現する細胞としてリンパ球は組織球、好中球、プラズマ細胞等と共に最もありふれた細胞でその頻度も多い。従つてリンパ球もまた反応細胞として重要である。然しリンパ細胞を主題として検索した研究は今まで殆んどない。リンパ細胞は一般リンパ球浸潤と平行して出現することが多いが、又これに従わず単独でも出現する事は文献並びに著者の経験によるも少なくない。本邦で最近水島は諸種癌に出現する細胞の頻度を調査したが、これによると胃癌74例中54例に出現し、硬化型に多く、腸癌15例中5例、子宮癌30例中2例、乳癌39例中7例に出現するが、何れも一般浸潤細胞と平行しないという。

著者の成績を通覧すると、腎ではグラウイッツ腫瘍39例中9例、乳頭状癌7例中1例、乳頭腫12例中2例であつた。ウイルス腫に出現する細胞出現は実は腫瘍細胞そのものの集団で、中心にしばしば腺様構造を含有する点注意を要する。以上を総合すると63例中12例の出現となる。

膀胱腫瘍は主として移行上皮性の乳頭状癌で86例中14例の出現をみた。一般に膀胱癌の分類として古い Hüchel の方法によると、良性乳頭腫、悪性乳頭腫、乳頭状癌に分たれ、この中悪性乳頭腫には小リンパ球の他にリンパ細胞が間質に出現するという。乳頭癌で深部浸潤を来す場合、予後の悪い症例をわれわれは臨床上

あるいは剖検でしばしば認めているが、この際浸潤部にリンパ細胞の出現が反つて乏しいことを知つた。

尿道癌（主に陰茎癌の二次侵襲）31例中10例に細胞を認めた。皮膚癌では細胞出現は稀なるも棘細胞癌では多いという人もある。(Willis)。尿道では正常人でも出現し易いが、癌型が主に棘細胞癌なる為か頻度が高い。

睪丸腫瘍は24例中5例に出現した。精上皮腫には古来より病理学的に細胞出現が特異であるとされているが、その本態に関して最近酒徳は細胞自体は本態的に精上皮にみる細胞と同格にみている。著者の5例は全部そうであるか疑問であるが、少なくとも Böhmig の周囲間質に現われる細胞は腫瘍細胞そのものであるかも知れない。

前立腺癌33例中8例、肥大症85例中20例に出現した。特に後者では排尿管周辺に多い。これを正常人間の前立腺に比すると8例中何れも出現している（第1篇参照）。

腫瘍全般についてみると、細胞の出現は Böhmig のいう周囲間質、固有間質、臓器間質何れにでも出現して、尿道以外には特にその間の著しい差異はない。

炎症に於いては如何。Rokitansky 以来、尿路に Payer platte 類似の出現あることが述べられ、然もこれは生理的の出現か否かは説が多いが、慢性炎症との間に濃厚な関連のあることは事実である（第1篇参照）。実験的には腎盂内に異物が挿入されても出現するという (Christeller, Jacoby)。巾は55例の剖検腎杯で22例にこれを認めた。その成因として炎症変化に伴い、リンパ球浸潤より限局性集簇、ついで生育して細胞の変化を示すという。

著者の検索では最も多いのが結石腎73例中35例に出現しており、腎盂粘膜固有層のみならず、実質中にも出現し軽度のリンパ球浸潤を伴うことが多い。腎出血では少ないが水腎では出現が多い。

膀胱では古来より細胞の出現についての論議が多い。これを正常の構成組織とみる人 (Stöhr, Bohm u. Davidoff, Bailey etc), 正常

のものでないという人 (Piersol, Stoerck, etc), 慢性炎症とみる人 (Chiari, Przewoski, Hinman etc), 等がある。所謂口胞性膀胱炎とは偶然膀胱鏡検査で発見されることが多く, 臨床上是無症状のことが少なくない。上部尿路の慢性炎症例えば結石, その他下垂, 尿停留のある時にみられ易い。膀胱炎の場合, ある人には発赤を以つて反応し, ある人には口胞として現われるが, これは人によつて相違する (Hinman)。

著者の場合は膀胱炎にふれていないが, 膀胱白斑26例中4例に, 頸部硬化症6例中3例にこれを認めている。

女子外尿道カルンケルは炎症性肉芽腫であるが, 29例中16例に出現し, その率は55%の高率である。

以上の他 尿路結核が問題となる。一般に呼吸, 消化管においてはリンパ胞の多い所が結核の好発部となり, 即ち結核は口胞より初発し易いといわれるが, 尿路においてはかかる研究は皆無である。尿路結核の罹患性とリンパ胞の関連は重要であるが, これに関しては別項に譲りたい。

さてこの様なリンパ胞出現の意義であるが, 腫瘍の場合ではさきに述べた如く, 腫瘍免疫と関連した防衛的反応又はこれに反対する意見がみられ, その出現は癌細胞が決定するものでなく, 個体側の反応 (吉田) あるいは生体側の抵抗の一つとしてのリンパ反応 (Black) とみる人もあり, 又防衛は無理で, せいぜい慢性刺激に対応した反応という人もある (小島)

炎症の場合は如何というに先きにも述べた如く, 例えば結核症においては寧ろこれが弱点となり, 結核発症の拠点となる矛盾もあり, 生体防衛とのみみなすのも如何と思われるが, 兎も角慢性刺激と関連して現われることは事実である。

以上を総括するに既に前篇でも述べた如くリンパ胞は先天性に備つた装置とみる考え (木原) さえもあり, 炎症の場合でも広い意味で生体防衛の一環として尿路粘膜あるいは組織に現われる細網系のリンパ反応とみるのが尤当であ

ると思われる。

結 論

諸種泌尿生殖器疾患に出現するリンパ胞を組織学的に検索した。

即ち322例の腫瘍と, 炎症その他159例について検した処, 健康人に比して著明の増加出現を認めた。

腫瘍においては尿道腫瘍が最も多く, ついで前立腺, 睪丸, 腎, 膀胱の順序を示した。炎症その他では水腎症, カルンケル, 結石腎が多く膿腎, 白斑症等がこれにつぐ成績を示した。

本論文の要旨は日本癌学会第3回癌シンポジウム (昭和35年5月10日) において報告した。

加藤教授の不断の御指導と御校閲を深謝し, 又御協力, 御鞭撻下さつた三浦助教授に感謝の意を表する次第である。

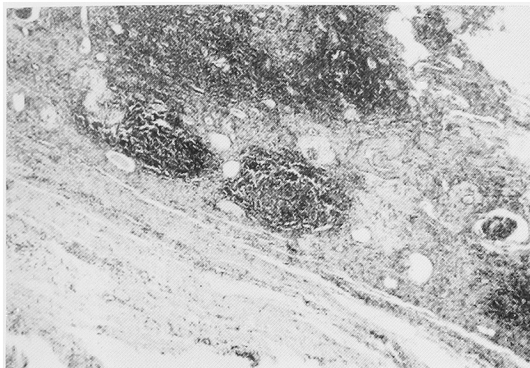
主 要 文 献

- 1) 天野: 最新医学, 13: 3, 昭33.
- 2) 新井・追川: 皮泌, 6: 936, 昭31.
- 3) 青木: 泌尿紀要, 6: 285, 昭35.
- 4) Böhmig: Ziegler Bertr., 83: 333, 1930.
- 5) Borst: Allg pathologie der malignen Geschwülste, 1924.
- 6) Ewing: Neoplastic diseases, 1922.
- 7) Greenough: J. Cancer Res, 9: 453, 1925.
- 8) Hinman: J. Urol., 195, 34.
- 9) 巾: 日泌誌, 49: 410, 昭33.
- 10) Innes: Ztschr. Krebsforsch., 40: 527, 1934.
- 11) 今井: 福岡医誌, 45: 72, 1954.
- 12) 今井: 最新医学, 11: 1808, 昭31.
- 13) 小島: 日病誌, 48: 459, 昭34.
- 14) Kretschmer J. U., 68: 252, 1952.
- 15) 宮川: 日泌誌, 48: 6, 1957.
- 16) 水上: 最新医学, 13: 1770, 昭33.
- 17) 嶺井: 福岡医誌, 48: 95, 昭32.
- 18) Mac, Carty a, Mahle: J. Lab. Clin. Med. 6 473, 1921.
- 19) 中馬: 癌研究の進歩, 35: 昭31.
- 20) 大塚: 福岡医誌, 49: 3230, 昭33.
- 21) 大塚: 福岡医誌, 48: 1693, 昭32.
- 22) 太田: 日病誌, 19: 745, 1929.
- 23) 太田: 慶医誌, 10: 327, 1930.

- 24) Putschar : Handb. d. spez. path. Anat. u. Hist. VJ/Z : 1934.
- 25) 酒徳 : 泌尿紀要, 3 : 261, 昭32.
- 26) 笹川・出口 : 日泌誌, 12 : 1, 大12.

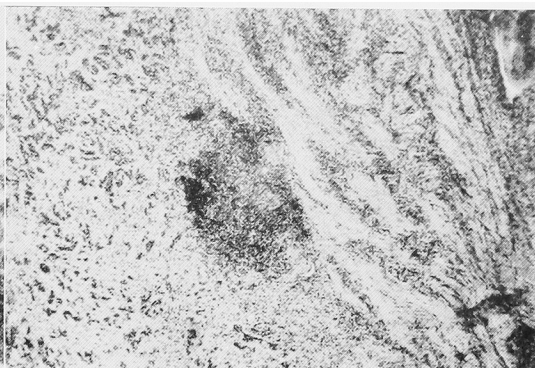
- 27) 土屋 : 臨皮, 5 : 565, 昭26.
- 28) 武田 : 日本臨床, 7 : 199, 1949.
- 29) Willis The spread of tumors in the human body 1952.

第1図 グラウイッツ腫瘍



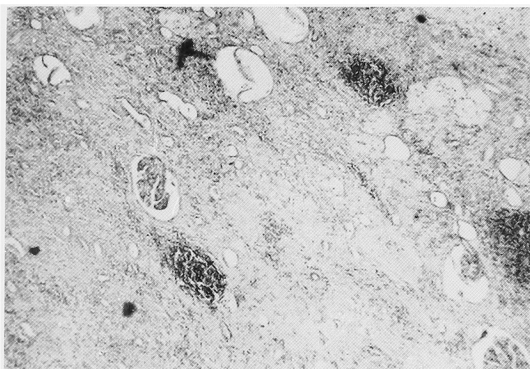
腫瘍周辺腎実質中の2個の楕円形リンパ小節

第4図 膀胱癌



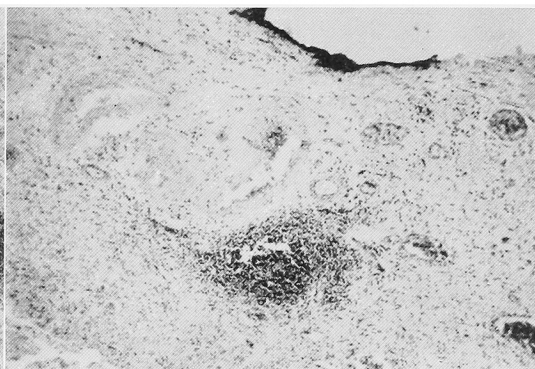
癌浸潤と接して明中心を有するリンパ小節

第2図 グラウイッツ腫瘍



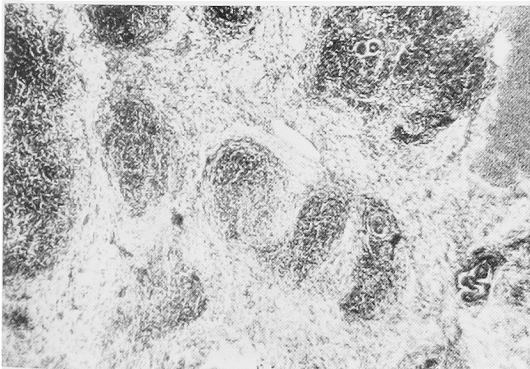
腫瘍組織より遠隔の部, 比較的正常組織に明中心のあるリンパ小節

第5図 膀胱癌



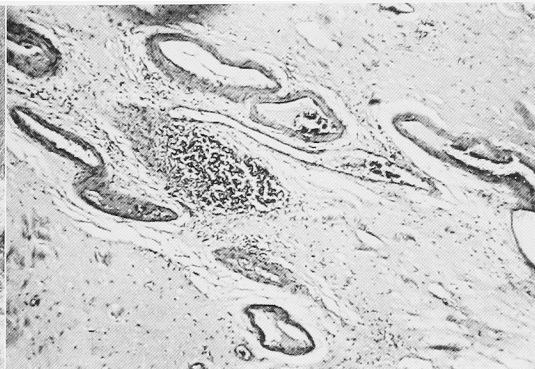
癌組織より遠隔の部位に明中心を有するリンパ小節

第3図 ウイルムス腫瘍



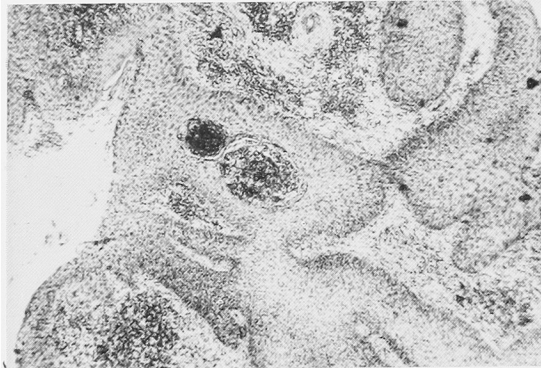
リンパ球様集積と中心部腺様構造の出現

第6図 膀胱癌



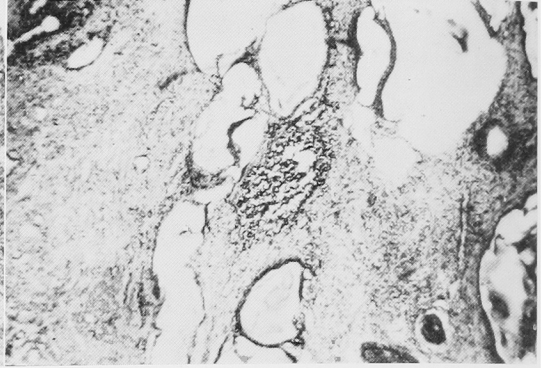
癌組織周辺に於いて, 血管と血管との間に楕円形のリンパ小節, 明中心を有す

第7図 尿道癌



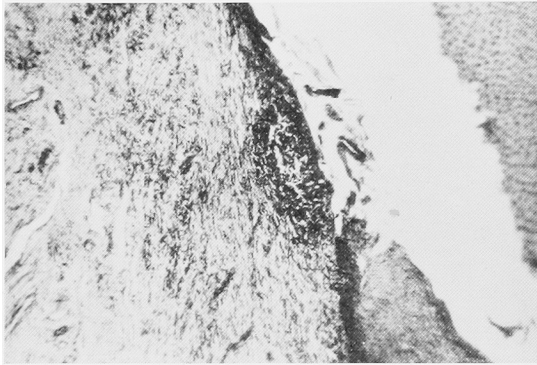
癌組織中に孤立した2個のリンパ小節

第10図 前立腺肥大症



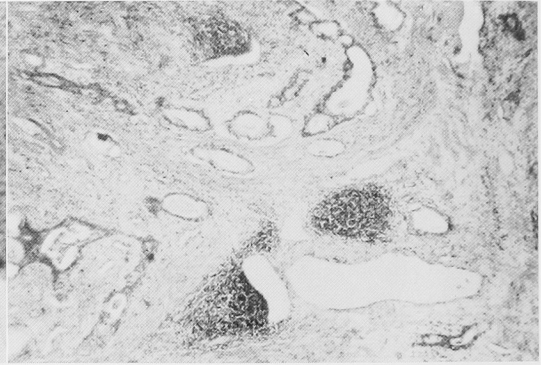
腺排泄管の周辺に明中心のあるリンパ小節

第8図 尿道癌



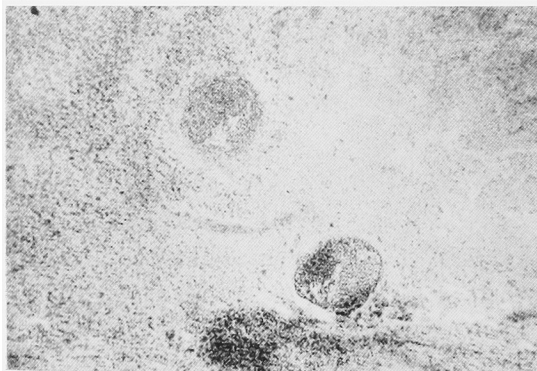
結合組織中に出現した明中心のあるリンパ小節

第11図 前立腺癌



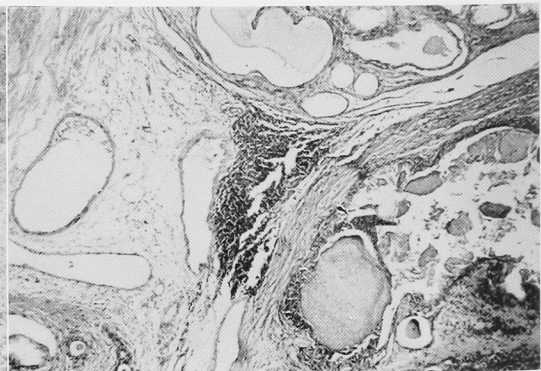
比較的悪性変化のない部位に於けるリンパ小節

第9図 睪丸腫瘍



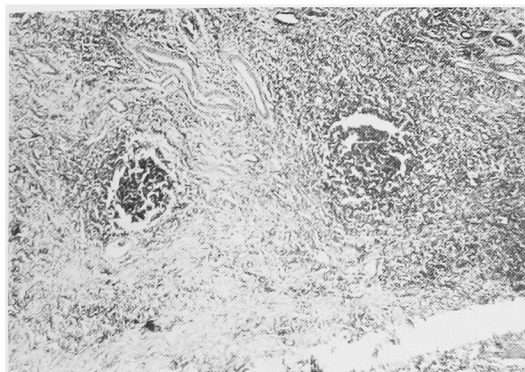
リンパ胞様浸潤を呈する腫瘍細胞の集団を示す

第12図 前立腺癌



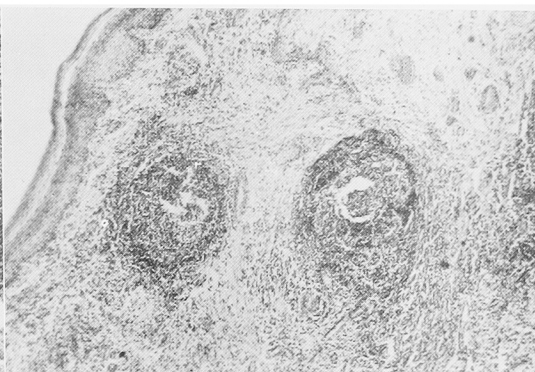
比較的肥大症像を呈する、悪性変化のみられない部に出現したリンパ小節

第13図 腎 結 石



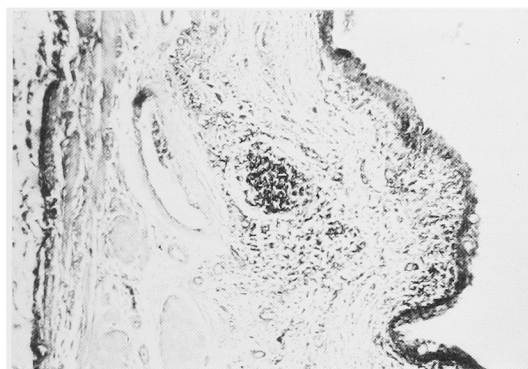
腎実質中に2個のリンパ小節，明中心を有す

第16図 膀胱白斑



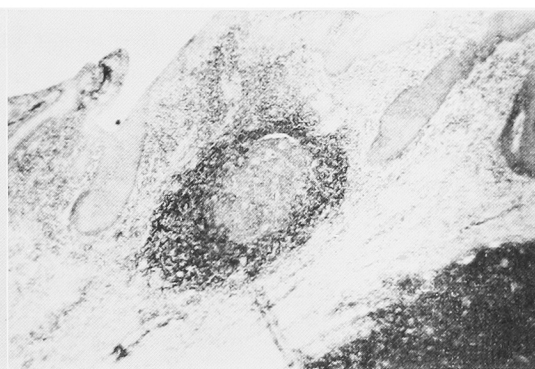
結合組織中に定型的リンパ小節2個出現

第14図 腎 結 石



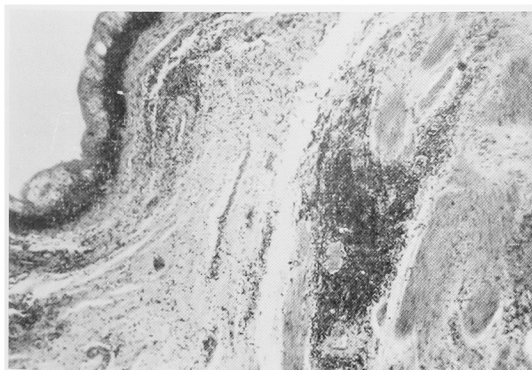
固有層に出現せるリンパ小節

第17図 女子外尿道カルンケル



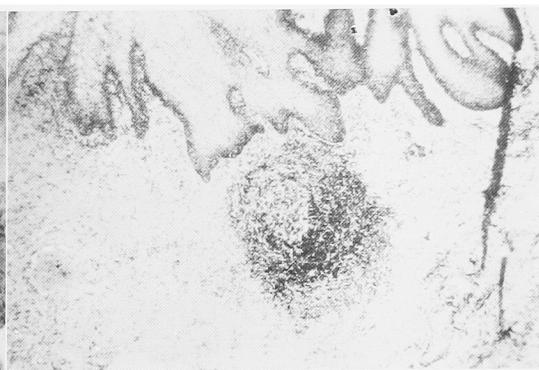
女子尿道結合組織に認められたリンパ小節

第15図 腎 盂 白 斑



固有層下に出現せるリンパ細胞様浸潤

第18図 女子外尿道カルンケル



女子尿道粘膜下に認められたリンパ小節，明中心を有す