

精管欠如症について

京都大学医学部泌尿器科教室（主任 稲田 務教授）

講師 酒 徳 治 三 郎

助手 北 山 太 一

Congenital Absence of the Vas Deferens, Report of Five Cases

Jisaburo SAKATOKU and Taichi KITAYAMA

From the Department of Urology, Faculty of Medicine, Kyoto University

(Director : Prof. T. Inada, M. D.)

Congenital absence of the vas deferens has been rarely reported and a literature review also shows that this condition is rather uncommon. Here we reported five cases of this anomaly, three occurred bilaterally and two unilaterally.

All cases ever reported in Japan was tabulated. Bilateral absence of the vas is obviously a cause of sterility in the male and should be kept in our mind when we examine a childless couple.

緒 言

先天性精管欠如症は比較的稀な疾患であつて、本邦においては昭和12年の佐藤の報告以来わづかに10数例を算えるのみであり、近来男子不妊症との関連性において重要視されつつある。著者は昭和31年に偏側性精管欠如症の1例を報告し、さらに昭和33年に偏側の1例および両側性欠如症の2例について簡単に記載した。最近において更に1例の両側性欠損症を経験したので、これらの5例についてあらためて本症についての考案をこころみたい。

自 験 例

症例1. 服〇—〇, 21才, 学生. (表1の症例7.
図1, a.)

昭和30年7月21日初診.

主訴: 血精液症.

家族歴: 特記すべきものはない.

既往歴: 1年前に単純性尿道炎に罹患した.

現病歴: 初診の約2カ月前より夢精にさいして精液に血液が混ざるのに気がついた。射精時疼痛, 排尿異

常, 尿の肉眼的変化等の他の泌尿器科的症候はなく, 食思, 睡眠良好で便通は1日1回である.

検査成績: 体格は中等, 栄養は佳良であつて視触診上では腹部に異常所見をみとめない。陰茎, 外尿道口は正常で, 右側の陰囊内容には異常なく, 左側睪丸・副睪丸は触診上異常はないが, 左側精管は触知されない。

精液は2.5ccで淡紅色を呈し, 鏡検にて多数の赤血球を証明した。

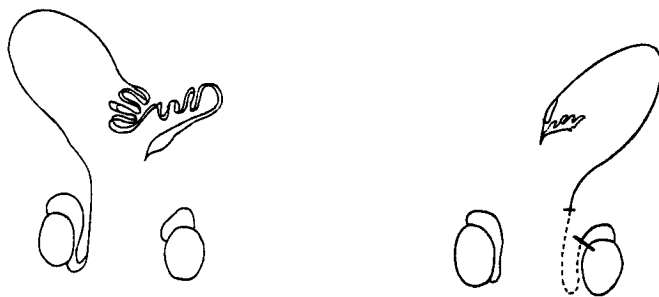
経精管性の精路X線撮影の目的で両側陰囊皮膚を切開した所, 右側精管は容易に発見出来, 異常をみとめなかつたが, 左側においては精管をみとめず, 皮膚切開創を拡大して陰囊内容を十分に検索すると, 睪丸および副睪丸頭部のみで, 副睪丸体部より末梢は全く欠如していることを確認した。そこで右側精管より70%ウロコリン4ccを注入して精路撮影を行なつた。その結果, 精管の走行には異常をみとめないが, 精囊は迂回屈曲した管状を呈していて, その末梢は左側におよんで, あたかも左右の精囊葉を形成した観を呈していて, 射精管は左側より尿道に達している(図2)

膀胱鏡検査および逆行性腎盂像には異常をみとめなかつた。

表 1

	報 告 者	年 度	患者 年令	患側	備 考
1	佐 藤	昭12	37	右	尿路正常, 6人の子女あり, 右副睪丸腫脹
2	小 林	昭13	34	右	尿路正常, 右副睪丸も欠如
3	秋山・大杉・伊藤	昭15	24	左	尿路正常, 左副睪丸腫脹
4	同 上	昭15	50	右	前立腺腫瘍にて精管切断術の際発見, 右排泄性腎盂像陰性
5	中 野	昭17	33	左	右精管閉塞を合併
6	原口・井口・山脇	昭31	30	両	
7	後藤・酒徳	昭31	21	左	尿路正常, 血精液症
8	高井・小野田	昭32	29	両	尿路正常
9	松 本	昭32	34	両	尿路正常
10	山藤・荒井・長島	昭33	35	両	尿路正常
11	酒 徳	昭33	32	右	左副睪丸結核にて副睪丸剔除術後
12	同 上	昭33	28	両	尿路正常
13	同 上	昭33	36	両	尿路正常
14	駒瀬・昼間	昭34	34	両	両側副睪丸も欠如
15	百瀬・島崎・片山 ・内海・遠藤	昭34	27	両	尿路正常
16	同 上	昭34	34	両	
17	同 上	昭34	30	右	右腎も欠如
18	酒徳・北山	昭35	29	両	

図1 自験例の概要図

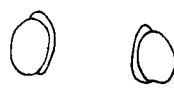


a: 症例 1

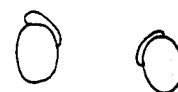b: 症例 2



c: 症例 3



d: 症例 4



e: 症例 5

症例2. 吉○利○, 32才, 教員。(表1の症例11, 図1, b)。

昭和31年9月7日初診。

主訴: 不妊。

家族歴: 特記すべきものはない。

既往歴: 2年前に痔疾および左側副睪丸結核症にて手術をうけた。尚同年に肺炎に罹患して約40度の発熱をみた。

現病歴: 約4年前に結婚したが、妻に全く妊娠をみない。性生活には異常はないと云う。

検査成績: 体格は中等, 栄養は良好で, 視触診上腹部に異常をみとめない。陰茎, 外尿道口は正常であった。右側睪丸および副睪丸は触診上では正常であるが, 精索中に精管を触知しない。左側睪丸は正常で, 副睪丸は頭部のみ触知するが, 体部ならびに尾部は不明である。精管はほぼ正常に触れる。前立腺には異常をみとめていない。

精液は 1.5cc で無精子症であった。

まず右側陰囊皮膚に切開を加えてその内容を観察すると, 睪丸および副睪丸の頭部, 体部には異常をみとめないが, 尾部は脂肪を含んだ線維様物となつて盲端に終つていた。精系中には精管を見出しえなかつた。

左側陰囊内容の試験切開においては, 睪丸は正常で, 副睪丸の頭部のみ存在するが, その体部, 尾部および精管の一部は剔除されていて存在しない。残在する左側精管より70%ウロコリンを注入して精路X線撮影を行なつたが, これには異常所見をみとめなかつた

(図3)

症例3. 浜○進, 28才, 漁業。(表1の症例12, 図1, c)。

昭和31年9月26日初診。

主訴: 不妊。

家族歴: 特記すべきことはない。

既往歴: 約10年前に急性尿道淋に罹患し, その際に右陰囊に有痛性腫脹を来したという。

現病歴: 1年前に結婚したが, 未だ子を得ず, 精液検査によつて無精子症と云われたことがある。

妻は婦人科的に正常であつて, 性生活にも云うべきことはない。

検査成績: 体格はやや小さいが, 栄養および筋骨の發育は良好。腹部には異常なく, 陰茎, 外尿道口には特記すべき所見はない。両側睪丸は正常であるが, 副睪丸頭部は両側ともややかたい。両側精管は触知される様に感じた。前立腺も触診上異常をみとめない。

精液検査によるとその量は 2.0cc で全くの無精子症であつた。

以上の所見から, 両側の慢性副睪丸炎に由来する無精子症と考え, 精路吻合術を試みるべく両側陰囊内容を手術的に露出した。ところが両側とも精系内に精管を発見しえず, 睪丸および副睪丸部を精査すると, 睪丸自体には変化はなく, 両側副睪丸も, ほぼ正常の形態を呈しているが, 両側とも副睪丸尾部にて約2mmの索状物を附している。ここにおいて両側とも副睪丸腺管より注射針にてインジゴカルミン液を注入した所, この索状物が盲端で終つていることを確認した。残念ながら本例においては睪丸および副睪丸の生検は失敗に終つた。

尚70%ウロコリンによる排泄性尿路像には異常をみとめなかつた。

症例4. 綾○郎, 36才, 商業。(表1の症例13, 図1, d)。

昭和33年3月29日初診。

主訴: 不妊。

家族歴: 特記すべきものはない。

既往歴: 昭和19年にビルマ戦線でマラリアに罹患した。

現病歴: 結婚後5年間不妊であつて, 妻は婦人科医の診察によつて異常はなく, その際の精液検査によつて無精子症を指摘された。性生活は正常である。

検査成績: 体格は中等で栄養は良好である。腹部には視触診上異常をみとめない。陰茎も正常である。両側睪丸および副睪丸は正常に触知されるが, 精管は触知不能であつた。前立腺は触診上異常をみとめていない。

精液量は 1.8cc で無精子症であつた。

両側陰囊に試験切開を加えた所, 両側精管は副睪丸尾部より欠如していた。

76%ウログラフィンによる排泄性尿路像には異常をみとめなかつた。

症例5. 四○武○, 29才, 会社員。(表1の症例18, 図1, e)。

昭和35年4月8日初診。

主訴: 不妊。

家族歴: 特記すべきものはない。

既往歴: 生後間もなく疫痢に, 6才頃に流行性耳下腺炎に罹患したことがある。

現病歴: 3年前に結婚したが現在まで不妊である。妻は婦人科医の診察をうけて卵管に通過障碍のあることを証明されたが, 同時にうけた精液検査で無精子症であることを指摘された。性生活には異常を訴えない。

検査成績: 体格は中等で栄養も良好である。腹部に

は異常所見をみとめない。陰茎は正常であつて、陰嚢内に両側睪丸は正常に触知されるが、両側副睪丸は頭部のみをふれ、体部尾部および精管を触知しない。肛門内診により前立腺は正常に触れる。

ここにおいて両側陰嚢皮膚に切開を加えて陰嚢内容を露出すると、両側睪丸は正常であつて、両側とも副睪丸は頭部のみで、体部より精管にいたる間を全く欠如しているのを認めた。

睪丸の組織検査によると、ごく一部の精細管に基底膜の軽度の肥厚はみられるが、大部分は正常であつて、造精現象も可成り良好である。間細胞にも著変をみとめない(図4)

総括ならびに考按

本症は1775年 John Hunter による記載を初めとし、以後散発的に剖検例の報告がみられるにすぎなかつたが、1950年前後から Boeminghaus, Keshin & Pinck, Campbell, Sandler, Oelsen & Faber, Nelson, Narins, Lazebnik & Kamhi 等の臨床家による本症の報告が比較的短期間に相次いで発表され、その報告例は現在約80例を算している。

一方自家経験例をも含めた本邦における報告例は表1の如く18例であつて、その内訳は両側精管欠如症10例、偏側性のは8例である。

本邦における第1例は昭和12年(1937)の佐藤による右側欠如に同側の副睪丸腫脹を伴う症例であつて、この例は6人の子女を有している。本邦第2例は小林の報告によるもので、同側の副睪丸も欠如していた症例である。第3および第4例は、我々の教室からの報告例であつて、特に第4例は前立腺腫瘍の診断の下に両側精管切断術を行なうべく陰嚢内容を露出した所、右側精管の欠如を発見した症例であつた。第5例の中野の症例は、他側の精管閉塞を伴つた左側精管欠如症で、男子不妊症の病因検索中に発見されたものの本邦における第1例であつた。しかしこの中野の報告を含めて、戦前の報告は5例にすぎず、かつ次の原口等の報告例まで10数年間は全くその報に接しなかつた。昭和31年になつて第6例が原口・井口および山脇によつて報告されたが、本例は不妊を主訴とする両側精管欠如症の本邦第1例であつた。これと相前後して本邦第7例即ち後藤・酒徳の偏側性

精管欠如症が報告され、これらの報告により泌尿器科医の興味を得て、以降第8例より第18例までの報告がなされた。

これらの本邦報告例の変遷の特色は、戦前の報告はすべて偏側性のものであつて、合併症、例えば副睪丸疾患や前立腺疾患の診療に際して偶然発見されたものが4例で、男子不妊症と関連して発見されたのは中野の1例にすぎない。これに反して戦後に報告された13例は両側性10例、偏側性3例で両側性のものが圧倒的に多数である。しかもその内11例が男子不妊症として観察されたものであつて、本症に対する不妊症との関連性が最近特に注目される様になつた事を示している。

1958年酒徳は京大泌尿器科において1953年から1957年にいたる5年間に精液に異常所見をみとめた107例の男子不妊症に対して睪丸生検法をこころみた所、正常睪丸組織像を呈したのは10例であつて、この内精神障害による1例をのぞく9例即ち8.4%が精路通過障害による不妊症であつた。この9例の通過障害の内2例に精管欠如症をみとめた(自験第2, 4例)ので、本症の対全男子不妊症患者数百分率は1.1%に相当する。この数字は Mazer & Israel の308例の男子不妊症中4例、即ち1.1%、Foss & Miller の200例中3例、1.5%と一致する。し

表 2

対男子不妊症患者百分率	
Mazer & Israel (1941)	1.1%
Foss & Miller (1950)	1.5%
酒 徳 (1958)	1.1%
Lazebnik & Kamhi (1958)	6.0%
対無精子症患者百分率	
Charny (1945)	5%
Simmons (1945)	5%
Mickelson (1947)	3%
Sandler (1950)	3-5%
酒 徳 (1958)	3%
対陰嚢内手術患者例百分率	
Dirr (1940)	0.05%
Stahler (1959)	0.2%

かし1959年の Lazebnik & Kamhi の50例中3例、即ち6.0%との値は驚異的である。対無精子症患者百分率としては Charny & Simmons の5%、Michelon 3%、Sandler 3~5%との値が発表されている(表2) 酒徳の男子不妊症の研究においては、無精子症は71例であるからその頻度は約3%となる。

また対陰囊内手術例数の頻度としては Dirr の0.05%、Stahler の0.2%と云う数字が示されている。この様に精管欠如症、特に両側性のものはこれを念頭において観察すれば、さほど稀なものとは考えられない。1949年9月に Edinburgh において行なわれた Conference on Sterility において Tulloch は本症について“The condition is commoner than hitherto believed; and his incidence-rate would probably have been higher if he had not regarded the presence of a palpable cord as evidence that the vas is patent.”述べている。

発生学的考察としては最近百瀬等が極めて詳細に記載を行つているので省略するが、今後は男子不妊症に対する臨床的観察が確実に行なわれるに従つて、両側性でかつ他に尿路に奇形を伴わない精管欠如症の報告が増加するものと予測される。

結 語

精管欠如症は比較的稀な状態と考えられているが、その両側性のもの3例、偏側性のもの2例、計5例を経験したので、これらの症例について記載を行なうとともに、本邦における報告例を紹介した。精管欠如症、特に両側性の場合

には男子不妊症と密接な関係を有しており、男子不妊症の診察に際しては本症の存在を常に念頭において接する必要があると考える。

本論文の要旨は著者の1人である酒徳が昭和35年6月11日、京都ステーションホテルにおいて行なわれた日本不妊学会関西支部第17回集談会の席上で発表した。

最後に恩師稲田教授の御指導ならびに御校閲を深く感謝する。

文 献

- 1) 秋山・大杉・伊藤：皮紀要，**36**：161，昭15.
- 2) 後藤・酒徳：泌尿紀要，**2**：378，昭31.
- 3) 原口・井口・山脇：泌尿紀要，**2**：371，昭31.
- 4) Keshin, J. and Pinck, B. D.: J, Urol., **59** 1190, 1948.
- 5) 小林：日泌尿会誌，**27**：339，昭13.
- 6) 駒瀬・昼間：日不妊会誌，**4**：154，昭34.
- 7) Lazebnik, Y. and Kamhi, D.: Urol. Internat., **6** 168, 1958.
- 8) 松本：日泌尿会誌，**48**：142，昭32.
- 9) Merren, D. D. and Kelley, R. A.: J, Urol., **68**：377, 1952.
- 10) Mickelson, L.: J. Urol., **61** 384, 1949.
- 11) 百瀬・島崎・片山・内海・遠藤：日不妊会誌，**4**：351，昭35.
- 12) 中野：日泌尿会誌，**33**：179，昭17.
- 13) Nelson, R. E.: J. Urol., **63**：176, 1950.
- 14) 酒徳：泌尿紀要，**4**：610，昭33.
- 15) Sandler, B. Lancet, **2** 736, 1950.
- 16) 佐藤：日泌尿会誌，**26**：617，昭12.
- 17) 高井・小野田：日泌尿会誌，**48**：121，昭32.
- 18) 山藤・荒井・長島：日泌尿会誌，**49**：375，昭33.

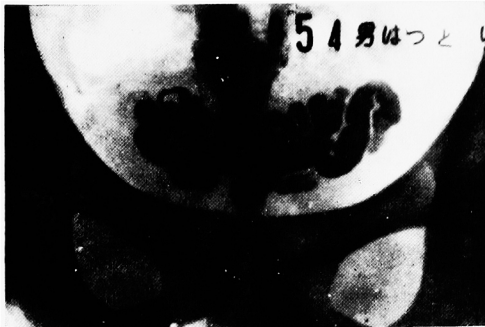

図2 自験第1例，左精管欠如症の精路X線像。

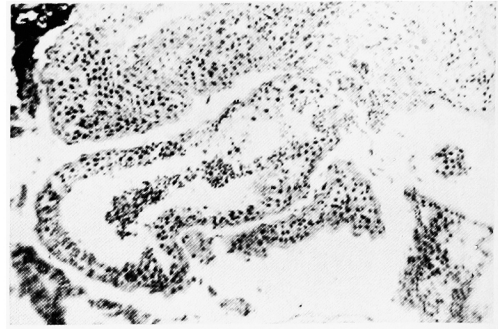


図4 自験第5例の睪丸組織像

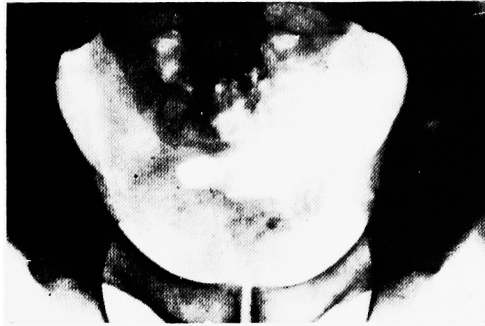

図3 自験第2例，右精管欠如症兼左副睪丸結核症の精路X線像。

正 誤 表

6 卷12号 杉 村 論 文
 p. 1146 左下より2行目
 p. 1147 右上より20行目
 p. 1148 左下より4行目
 p. 1150 右上より2行目
 p. 1153 第12図
 p. 1154 第14図
 p. 1156 第2表

 " " " "

 p. 1161 第6表
 p. 1165 表の左端，上より3行目
 p. 1166 左上より15行目
 p. 1167 左上より3行目
 p. 1172 左上より5行目

 " 左下より13行目
 p. 1174 左下より3行目
 p. 1175 左より12行目
 p. 1175 右上より6行目
 p. 1176 左下より15行目
 " 右上より11行目

正
 血行を遮断し
 5%糖液1日20cc宛
 56%
 呈した。
 EU 投与例
 No. 226
 BUN (mg/dl)
 (RPF (cc/min) GFR(cc/min)
 FF)
 PSP 初発時間 15分排泄値)

症例 (No.)	
2	
3	

 術後日数
 126
 腎クリアランス値，PSP 値
 呈する。
 blanching なる現象の存在確め
 得た。
 事実で
 Moyer. J. H. et
 近位尿管細管
 EU 群にては対照群
 EU 群

誤
 血行遮断し
 1日5%糖液20cc宛
 55%
 呈た。
 EU 投与例
 No. 22
 (RPF GFR
 FF)
 PSP 初発時間 15分排泄値)

症例 (No.)	
2	
2	

 術後日料
 136
 腎クリアランス値 PSP
 呈す
 blanching の発現するのを確
 める事を得た。
 事で
 Moyer et
 近位尿管細管
 EU にては対照例
 EU