[泌尿紀要7巻7号
昭和36年7月]

脊椎側彎患者に発生し腎盂白板症を合併した珊瑚状腎結石の1例

広島大学医学部皮膚泌尿器科教室（主任　加藤篤二教授）
浜　田　邦　彦
田　辺　泰　民

Staghorn Calculus Associated with Leukoplakia of the Renal Pelvis in a Scoliotic Patient

—Report of a Case—

Kunihiko HAMADA and Yasutami TANABE

From the Department of Dermatology and Urology, Hiroshima University Medical School
(Director : Prof. T. Kato, M. D.)

This is to report an interesting case of staghorn calculus in a scoliotic patient who had also hypertension of renal origin as being cured by nephrectomy. Operation met some difficulties because of scoliosis and displacement of the affected kidney. Pathohistological study of the removed kidney showed the picture of pyelonephritis and incidental presence of leukoplakia of the renal pelvis.

Our experiences in 13 cases of staghorn calculus during the time of past 10 years were discussed being compared with that of those who previously published their statistical investigation on staghorn calculus.

1. 緒　　言

腎結石に於て，その形態の特異な点から，Leroy d' Etionelles に依つて名付けられた珊瑚状腎結石については，本邦に於て，未だその報告例は少なく，最近，蔡等は三井以後の統計的観察として56例に就いて報告しており，三井の33例を加えても，その報告例は100例にみたない．

最近吾々は脊椎側彎患者に発生し，更に腎盂白板症を伴つた興味ある珊瑚状腎結石の1例を経験したのでこれを報告し，併せて本邦文献上の統計と比較しつつ，吾が教室の症例に対する簡単な統計的観察を試みた．

2. 症　　例

横山某，57才，男子．写真業，初診昭和34年9月31日．

主訴，右腰部の鈍痛，及び尿混濁．

既往歴，6才時，小児痲痺に罹患，爾来，右下肢の変形及び運動痲痺，更に脊椎側弯を遺す．数年来，不整脈及び高血圧あり

現病歴，昭和33年7月来，上記主訴あり．

現症，体格栄養中等，痩軀，明らかな胸腰椎部左凸側弯及び右下肢運動痲痺，股及び膝関節部に於て，くの字型の変形あり，歩行時松葉杖を使用．腹部は平滑，右側腎は2横指触知し圧痛あり．左側触れず　尿管，膀胱その他異常なし．右肋骨弓と右骨盤とは殆んど触れ合うばかりに側腹部変形あり．

尿は酸性，黄褐色混濁，蛋白（卄），沈渣，白血球（卅）赤血球（卄），上皮（＋），大腸菌（卅）

膀胱鏡所見，容量 250cc，粘膜中等度充血，左右尿管口特に異常なく，インジゴ青排泄は左側初発2分35秒，濃青6分20秒．右側初発6分45秒，濃青9分35秒．尿管カテーテリスムに於て，左側所見なく，右側尿管

尿，混濁強く，膿球（卅），軽度酸性，赤血球（卄），大腸菌（卄）

レ線所見，単純及び逆行性腎盂撮影に於て，右腎盂，腎杯に亘る著しい樹枝状の結石陰影を認む．又右腎は高位で，胸腰椎側弯著しく，肋骨弓と右腸骨とは殆んど間隔はない．

腎機能検査，P.S.P 試験は，初発3分，1時間値45%，2時間値7%，計52%，水試験で濃縮力低下あり，腎クリアランス，GFR 84.9cc/min, RPF 245cc/min, RBF 462.2cc/min, FF 0.34.

血液所見，著変なし．血沈44，65，血圧190～110，心電図上期外収縮あり．血清理化学検査でA/G 0.47, N.P.N 36, その他著変なし．

手術所見，以上により，暫時，降圧及び化学療法の後，手術を行つた．

上述の如く，脊椎側弯と患腎高位の為め，手術は終始困難を極めた．即ち，Bergmann-Israel 斜切開法に依り，型の如く，開創したが，上下に皮膚創を充分拡大し，更に，一部肋骨切除の止むなきに至り，腎高位の他，周囲との癒着はなはだしく，腎は殆ど肝後面に当る位置であつた．苦労の末，ようやくにして，腎剔を終了した．

摘出腎の所見，重量 112gr，大きさ 10.5×7×4.5 cm，表面は汚穢暗赤色，割面は，腎実質著明に萎縮，稀薄となり，壊死巣，充血，脂肪置換，膿瘍形成あり．結石は 19.5gr，及び 6.5gr の樹枝状結石の他，総計55の小結石が実質全般に互つて存在した．

病理組織所見，特に腎実質の変化が著しく尿細管の一部に細菌性円柱が多数みられ，上皮及び周囲は壊死，膀胱変性を認め，化膿性融解が著明である．細動脈は部分的に硬化像強く，糸状体の破壊もみられる．いわゆる慢性腎盂腎炎の像を示していた．又腎盂で肉眼的に一見強い変化が認められぬ部分の採取標本で，あたかも表皮がまぎれこんだかと思われる様な明らかな腎盂白板の像を呈するものがみられた．

猶，結石成分は燐酸塩であつた．又術前，頑固に続いていた高血圧は，術後ほぼ90～130に落ち着き，又期外収縮も完全に消失した．

3. 考　　按

本症例は，脊椎側彎に発生し，高血圧等を伴い，手術はその脊椎変形や腎位置異常及び癒着強度の為，困難を極めたが，腎剔後，高血圧が消失し，病理学的に腎盂腎炎と腎盂白板症を伴つていた興味ある1例であるが，珊瑚状腎結石について，種々の問題点に分けて，わが教室に於ける13例の珊瑚状腎結石を，先人の統計と比較し乍ら，考察を加えてみる．

1）発病迄の期間及び主訴

珊瑚状腎結石は，一般に腎盂，腎杯に陥入して移動性が少ない為，腎結石特有の腎疝痛がみられず，その為，発病迄の経過が永く，それが結石増大の一因ともなつていると考えられるが，蔡等は，5年迄のものが，23.1%で最も多く，次で，10年以上が，19.4%，1年以内が10.7%と云つている．又三井は1～5年が21.2%，1年以内が36.4%で，やはり5年以内が高率を示している．吾が教室に於ける本症例を含めた13例（最近10年間）に於ては，10年以上2例，1～5年5例，1年以内6例で，同様に5年以内が圧倒的であるが，これは，蔡等も述べている如く，初発症状が出現した時には既に結石が，大分成長して腎実質及び通過障碍を起した時であると考えて肯ける．

主訴については，前述の如く，疼痛以外の症状が最も高率で，辻等は蒐集本邦例112例中尿混濁が62例で最も多く，次で，腎部疼痛，血尿，小結石排出その他と云う．その他の人々の場合もほぼ同様である．吾が教室例でも膿尿及び血尿は殆んど全例にみられるが，疼痛のないもの3例，又あつても腰部鈍痛で，疝痛のみられたものは1例のみである．

2）性及び年令

辻等は112例中，30～40才代，50例，50才以上45例，20才以上17例で比較的年長者にみられ，蔡等は20才以下には見当らず，40～50才代41%で同じく最高で，51～60才代23.1%がこれに続いている．性別では，辻等は男女比1.8：1，蔡等は男子が67.9%，女子32.1%，又三井は51.5%対48.5%でいずれも男子に多く，此の点は一般腎結石の割合とほぼ同様である．

吾が教室例では，男子10例に比し女子はわずか3例に過ぎない．又年令に就ては，21～50才代7例，51～60才代5例，20才以下は1例のみでやはり，年長者に多い．

3）患側

稲田は腎結石412例に於て，右側188例，左側186例，両側47例で左右差はないとしているが，

珊瑚状腎結石についても此の点は同様で，三井は左右各々，42.4%，45.5%で，又小嶋は46.6%対42.2%，今北等は90例の蒐集本邦例中左34例，右37例，両側19例と云う．吾が教室例でも，左右各4例で，両側5例でやや多い．

4）結石成分及び重量

現在迄に本邦報告例の最大のものは，増田等による 255gr，10.5×6.0×5.0cm で，これに次で従来最大と云われていた小嶋の 217gr が大きいが，今北等は 100gr 以上のものは，わずか数例で，大部分は 50gr 以下と云う．結石成分については，三井，小嶋及び蔡等によれば過半数が不明ではあるが，いずれに於ても燐酸塩石が圧倒的に多く，これに蓚酸塩，炭酸塩，尿酸塩がこれに続く．吾が教室例では，やはり同様に，燐酸塩5例で最も多く，次で蓚酸塩3，炭酸塩3，尿酸塩2，不明4例で，猶ほ一症例に2種以上の成分を含むものが数例あつた．重量では，25gr が最大で，次いで，本症例の19.5gr がこれに続き，10～20gr 4ヶ，2～10gr 8ヶ，その他であつた．

6）全尿路結石中の割合

辻等は全尿路結石症の5%，又腎結石中の23%にサンゴ結石が含れていると云う．吾が教室例に於て，最近9年間（昭和23年～31年迄）の全尿路結石232例中，腎結石59例で，サンゴ結石は，その内6例で，その割合は，全尿路結石症中の3%腎結石中の10%を示している．

7）治療及び転帰

治療については従来，腎剔出術が主として行れて来た．即ち三井によれば，33例中20例に腎剔が行れ，腎切石術はわずかに3例である．最近の蔡等の報告では，56例中，腎剔40例で腎切石術は，わずか5例で，本邦文献上，約20年間，さほど変化していない．吾が教室例では，腎剔8例，腎切石術3例（両側性のもの2例を含む）　不能，不行3例である．しかし最近では，楠，辻，岡元等の多くが腎切石術が難でないことを唱えている所からも，腎保存的結石除去法をサンゴ状腎結石に於ても，可能な限り施行することが望ましい．勿論，腎実質の障碍が高度で，その機能が非常に侵されている場合は，腎剔出術を施行するに決して，やぶさかであつてはならないことも大方の一致する所である．

その転帰については，先人のいずれの統計に於ても全体の半数以上が全治して居り，これは上記の腎剔及び腎切石術施行例の殆どが全治し予後の良いことを示して居り，吾が教室症例に於ても，腎剔出術例に於ては全例全治している．

8）その他

その発生誘因については，従来から種々の点が云われている．例えば辻等は，遺伝，代謝異常，過石灰尿，尿路の局所病変（炎症，血流障碍）石灰沈着，尿路通過障碍による尿停滞，尿感染，尿の pH，内分泌異常，自律神経失調等，数限りない　いずれにしても，多彩な因子が互いに関聯し合つていることが，考えられる．吾が教室例に於て，職業的には有意の差がみられなかつたが，その地域分布に於て，瀬戸内沿岸が圧倒的に多く（9例），山間部（3例）は少なかつたが，これには種々理由があろうが，気候，食物，風習その他の因子が考えられよう．

本症例に於ては，既往歴に於ける小児まひによる脊椎側弯及び下肢運動麻痺による圧迫，血流障碍，尿うつ滞等が，その因子の一端を担つていることは想像される．又腎盂腎炎が存在し，腎剔出により長年の高血圧が除かれた点から患腎の局所の炎症も大なる因子と思われる．最後に本症例に於ては，病理組織検査で偶々腎盂白板症の存在が認められた．肉眼的には，腎盂に明らかな変化はみられなかつたにも拘らず，このような腎盂白板像の認められたことは，珊瑚結石に限らず，腎結石に於て案外に白板症の存在することが考えられ，当教室では西山によると60例の腎結石で3例に認められている．本症については，楠によると，世界文献は昭和27年迄に96例，本邦では7例となつている．加藤等によると，50例の腎結石症で2例を証明し，本邦では正確には20例に近い報告例があると記載している．又，部位的には腎盂は膀胱に比して少なく，正木は，膀胱と腎盂では，その発生

は2：1と云う．腎盂白板症は，一般に結石を合併せるものが多く，両者の関係は濃厚であり，Virchow 以来の刺戟による粘膜化生説は，白板症の発生の因として有力である．又 Mūcharinsky，楠等は，癌腫発生に於て結石の存在を有力な因子としてあげている．

4. 結　　語

(1) 脊椎側弯患者に発生した珊瑚状腎結石の興味ある1例について報告した．

本症例は，高血圧症を伴つていたが，腎剔出後，完全に消失した．なお，手術は，脊椎変形と腎の位置異常等の為，困難を極めた．又，組織学的に腎盂腎炎の像を示し，偶然腎盂白板症の存在せることを認めた．

(2) 吾が教室，最近10年間の珊瑚状腎結石13例について，先人の文献に於ける統計と比較し乍ら，種々の点について，いささかの考察を加えた．

（擱筆するに当り，御指導御校閲を賜つた恩師加藤教授に深謝致します．）

参　考　文　献

1) 村上・小川：日泌尿会誌**21**：(8)259，昭7．
2) Mūcharinsky：Z. f. Urol. ch., 39　262, 1934.
3) 三井：岡山医誌，**49**：189，昭12.
4) 楠：日泌尿会誌，**29**：669，昭15.
5) 高橋・楠：日泌尿会誌**30**：122，昭16.
6) 正木：皮紀要，**44**：25，70，昭23.
7) 加藤：皮と泌，**13**：97，昭26.
8) 畑・姉小路：日泌尿会誌，**43**：462，昭27.
9) 畑・姉小路：臨牀皮泌：**6**：338，昭27.
10) 加藤他：外科の領域，**1**：729，昭28.
11) 高橋：広島医大論文集，**4**：139，昭28.
12) 市村：臨牀皮泌，**7**：559，昭28.
13) 辻・他：手術，**7**：273，昭28.
14) 加藤・八田：外科の領域，**2**：227，昭29.
15) 八丁目：臨牀皮泌，**9**：160，昭30.
16) 八塚：逓信医学，**7**：683，昭30.
17) 志田・他：外科の領域，**3**：472，昭30.
18) 岡元・阿世知：皮と泌，**18**：483，昭31.
19) 劉・他：臨牀皮泌：**10**：540，昭31.
20) 北村・坪井：臨牀皮泌，**5**：544，昭31.
21) 今北・井本：臨牀皮泌，**11**：463，昭32.
22) 増田　児玉：日泌尿会誌，**48**：568，昭32.
23) 矢口・毛利：弘前医学，**8**：819，昭32.
24) 笠坊・他：日大医誌，**17**：824，昭33.
25) 山本・石原：逓信医学，**10**：353，昭33.
26) 高橋・林・柳原：広島医学，**11**：534，昭33.
27) 辻・他：手術，**13**：(5)13，昭34.
28) 稲田：日泌全書，**3**：174，昭34.
29) 蔡・浅井：臨牀皮泌，**13**：442，昭34.
30) 西山：泌尿紀要，**7**：183，1961.

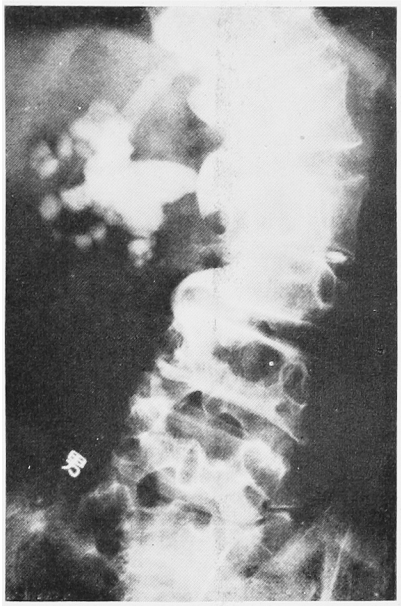

写真1　単純撮影像

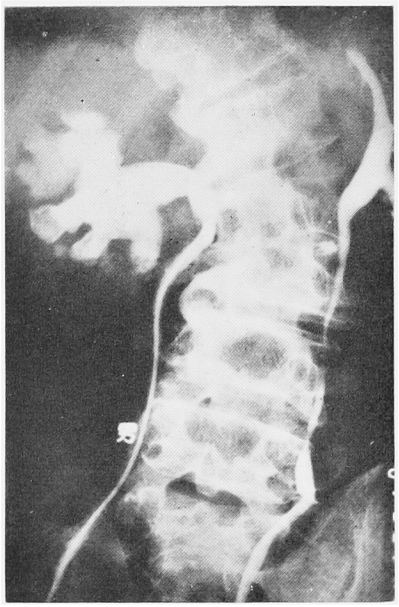

写真2　逆行性腎盂撮影像

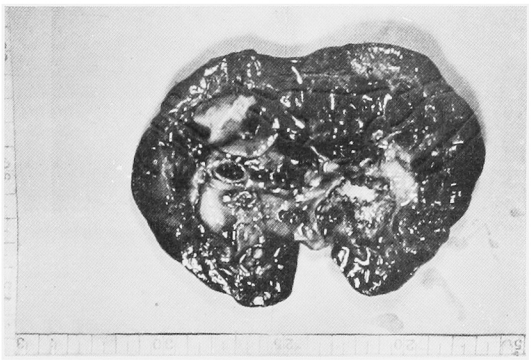

写真3　剔出腎（割面）

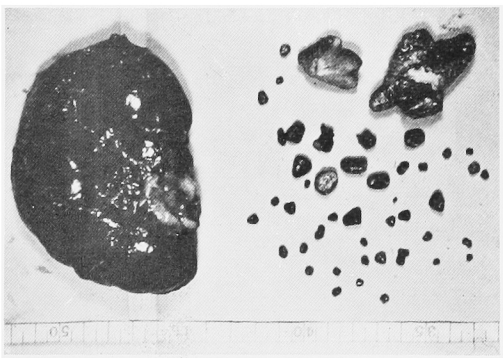

写真4　剔出腎及び結石

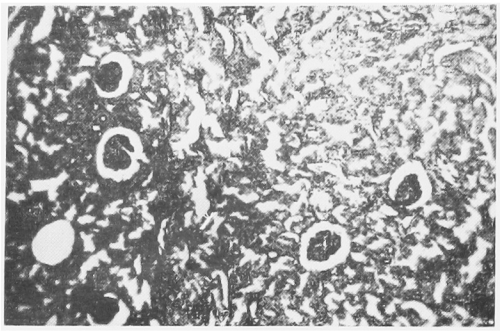

写真5　剔出腎組織像

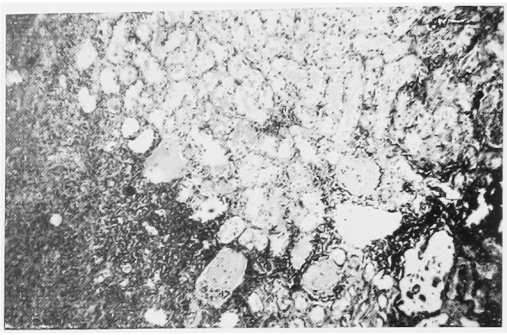

写真6　剔出腎組織像

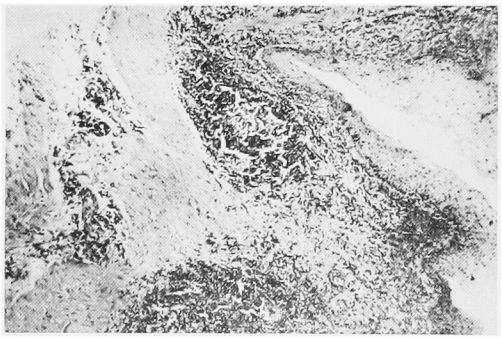

写真7　腎盂の扁平上皮化像（その1）

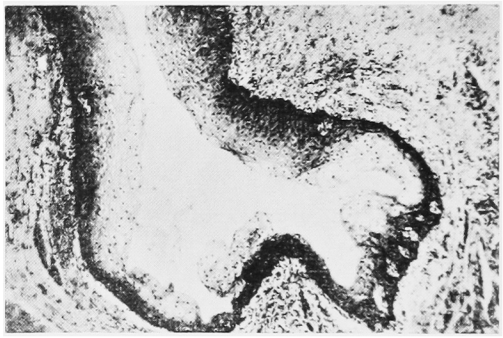

写真8　腎盂の扁平上皮化像（その2）

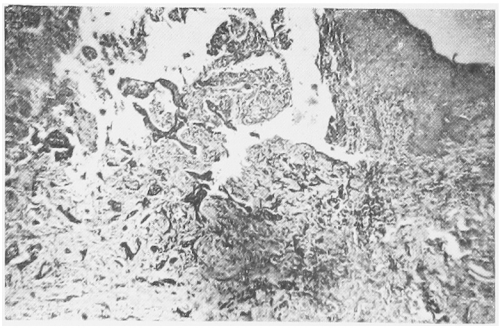

写真9　腎盂の扁平上皮化像（その3）