泌尿紀要7巻7号
昭和36年7月

内分泌非活性副腎皮質腺腫の1例

大阪大学医学部泌尿器科教室（主任　楠　隆光教授）
講師　林　威三雄
助手　磯部　泰行

Nonhormonal Adenoma of the Adrenal Cortex : Report of A case

Isao HAYASHI and Yasuyuki ISOBE

From the Department of Urology, Osaka University Medical School
(Director : Prof. Dr. T. Kusunoki)

A case of nonhormonal adrenal cortical adenoma in a man of 60-year-old is reported. Three years ago this patient had total cystectomy with bilateral cutaneous ureterostomy for papillary carcinoma of the urinary bladder. Since the operation was carried out, he has been suffering from right pyonephrosis. The patient was admitted to our clinic with chief complaints of weight loss, general malaise, anorexia, remittent fever and purulent discharge from the right ureterostomy meatus. The tumor covered by a thin capsule of the adrenal gland was found incidentally during nephrectomy for pyonephrosis and it was extirpated. Histopathological diagnosis was adenoma of the adrenal cortex.

There are only 12 cases of nonhormonal adenoma of the adrenal cortex in the world literatures.

近時副腎外科の急速な進歩により，その症例の報告が激増している．然し内分泌非活性皮質腫瘍は比較的稀で，その中でも殊に腺腫は1943年の Timoney の第1例以来，現在迄外国文献に12例を数えるに過ぎない．我々は最近偶然の機会に，この一症例を発見したので茲に報告し，併せて2，3の点に就いて考察を試みたい．

症　　例

患者：60才，男子，公務員．

家族歴：母親は膀胱癌で，同胞5人中弟1人，肺結核で死亡している．

既往歴：約10年前，顔面頬部筋炎で1ヵ月間入院治療を受けた．昭和32年9月18日，膀胱腫瘍（乳頭状移行上皮癌）で，当科にて膀胱全剔除術及び両側尿管皮膚移植術を受けている．

主訴：全身倦怠，食慾不振，体重減少及び右尿管皮膚瘻よりの膿汁排泄．

現病歴：昭和32年9月18日，膀胱腫瘍の為，膀胱全剔除術兼両側尿管皮膚移植術を受け，術後84日目に全治退院し，その後は経過良く無症状に過していたが，昭和35年1月頃から漸次食欲が減退し，体重も減少して来た．最近殊にその程度が強く，又皮膚に移植した右尿管端よりは全く排尿なく，膿様分泌物の排出のみがある．尿管瘻カテーテル交換時に右側に疼痛を訴える．

現症：体格中等度，栄養状態中等度障碍された男子　顔色稍貧血状，眼瞼結膜貧血状，頸部淋巴腺稍腫大，脈膊整，緊張良好，胸部は打診及び聴診上，異常を認めない．腹部は平坦，軟で，下腹部に弓状の手術瘢痕があり，その両端部腸骨前上棘の前に，左右対称性に尿管皮膚瘻口を認める．肝脾は触知しないが，右季肋下部に軽度の圧痛があり，右腎下極を触れる．外陰部，睾丸，副睾丸には異常はない．腱反射は正常である．

諸検査成績：

血圧 105/60mmHg，血液所見：赤血球300万，血色素量60%（ザーリ氏法），白血球 14,000，白血球百分率は好中球，桿状核7%，分葉核70%，好酸球1.5

%，好塩基球0.5%，淋巴球20%，単球1%で，赤血球沈降速度は1時間値153，2時間値 56mm と非常に促進している．

血液化学成績　NPN 34mg/dl, Na 143mEq/l, K 4.4mEq/l, Ca 8.2mg/dl, P 3.0mg/dl, Cl 98mEq/l.

尿所見：左側尿管瘻よりの尿：黄色殆んど透明，中性，蛋白弱陽性，糖陰性，ウロビリノーゲン正常，沈渣，赤血球（±），白血球（+），上皮細胞（+），円柱（−），塩類結晶（+），細菌（−）　右側尿管瘻よりの尿：黄白色膿様混濁，蛋白強陽性，糖陰性，沈渣，赤血球（+），白血球（卅），上皮細胞（卅），球菌（+），桿菌（+）

X線所見：

単純撮影で，両側腎臓部に薄い結石様陰影を認める（第1図）　尿管瘻カテーテルより逆行性に造影剤を注入した腎盂レ線像では，腎盂は尿管との移行部より中等度に拡張し，石灰様陰影に一致して薄い陰影欠損像がある（第2図）

臨床的診断：右膿腎症兼両側腎結石

治療並びに経過：

昭和35年6月10日入院，入院後毎日夕方になると，37°C〜38.5°C の発熱あり，食慾も全くないため，連日5%葡萄糖液，生理的食塩水，ペレストン N, ESポリタミン，飽和重曹水，各種ビタミン剤等の点滴静脈注射，時に輸血を施行したが依然として，発熱，食思不振，体重減少が著明であり，且つ右側尿管皮膚瘻からは約 30cc の膿汁が排泄されるのみであるので，右側腎剔除術を行う事とした．

7月20日，閉鎖循環式麻酔の下に，教授執刀で，右第12肋骨下より始まり，尿管皮膚瘻に達する腰部斜切開をおいて，後腹膜腔を開いた．脂肪組織は結合織様となり，腎臓及び尿管に癒着している．尿管は小指大に腫大，これを上部に遊離して，剥離を下方に及ぼした．次で結合織様に肥厚した脂肪組織で包まれた腎臓の剥離にとりかかる．腎臓は全体として軽度腫大，出血も高度である．被膜下剔除術の形式で，腎茎部に達し，尿管を腎外腎盂の処まで剥離してから．集束結紮の反覆で，腎茎部を処理した．よく見ると剔除した腎臓の上方から出血する部がある．ここを触知すると，小鶏卵大の軟かい黄褐色の腫瘤があり，これを剥離すると容易に剔除出来た．その位置及び他に副腎がないことから右副腎腫瘍と考えられた．その周囲の出血部位を処置してから，その部をガーゼ　タンポンで圧迫した．ペニシリン・ストレプトマイシン混合溶液を撒布し，ゴムドレンを挿入後，創を2層に縫合した．

剔除標本の肉眼的所見：

腎臓：重量 320g，腎被膜は強く肥厚し，その割面では腎盂内に乾酪様物質，砂状物及び膿様液が充満している．尿管壁も強く肥厚し，矢張りその中に膿様液及び砂状物が充満している（第3図）

副腎：4×4.5×1.8cm，重量 18.5g，外観黄褐色，硬度軟で，表面は平滑で薄い被膜で包まれている．割面は黄色乃至淡紅黄色，髄様で一部出血点があるが，壊死巣は認められない（第3図及び第4図）

剔除標本の組織学的所見．

腎臓：間質の強い線維化が見られ，淋巴球，形質細胞の浸潤が極めて強い．ところどころに糸球体及び尿細管が見られる．ボーマン氏嚢は肥大し，血管壁にも肥厚が強い．尿細管にコロイド円柱を認め，腎盂粘膜は変性に陥り，粘膜下に炎症細胞の浸潤を見る．尿管内にも好中球を混えた壊死物質を見る．

副腎：正常の副腎組織は全く認められず，腫瘍組織が一杯認められる．核は円形或は楕円形を呈し，クロマチンに富み，原形質は広く淡明である．これらの細胞から集団を作り，ところによつては腺管様構造を示し，エオジンで淡染する物質を入れている．又間質は貧弱で，血管を伴ない，ところによつては出血を認める．副腎腺腫と考えられる（第5図）

術後の経過：

手術創は順調に治癒した．一般症状も手術後まもなく，著明に改善され，発熱も術後2日間あつたのみで，以後は入院期間中平熱に経過し，食慾も急に旺盛になつた．

8月28日，術後39日目に元気に退院した．

その後現在約半年経つているが，極めて健康で，公務に従事している．勿論再発の徴候は全く認められない．

考　　按

副腎皮質腫瘍は原則として，特異な内分泌異常を伴うものであるが，極く例外的に全くその様な症状を欠く場合がある．即ち，所謂内分泌非活性腫瘍と呼ばれるもので，これには良性の腺腫と，悪性の癌腫とがある．癌腫に関しては，近時その報告が漸増の傾向にあり，現在迄内外に60例近くの報告を見る．一方腺腫に就いて見ても，必ずしも少いものとも思われない．例えば，Russi et al.（1945）によれば，無選択に行つた9,000の剖検例中，131例（1.45%）に腺腫を発見したと云う．この中男は71例，女は60

例で，全剖検例中男性に於ては1.2％，女性に於ては2％に当る．又その腺腫は小さい顕微鏡的な小結節から 6cm 径のものまであり，その平均は 1cm 径で，40才以下では僅かに 3 例で，年令の増加と共に，その頻度も増すと云う．Commons et al.（1948）も 9,866 例の剖検で，記録の充分な7,437例中，216例(2.86％)に腺腫を見たと云い，Russi et al. と同様，男女殆んど同数で，40才以下は僅かに 4 例であつたと述べている．更に Goldzieher の全剖検例中，35％に見られたと云う極端な報告もある．

然し乍ら，ここで特筆すべき事は，これらは何れも剖検による結果で，臨床的の対象となつた真の腺腫は極めて少ない．Cahill（1954）らの云う様に，これは副腎が横隔膜直下の深い位置にあり，腫瘍の発育が遅く，且つ隣接臓器への浸潤が遅い事による．早期には全く無症状であり，若しも発見し得た時には相当な期間がたつている．この傾向は，癌腫に於ては更に甚しく，屢々体重減少，疲労，食慾不振があつて始めて発見され，腫瘍の発見された時には，既に肺に転移の認められるものもある程である．腺腫に於ては，癌腫よりも更に発見の困難な事は，容易に首肯出来る処で，現在迄に臨床例として報告されているものは，Timoney（1943）の 4,200 g を筆頭とする様に，何れも大きなものである．

我々の症例は，右膿腎症の手術時に，全く偶然に発見し得たものであつて，過去の報告例に比べると，その大きさでは Birke et al. の第2例に次いで最も小さい．然しこれを放置しておいたならば，他の症例の様に巨大腺腫となつたとも考えられる．

文献上明らかにし得た症例を一括すると，第1表の通りである．最初の報告は Timoney（1943）のもので，これは 27,000 の外科経験のある St. Vincents Hospital の18年間の唯一の症例で，腹部腫瘤，腹部疼痛，著明な食慾減退及び2年間で 107 ポンドの体重減少を主訴とした37才の婦人である．薄い被膜で包まれ，大部分褐色の軟弱な組織で充満している 4,200 g に及ぶ巨大な腫瘤を剔除後，健康を恢復し全く無症状となつた．その後12年を経過して尚健在であると云う．Cahill and Melicow は多数の副腎腫瘍の経験者で，副腎腫瘍に関して多くの論文を発表している事で知られているが，彼等にしても内分泌非活性皮質腫瘍は僅かに 6 例しか経験していない．然もその中の 5 例は癌腫又は肉腫で，腺腫は僅かに 1 例に過ぎない．一般に疼痛を発する程大きくなる迄，無症状に経過し，小さいもの程良性で，大きい程悪性であると云う．然し乍ら，その症例についての詳しい記載はない．

Gordon（1956）は 2 例を経験している．第1例は69才の白人で，陰茎の悪性変化のため，切断術を受けている．その 1 カ月後から左上腹部の過敏と持続的に続く疼痛に関係のある発熱の訴えが始まつた．臨床所見と種々の検査内容から転移性の扁平上皮癌の診断が下された．症状発現後 1 年を経て手術が行われ，薄い被膜で包まれた非常に大きい円い腫瘤が剔除された．相当な壊死と出血の部があつたが，組織学的には腺腫であつた．剔除後 2 カ月で16ポンドも体重が増加し，非常に健康となつた．第 2 例は56才の白人の女で，過去にS状腸の腺癌のため，その剔除術と端々吻合術とを受けている．主訴は左上腹部 1/4 に亘る大きい固い腫瘤である．臨床検査成績は正常であつたが，レ線像より恐らく腎腫瘍と考えられたが，剔除の結果矢張り副腎の腺腫であつた．

Angulo（1957）の症例は，剔除後再発を来し，再び手術に依つて治癒せしめた点で興味がある．45才，白人の女で腹部腫瘤，数カ月に亘る腸骨櫛に放散する左側腹痛，体重減少及び食慾不振を主訴とする．組織学的に皮質腺腫である 1,875 g に及ぶ大きな腫瘤を剔除し，一旦全く健康になり，10kg も体重が増加したが，7年後再び前回と全く同様の症状の為入院した．この時も何等内分泌異常なく，血圧も正常であつた．副腎の再発性腫瘍の診断で手術を行つたところ，再び 1,000 g の腺腫を剔除し，その後全く健康になり，8kg の体重増加を見た．

最も最近の報告は Birke et al.（1959）のも

第1表　内分泌非活性副腎腺腫報告例一覧表

	著　　者	年度	性・年令	主　　訴	患側	血圧	臨床的診断	剔除標本	予　後
1	Timoney, F. X.	1943	♀37才	腹部腫瘤・腹部疼痛・食欲減退・体重減少	右	130/80	後腹膜腔腫瘍	25×33×12.5cm 4.200g	12年後健在
2	Cahill, G. F. & Melicow, M. M.	1950							生存
3	Rapaport, E. et al.	1952	♂54〃		右			巨大腺腫	
4	〃	〃	♂55〃		左			大腺腫	
5	〃	〃	♀29〃		左			大腺腫	
6	Gordon, W.	1956	♂69〃	上腹部腫瘤・過敏・疼痛及び発熱	左	正常	転移性扁平上皮癌	20×12×10cm 1,200g	2カ月後16ポンド体重増加
7	〃	〃	♀56〃	上腹部腫瘤	左	正常	腎腫瘍？	18×13.5cm 820g	健在
8	Horn, V.	1956	♂						
9	Angulo, R.	1957	♀45〃	①上腹部腫瘤・疼痛・体重減少・食欲減退 ②同上	左 左	正常	①後腹膜腔腫瘍 ②副腎腫瘍の再発	①18cm径 1,875g ②16cm径 1,000g	1旦体重増加8年後再発再手術により再び8kg体重増加，健在
10	Birke, G. et al.	1959	♂73〃	腹部腫瘤	右			人頭大	4年後再発なく　生存
11	〃	〃	♂50〃	鼠径部腫瘤	右			1cm径	16カ月後無症状
12	〃	〃	♀34〃	血尿・高血圧上腹部腫瘤	右	250/150		手拳2倍大	3カ月後死亡
13	林・磯部	1961	♂60〃	食欲不振・体重減少・尿管瘻よりの排膿・発熱	右	105/60	膿腎症	4.5×4×1.8cm 18.5g	7カ月後極めて健康

⊗ Rapaport, Horn は渋沢による．

のである．彼等は Karolinska Sjukhuset に於て，副腎皮質腫瘍を9例も経験しているが，この中5例が内分泌非活性腫瘍で，更にそのうちの3例が腺腫である．第1例は73才男で，主訴は右腹部の大きな腫瘤で，右腎と共に腫瘤を剔除した．腫瘤自体は人頭大で，組織学的に可成りの細胞の多型性を示したが，悪性像は認められなかつた．手術後4年を経過して再発もなく生存している．第2例は50才の男で，5年間右鼠径部に約 1cm の腫脹があつた．この腫瘤を剔除したが，これは被膜で包まれていた．組織学的診断は副腎皮質腺腫で，手術後16カ月無症状である．この第1例及び第2例は共に異所性副腎皮質組織から発生したものであると云う．第3例は34才の女で，血尿に対する診察を求めて来た．250/150mmHg の悪性高血圧と共に右腎の上に腫瘤を触知した．尿中の 17KS とカテコール体は共に正常であつた．剔除した腫瘤は手拳の2倍大で，組織学的には中等度に細胞の多型性があつたが，悪性像は認められなかつた．然し乍ら，高血圧は手術によつても改善されず，3カ月後に死亡した．

尚 Horn 及び Rapaport の症例は，文献が入手出来ないので，その詳細は不明である．

次に各症例を通じて，2，3の点に就いて考察を加えたい

Ⅰ　発生年令及び性別

年令的には，Rapaport の29才が最低で，最高は Birke の73才である．40才以下は3例で，50才台が最も多く，その平均年令は51才である．Russi et al. 及び Commons et al. の剖検よりの総数347例の統計では，40才以下は僅かに7例で，60才台が最も多いと云う報告に比べて，何故か差がある．尚男女別では，男7例，女5例，不明1例である．

Ⅱ．既往歴及び症状との関係

文献上記載の明らかな7例及び我々の症例について調べると，Gordon の2例は夫々陰茎の悪性腫瘍による陰茎切断術とS状腸腺癌による剔除術を受けている．Timoney の症例も敗血症性咽頭炎を，又 Angulo の症例も黄疸を伴う消化管性中毒症を経験している．渋沢によれば，乳癌再発転移に対する副腎全剔34例中3例に，また高血圧屍剖検64例中16例に小腺腫を認めた．つまり疾患は異るが剔除副腎より剖検で得られた副腎に，より検出頻度が高いと云う．

我々の症例も，3年前に膀胱の乳頭状癌の為に膀胱全剔除術を受けている．他臓器に於ける重大な病変が或る程度発生を促すのではないかとも考えられる．

又 Russi et al. 及び Commons et al. によれば，副腎皮質腺腫がある際には同時に高血圧及び糖尿病が高い頻度で見られると云うが，この点に関しては，Birke の第3例のみが悪性高血圧をもつていたに過ぎず，我々の症例も寧ろ低血圧で，心電図も正常で，糖尿もなかつた．

Ⅲ．組織学的な問題

一般に副腎皮質腫瘍の良性か悪性かを決定する事は，Knight (1959), Heinbecker et al. (1957) 等も述べている様に，仲々むつかしい問題を含んでいる．Macfarlane も又同様意見であり，更に Scott は組織学的に区別することは，浸潤の真の形跡のない限り，極端にむつかしく，屢々癌の診断は転移の臨床的或は剖検所見によつてのみ行われているとさえ述べている．Birke も細胞の異型性，異染性と核の異常のみでは，必ずしも規則に合わない自己の経験から，Heinbecker の説に更に検討を加えて，悪性と決定するきめ手として，肉眼的には腫瘍の大きさ，被膜の状態，壊死と出血の程度及び転移巣の存在を，顕微鏡的には被膜或は血管中への浸潤，細胞の性質，核分裂の頻度及び壊死への傾向を挙げている．我々の症例も以上の点に関して検討した結果，腺腫と診断したものである．

尚蛇足乍ら，内分泌非活性腫瘍と活性腫瘍との間には組織学的な差異はない．

結　　語

1．3年前膀胱癌のため，膀胱全剔除術及び両側尿管皮膚移植術を受けた60才男子で，その後生じた右膿腎症の手術時に偶然発見し得た内分泌非活性副腎腺腫の1例を報告した．

2．剔除に依り，著明な食慾不振，体重減少及び発熱等の訴えは全く消失し，手術後半年以上を経過して，健在である．

3．剖検で発見される小腺腫は必ずしも稀ではないが，臨床的の対象となつた内分泌非活性腺腫は外国文献に12例を数えるに過ぎない．

4．文献上明らかにし得た症例を紹介すると共に，2，3の点に就いて考察を加えた．

5．良性の腺腫か悪性の癌腫かを決定するには多くの困難があるが，我々の症例では問題なく腺腫と診断し得た．

稿を終えるに当り，終始御懇篤なる御指導並びに御校閲を賜つた恩師楠教授に感謝の意を表します．

文　　献

1) Angulo, R.　J. Urol., 78 : 309-313, 1957.
2) Birke, G., Franksson, C., Gemzell, G.-A., Moberger, G. and Plantin, L.-O. : Acta chir. scandinav., 117 : 233-246, 1959.
3) Cahill, G. F. : J. Urol., 71 : 123-133, 1954.
4) Cahill, G. F. and Melicow, M. M. : J. Urol., 64 : 1-25, 1950.
5) Commons, R. R. and Callaway, C. P. : Arch. Int. Med., 81 : 37-41, 1948.

6) Gordon, W. : J. Urol., **75** : 579-585, 1956.
7) Heinbecker, P., O'Neal, L. W. and Ackerman, L. V. : Surg. etc., **105** : 21-33, 1957.
8) Horn, V. : Cesk. onkol., **3** : 137-143, 1956. (quoted by Shibusawa)
9) Knight, C. D., Trichel, B. E. and Mathews, W. R. : Ann. Surg., **151** : 349-358, 1959.
10) Macfarlane, D. A. : Ann. Roy. Coll. Surgeons England, **23** 155-186, 1958. (quoted by Scott, W. W. Year Book of Urology, 155-156, 1958-1959. The Year Book Publishers, Chicago)
11) Rapaport, E., Goldberg, M. B., Gordon, G. S. and Hinman, F. Jr. Postgrad. M., **11** : 325-353, 1952. (quoted by Shibusawa)
12) Russi, S., Blumenthal, H. T. and Gray, S. H. : Arch. Int. Med., **76** 284-291, 1945.
13) 渋沢喜守雄：副腎の腫瘍（宿題報告副腎外科参考資料），昭和35年.
14) Timoney, F. X. J. Urol., **49** 654-657, 1943.

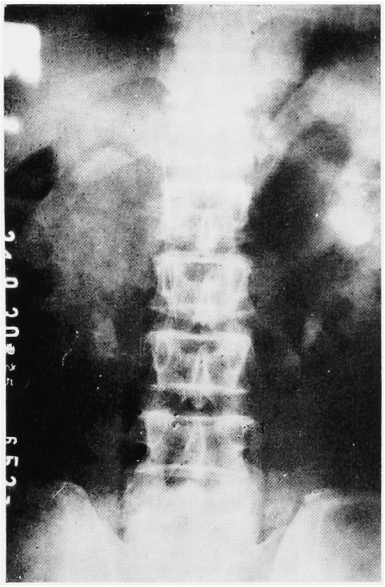

第1図　腎臓部単純レ線像：両側共，腎臓部に薄い結石様陰影を認める．

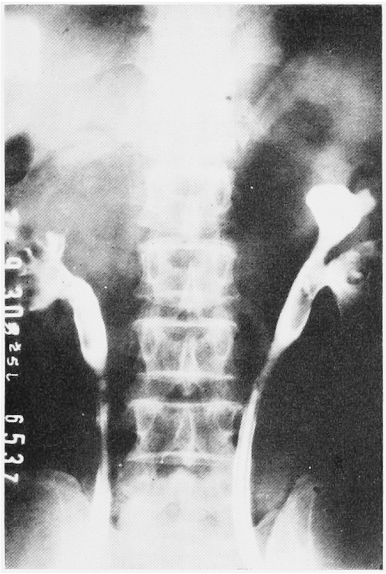

第2図　逆行性腎盂レ線像：両側腎盂の中等度拡張と，石灰様陰影に一致して，薄い陰影欠損像がある．

第３図　剔除標本：腎臓と副腎

第４図　剔除標本：副腎腫瘍の割面

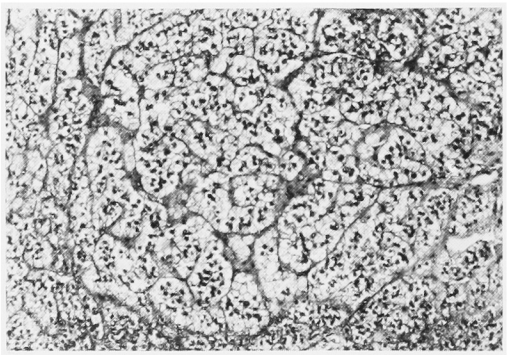

第５図　副腎皮質腺腫の組織像．
（ＨＥ染色，×100）