泌尿紀要 7 巻 9 号
昭和36年 9 月

オデルカ・ミラー・カメラによる尿路撮影法

京都大学医学部泌尿器科教室（主任　稲田　務教授）

助教授　後藤　薫
講　師　仁平　寛巳　酒徳治三郎　片村　永樹
助　手　友吉　唯夫　北山　太一　沢西　謙次
　　蛭多　量令　中川　隆　高橋　陽一
大学院学生　本郷　美弥　久世　益治

Urography with Use of ODELCA Mirror Camera

Kaoru GOTOH, Hiromi NIHIRA, Jisaburo SAKATOKU, Eijyu KATAMURA, Tadao TOMOYOSHI, Taichi KITAYAMA, Kenji SAWANISHI, Kazuyoshi EBISUTA, Takashi NAKAGAWA, Yoichi TAKAHASHI, Haruya HONGO and Masuji KUZE

From the Department of Urology, Faculty of Medicine, Kyoto University
(Director · Prof. T. Inada, M. D.)

ODELCA mirror camera is known to give an excellent picture on 70×70 mm size film as on a large film, therefore, a serial X-ray taking can be made in an inexpensive way.

With use of it, we took several kinds of angiography and urography in order to establish functional X-ray diagnosis.

(1) Translumbar abdominal aortography was performed in 3 cases with renal tumor. Irregular pooling picture of contrast medium peculiar in the neoplastic area appeared 0.5-1.5 sec. later than the shadow of the renal artery and disappeared 1.0-4.5 sec. later than the latter. In a case of hydronephrosis, an aberrant artery obstructing the right ureter appeared 1.0 second later and disappeared 2/3 sec. later than renal arteriogram.

We should like to emphasize a clinical value of serial X-ray taking in aortography.

(2) Transfemoral Vena Cava phlebography was demonstrated by means of ODELCA camera in which Maluf and McCoy's method was used.

(3) According to Morales and Romanus' method, urethrocystography was performed with semisolid contrast medium. Pictures were taken at the time of injecting contrast medium, contracting the pelvic floor and voiding, so that the motility of the male urethra might be observed in a realistic way.

(4) According to Waterhouse's method, voiding urethrography was performed on a few patients. Posterior urethra and the vesical neck were shown in a case with cord bladder and another which had prostatectomy.

(5) Seminal vesiculography was also studied in a serial way, and the seminal vesicles as well as de Graaf's phenomenon were radiologically observed and demonstrated.

本論文の要旨は第11回日本泌尿器科学会中部連合会地方会（昭和35年11月，於大阪医大），第49回日本泌尿器科学会総会（昭和36年5月，於金沢大）において発表した．

緒　　言

生体内の運動性をX線学的に観察研究する事は，最も重要な機能的X線診断法である．この目的のために，著者等はカセツテ移動式連続撮影装置による連続撮影法，イメージ　アンプリフアイヤーによるX線映画撮影法を用いて来たが，フイルム代に多額の費用を要し，又，後者では技術の煩雑と有効視野の狭小な欠点があつた．今回，発表するオデルカ　ミラー・カメラは後述の如き利点のため，70×70mmサイズで四切に匹敵する写真が得られて，連続撮影をなすことができる．著者等は本装置が本学中央検査室に設置せられたのを機会に，これを応用して各種の血管撮影法，尿路撮影法等を行つたので，その臨床知見を茲に報告する．

オデルカ　ミラー　カメラの利点

1)．非常に明るい為（f＝0.63），撮影時間が短くて済む．

2)．解像力が非常に優秀であるため，70×70mmサイズのフイルムで四切に匹敵する写真が得られる．

3)．従つてフイルム代を大巾に節約することができる．

4)．最高1秒間に6枚の連続撮影を行う事が出来る（最高連続撮影枚数40枚）．

経腰的腹部大動脈撮影法

経腰的に大動脈を穿刺する術式は現今広く routine に行われている方法であり，又，著者等も数回報告して来ているので省略する．著者等が現在使用の器具は，長さ 15cm の 16 gauge 針で，穿刺後の移動を防ぐ stopcock を有し，この穿刺針を長さ約 15cm のポリエチレンチユーブで 50cc の注射筒に接続したものである．

造影剤は高濃度で溶解性が高く，危険性がなく副作用の少いものがよく，著者等はこの目的に合致した76％ Urografin (Schering) を専ら使用している．

本法を実施した腎腫瘍3例，水腎症1例の概要は附表に示す如くである．大動脈撮影に連続撮影法，映画撮影法を応用した場合の臨床的価値として，腹部大動脈，腎動脈，腎内動脈枝，ネフログラム等を時間的経過によつて詳細に追求，観察できることは，著者等が既に発表した如くである（泌尿紀要，4巻8号，7巻4号参照）．オデルカ　ミラー　カメラによる連続撮影にても同様の結果を得た．即ち，今回実施の腎腫瘍の3例についてみると，第1例は逆行性腎盂撮影像（第1図a）にて右腎盂の陰影欠損像があり，大動脈撮影像（第1図b～e）にて，腎動脈像はフイルム3～7，ネフログラムはフイルム4～18に描出され，右腎には造影剤の乱れた貯溜像がフイルム4～16にみられた．第2例は逆行性腎盂撮影像（第2図a）にて左腎盂の陰影欠損，圧迫像があり，大動脈撮影像（第2図b～d）にて，腎動脈像はフイルム5～13，ネフログラムはフイルム7～16に描出され，左腎には貯溜像がフイルム7～15にみられた．第3例は逆行性腎盂撮影像（第3図a）にて左上腎杯の圧迫像があり，大動脈撮影像（第3図b～d）にて，腎動脈像はフイルム3～9，ネフログラムはフイルム5～20に描出され，左腎には貯溜像がフイルム6～15にみられた．

水腎症の1例においては逆行性腎盂撮影法を併用した（第4図a～c）．腎動脈像はフイルム6～14，ネフログラムはフイルム9～30に描出され，又，尿管を圧迫している異常動脈像がフイルム9～16にみられ，本症の原因を明らかにした．

前記4例より，腎動脈像，ネフログラムは著者等が既に発表した連続撮影法，映画撮影法における場合の如く，それらの描出状態を観察することができた．

腎腫瘍の3例についてみると，Dos Santos が最初に記載せるところの，腎腫瘍の部位に相当して現われる pooling, laking 或は puddling, stippling 等といわれている造影剤の乱れた貯溜像は，第1例は造影剤注入開始後1～7秒，第2例は2.5～6.5秒，第3例は2～6.5秒の時間描出され，腎動脈像は第1例は0.5～2.5秒，第2例は1.5～5.5秒，第3例は0.5～3.5秒の時間描出されている．即ち，腎腫瘍に特有な乱れた貯溜像は腎動脈像より0.5～1.5秒遅く出現し，1.0～4.5秒遅く消失している．

水腎症の原因を明らかにした右尿管圧迫の異常動脈枝像は造影剤注入開始後1⅓～3⅔秒の時間描出され，腎動脈像は1/3～3秒の時間描出されている．即ち，本症の原因となつた異常動脈枝像は腎動脈像より1.0秒遅く出現し，2/3秒遅く消失している．なお，左尿管には蠕動運動がみられるが，右尿管にはみられなかつた．

前記の結果より，腎腫瘍，水腎症の確実な診断をなすために，腹部大動脈撮影法を応用する時は，連続撮影法実施の必要性を強調したい．

附　表　経腰的腹部大動脈撮影の症例

症例	年令性	病名	造影剤量(76% Urografin)	注入時間	撮影間隔	撮影枚数(注入開始)	腎動脈像	ネフログラム	貯溜像(第4例は尿管を圧迫せる異常動脈枝)	備考
1 K.M.	51♂	右腎腫瘍	20cc	2秒	2枚/秒	20枚(フイルム2)	フイルム 3〜7 (0.4〜2.5秒)	フイルム 4〜18 (1〜8秒)	フイルム 4〜16 (1〜7秒)	第1図
2 R.H.	63♂	左腎腫瘍	30cc	3秒	〃	16枚(フイルム2)	5〜13 (1.5〜5.5秒)	7〜16 (2.5〜7秒)	7〜15 (2.5〜6.5秒)	第2図
3 Y.S.	49♀	〃	〃	〃	〃	20枚(フイルム2)	3〜9 (0.5〜3.5秒)	5〜20 (1.5〜9秒)	6〜15 (2〜6.5秒)	第3図
4 N.M.	19♀	右水腎症	〃	〃	3枚/秒	30枚(フイルム5)	6〜14 (41/3〜3秒)	9〜30 (1⅓〜8⅓秒)	9〜164 (1⅓〜3⅔秒)	第4図

経股静脈性下行大静脈撮影法

腎及び副腎腫瘍は下行大静脈に侵潤し，或は外部よりこれを圧迫し，睾丸腫瘍は後腹膜腔の淋巴腺に転移して下行大静脈の圧迫，変形を起こし，下行大静脈の奇型は尿管の位置異常を来たすことがあるので，斯かる病変に於て下行大静脈のX線的描出は泌尿器科的診断に重要なものである．この目的に Dos Santos (1935)が下行大静脈の撮影を試み，爾後多くの研究がなされて来た．術式としては経腰的下行大静脈穿刺法，経皮的股静脈内カテーテル挿入法，経股静脈性穿刺法等があるが，Maluf and McCoy (1955), Kaufman, Burke and Goodwin (1956) 等は経股静脈性穿刺により安全，容易に撮影している．著者等は Maluf and McCoy の方法に準じて撮影した．

術式：両側下肢からの静脈流入の大部分を抑制するために，両側大腿部を鼠径部に密接して Esmach 止血帯にて圧迫する．50cc の Luer-Lock 注射筒に長さ3インチの 18 gauge 針を接合し，高濃度の造影剤(76% Urografin) 40cc を満たしておく．圧迫帯より近位部にて股静脈を穿刺し，造影剤を迅速に注入する．股静脈は左右何れにてもよいが，Maluf 等は右側を好んで用いている．

〔第5例〕K.N., 29才，♂，右睾丸腫瘍．

76% Urografin 40cc を右股静脈より12秒にて注入．1秒間隔にて35枚撮影．注入開始はフイルム1より行われ，下行大静脈はフイルム2〜14（注入開始後2〜14秒）に描出されている（第5図a〜c）．転移を思わせる大静脈の圧迫，変形を認めなかつた．

尿道膀胱撮影法

膀胱頸部，後部尿道特に精阜部位に於ける微細な病的変化を診断するために，Stern-McCathy 等の内視鏡検査を行うことは重要な事であるが，尿道膀胱撮影を行うことは内視鏡検査に比し施行が容易，安全で，然も患者に不快感を与えない利点がある．このために Morales and Romanus (1955) は高粘度で水溶性の造影剤を用いた尿道撮影法を発表した．著者等は Morales 等の方法に準じて実施した．

造影剤：下記の如き処方にて粘性造影剤を調剤した．

Diethylaminoaceto-2, 6-xylidide ……0.2g
Methyl-p-hydroxybenzoate…… 0.10g
Propyl-p-hydroxybenzoate …… 0.05g
Carboxymethylcellulose …… 3〜3.5g
30% Urografin to …… 100cc

術式：下記の各場合に撮影する．

a）造影剤を注入している時．

b）骨盤床を収縮せしめた時（排尿を中断或は放屁を控える如くする）．

c）排尿中（下腹に力を入れる）．

〔第6例〕T.K.,70才，♂，前立腺炎．

粘性造影剤 30cc を注入し，1秒間隔にて下記の如く39枚撮影．

a）注　入　時　　フイルム15枚
b）骨盤床収縮時　　フイルム5枚
c）排　尿　中　　フイルム19枚

造影剤を注入すると，前部尿道の圧力が外括約筋の抵抗より大きくなる迄，前部尿道は拡張し（フイルム1〜7．第6図b，c），前部尿道の圧力が外括約筋の抵抗より大きくなれば造影剤は後部尿道を通り精阜像をも明瞭に描出する（フイルム8〜12第6図d）．更

に膀胱内に入り，膀胱底を流下して最底部に溜り，所謂膀胱内造影帯（vesical contrast band）を形成する（フイルム13〜15第6図e）．Routine に用いられる尿道撮影像（第6図a）とは異なつた像を得る．

骨盤床を収縮せしめると，後部尿道の膜様部の造影剤は外括約筋の収縮のため空にみえ，膀胱底部の像は上方に移動する（フイルム1〜5，第6図f）．

下腹に力を入れて排尿せしめると，膀胱底部は下方に移動し造影剤の流出をみる（フイルム1〜19，第6図g，h）．

前記の如く尿道の運動性を観察し得たが，本例にては特別の病的所見を得なかつた．

排尿時尿道膀胱撮影法

造影剤を逆行性に注入し乍ら撮影する尿道撮影法に比し，排尿時の尿道膀胱撮影法は膀胱頸部，後部尿道の病的変化を知る上に価値あることは，Siceluff（1951），Fister 等（1960），Waterhouse（1961）等の多くの研究者によつて強調されている．著者者は Waterhouse の方法に従つて実施した．

術式：ネラトン氏カテーテルによつて 20% Urografin を患者が尿意感を訴えるまで注入し（約200cc）出来得る限り半斜位で排尿を命じて撮影する．

〔第7例〕R.S.，74才，♂，恥骨上前立腺摘出術後．

0.5秒間隔にて30枚撮影．

逆行性尿道撮影像（第7図a）に比し，異なつた膀胱頸部，前立腺床部を描出し，排尿状態を示している（フイルム3〜5，第7図b，c，d）．

〔第8例〕R.K.，37才，♂，神経因性膀胱（脊損）．

1秒間隔にて15枚撮影．

下腹に力を入れても排尿不能であつて，膀胱底の下方への移動と膀胱頸部の著明な開大のみを描出している（フイルム1，第8図）．

精　嚢　撮　影　法

著者等は経精管的精嚢撮影法を用いている．即ち外陰部を消毒した後に両側陰嚢皮膚に約 3〜5mm の切開を加え，この切開創より精管を露出し，その管腔内より精嚢側に向けて注射器にて 2.0〜5.0cc の 76 % Urografin を注入する．精嚢の描出状態を観察するために実施した．

〔第9例〕T.M.，70，♂，膀胱後腔腫瘍．

76% Urografin 右側 3.5cc，左側注入不能．

0.5秒間隔に20枚撮影，注入開始フイルム1．

フイルム1〜5に精管，精管膨大部が描出され，フイルム6〜11に精嚢へ造影剤の充満してくる状態がみられ，フイルム12以降には射精管の像がみられる（第9図a〜d）．即ち，de Graaf 現象をX線的に明らかにした．

総括並びに結語

オデルカ　ミラー　カメラは解像力がすぐれているため，70×70mm サイズのフイルムで四切に匹敵するX線像が得られ，フイルム代を節約して数拾枚の連続撮影を行うことが出来る．著者等は本装置を使用して各種の血管撮影法，尿路撮影法を行い，泌尿器科領域における機能的X線診断法を行つた．

1）経腰的腹部大動脈撮影法

腎腫瘍3例において，腫瘍部に相当して現われる造影剤の乱れた貯溜像は，腎動脈像より0.5〜1.5秒遅く出現し，1.0〜4.5秒遅く消失することを見出した．

水腎症において，本症の原因となつていた尿管を圧迫せる異常動脈枝像は，腎動脈像より1.0秒遅く出現し，2/3秒遅く消失することを見出した．

前記の結果より，大動脈撮影法実施に際して連続撮影法の有用性を強調した．

2）経股静脈性下行大静脈撮影法

本法の臨床的価値と Maluf and McCoy の術式を紹介し，下行大静脈の描出状態を示した．

3）尿道膀胱撮影法

粘性造影剤を使用して，Morales and Romanus の方法に準じて，造影剤注入時，骨盤床収縮時，排尿中の撮影を行い，尿道の運動性を観察した．

4）排尿時尿道膀胱撮影法

Waterhouse の方法に準じて，排尿時の尿道膀胱撮影を行い，前立腺摘出術後，神経因性膀胱（脊損）の膀胱頸部，後部尿道の変化を示した．

5）精嚢撮影法

経精管的方法にて，精嚢のX線描出状態を観察し，de Graaf 現象を明らかにした．

本稿を終るに当り，御懇篤なる御指導，御校閲を賜わつた恩師稲田教授に深謝する．

X線撮影に熱心なる協力を頂いた当教室X線技術員大島吉弘君，徳岡一行君，内科Ⅲ講座三林厚生君に感謝する．

文　献

1) 後藤薫・他：経腰的連続大動脈撮影法．泌尿紀要，**4**：421，1958；X線映画撮影法．泌尿紀要，**7**：471，1961．

2) K. Gotoh u.s.w. : Untersuchungen über die Röntgenkinematographie auf Urologischen Gebiet. Berliner Medizin, **11** : 407, 1960.

3) Maluf, M. S. and McCoy, C. B. : Caval Phlebography, **73** : 533, 1955.

4) Kaufman, J. J., Burke, D. E. and Goodwin, W. E. : Abdominal Venography in Urological Diagnosis. J. Urol., **75** 160, 1956.

5) Lockhart, J., Armas, A. C. and Pollero, H. J. Cavography in Cases of Testis Tumor. J. Urol., 83 : 438, 1960.

6) Morales, O. and Romanus, R. : Urethrography in the Male. J. Urol., **73** : 162, 1955.

7) Siceluff, J. C. : Voiding Cysto-Urethrograms. J. Urol., **66** 593, 1951.

8) Fister, G. M., Nichols, R. L., Zabriskie, C. V. and Stuck, J. F. : Dynamic Urethrography. J. Urol., **84** 733, 1960.

9) Waterhouse, K. Voiding Cystourethrography. J. Urol., **85** : 103, 1961.

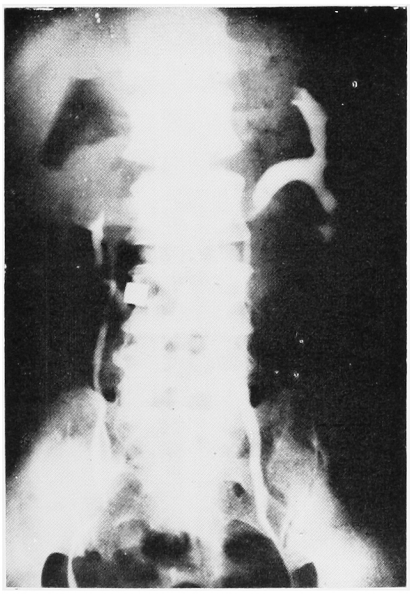

Fig. 1. Case 1. K.M., 51, ♂. R-Renal tumor. Translumbar abdominal aortography.
a) Retrograde pyelogram.

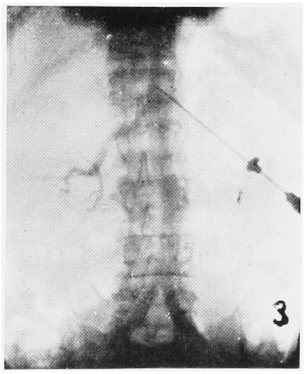

b) Abdominal aortogram, film, 3 (half sec. after injection of contrast medium).
Renal arteries are demonstrated. (Pictures are life size of X-ray film.)

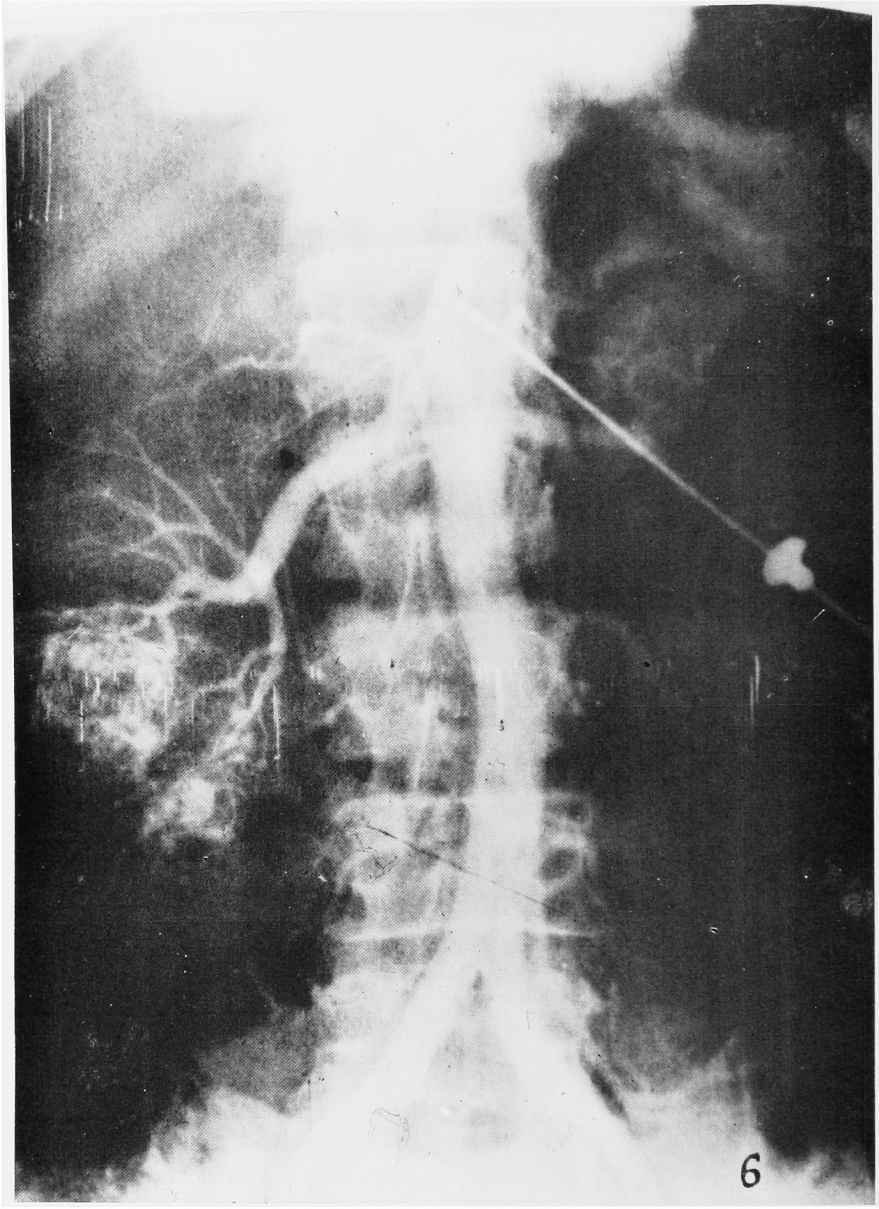

Fig. 1. c′) Enlarged film 6 (2″).

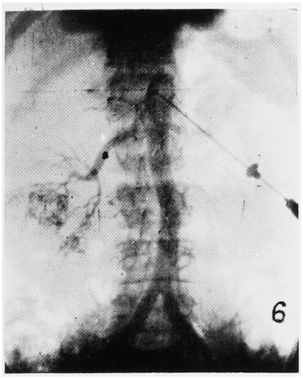

c) Film 6 (2″).
Renal arteriogram, nephrogram, and pooling are demonstrated.

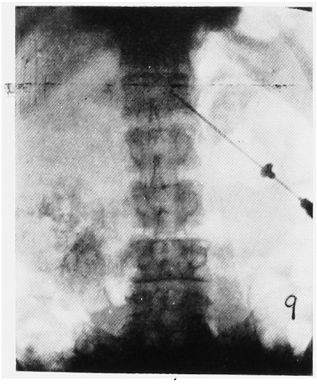

d) Film 9 (3.5″).
Nephrogram and pooling are shown.

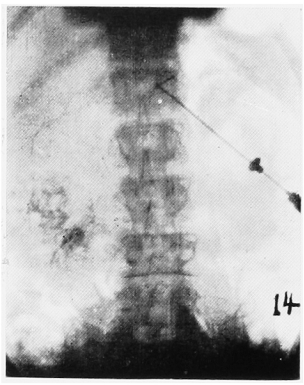

e) Film 14 (6″).
Nephrogram and pooling are shown.

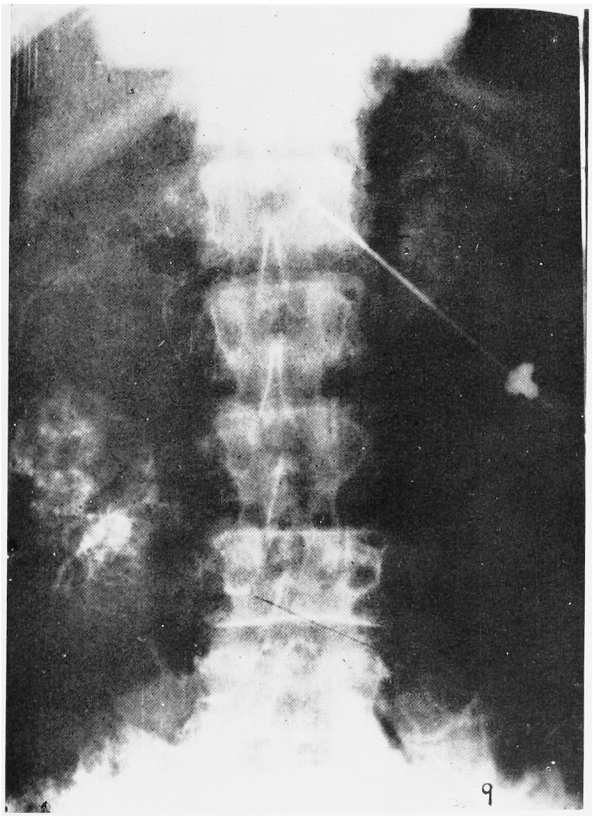

Fig. 1. d′) Enlarged film 9 (3.5″).

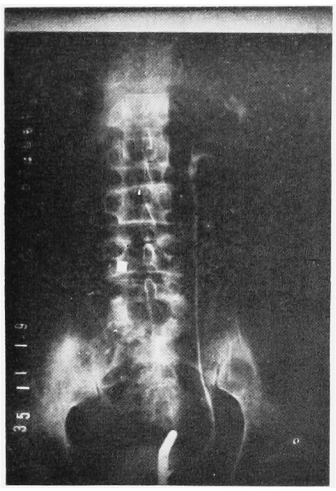

Fig. 2. Case 2. R.H., 63, ♂, L-Renal tumor. Translumbar abdominal aortography.
a) Retrograde pyelogram

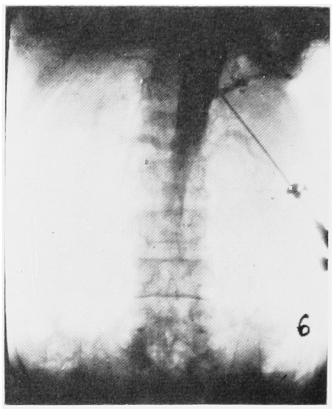

b) Abdominal aortogram, film 6 (2 sec. after injection of contrast medium).
Renal arteries are shown. (Pictures are life size of X-ray film.)

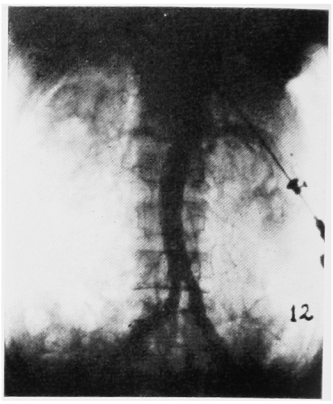

c) Film 12 (5″).
Renal arteriogram, nephrogram, and pooling picture are demonstrated at the same time.

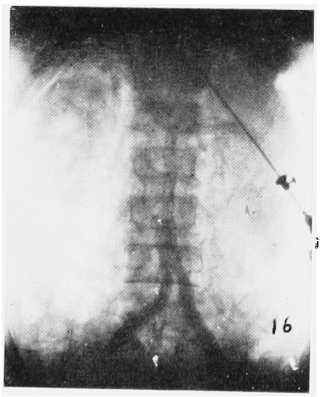

d) Film 16 (7″).
Nephrogram and pooling are shown.

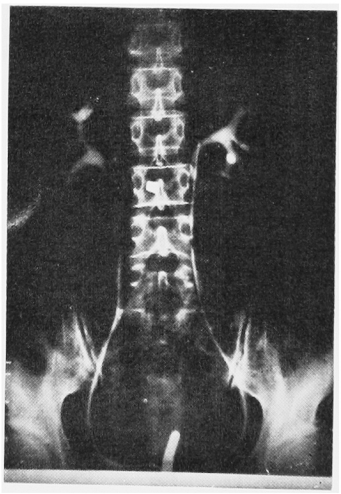

Fig. 3. Case 3. Y.S., 49, ♀, L-Renal Tumor. Translumbar abdominal aortography.
a) Retrograde pyelogram.

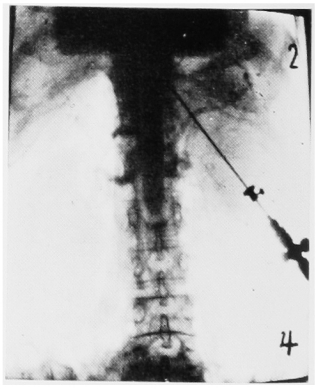

b) Abdominal aortogram, film 4 (1 sec. after injection of contrast medium). Renal arteriogram (Pictures are life size of X-ray film.)

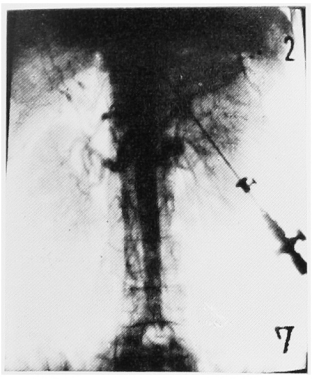

c) Film 7 (2.5″), renal arteriogram, nephrogram and pooling are demonstrated.

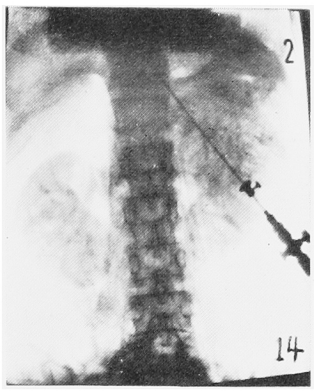

d) Film 14 (6″), nephrogram and pooling are shown.

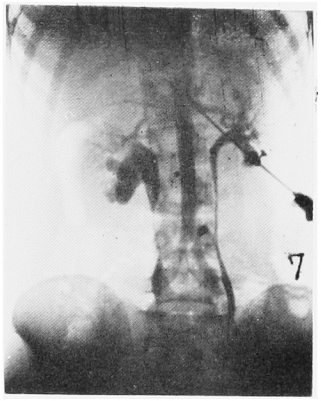

Fig. 4. Case 4. N.M. 19, ♀, R-Hydronephrosis. Translumbar abdominal aortography and R. P.
a) Film 7 (2/3 sec. after injection of contrast medium). Renal arteriogram.

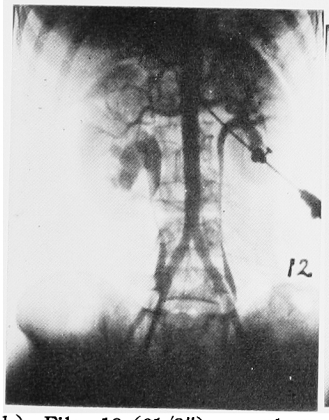

b) Film 12 (21/3″), renal arteries, nephrogram and an aberrant artery obstructing right ureter are demonstrated.

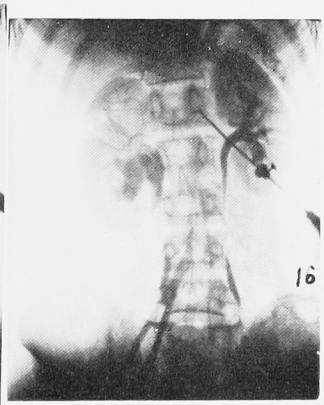

c) Film 16 (32/3″), nephrogram and an aberrant artery obstructing right ureter are demonstrated.

Fig. 5. Case. 5. K.N., 29, ♂. R-Testicular tumor. Transfemoral Vena cava phlebography.
a) Film (1″).

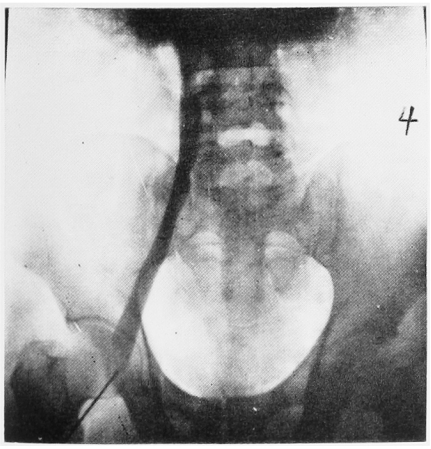

b) Film 4 (4″).

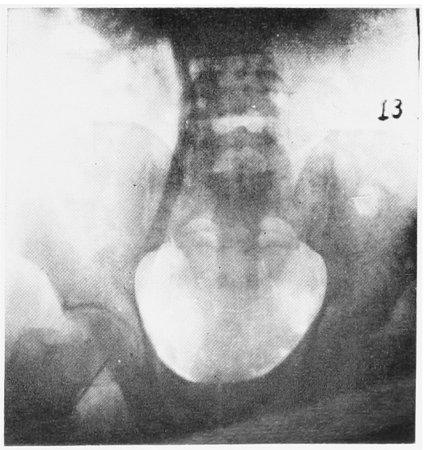

c) Film 13 (13″).



Fig. 6. Case 6. T.K., 70, prostatitis, urethrocystography.
a) Routine method.

b) Urethrocystogram, injecting, film 2. (Pictures are life size of X-ray film.)

c) Film 6.

d) Film 12.

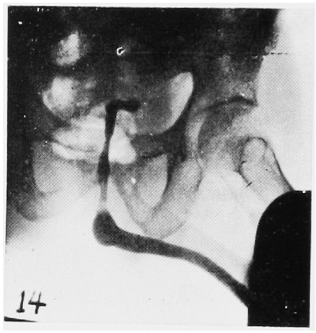

e) Film 14.

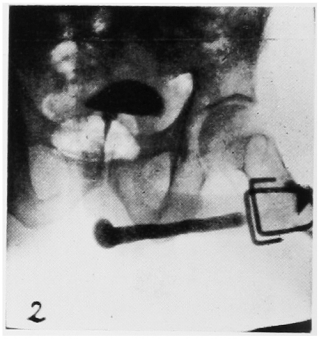

f) Urethrocystogram, contracting pelvic floor, film 2.

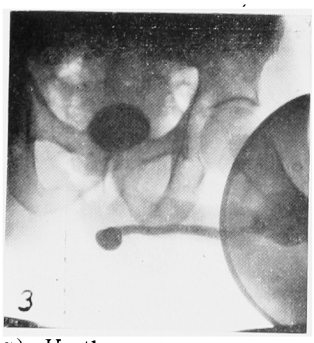

g) Urethrocystogram, voiding, film 3.

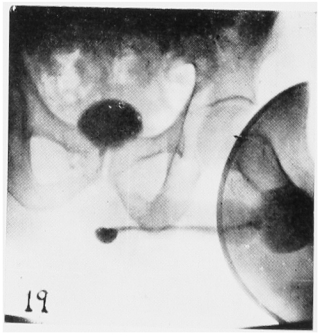

h) Film 19.

Fig. 7. Case 7. 74, ♂, postoperative condition after suprapubic prostatectomy, voiding cystourethrography.
a) Routine urethnogram.

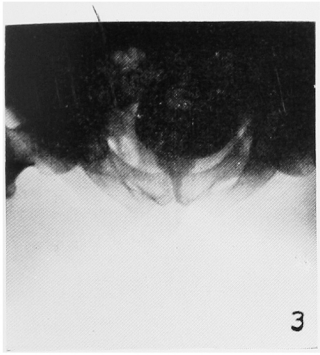

b) Voiding cystourethrogram, film 3 (Pictures are life size of X-ray film).

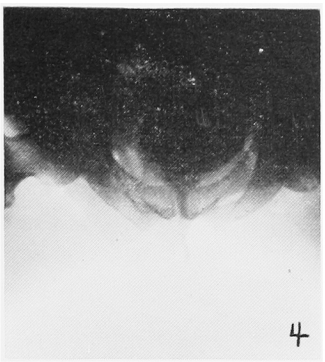

c) Film 4.

d) Film 5.

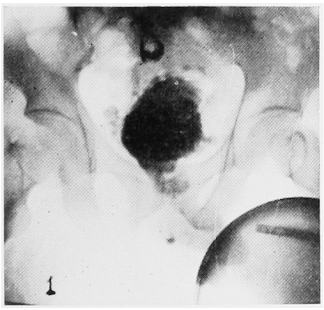

Fig. 8. Case 8. R.K., 37, ♂, neurogenic bladder (spinal cord injury), voiding cystourethrography, Film 1. (Picture is life size of X-ray film.)

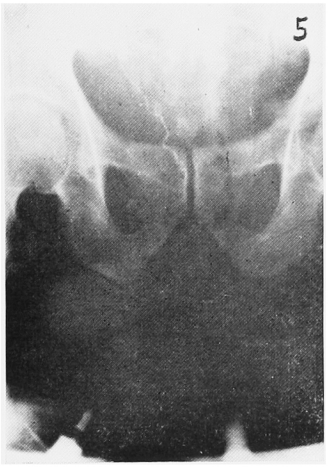

Fig. 9. Case 9. T.M., 70, ♂, retrovesical tumor. Seminal vesiculography, right. a) Film 5. Vas and ampulla portion are demonstrated.

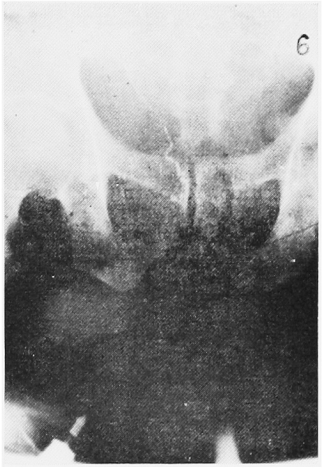

b) Film 6. Seminal vesicle is shown.

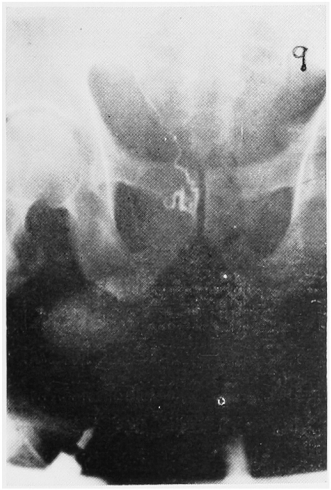

c) Film 9. Seminal vesicle.

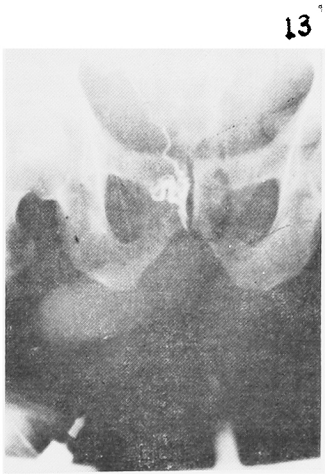

d) Film 13. Ejaculatory duct.