泌尿紀要8巻4号
昭和37年4月

隔壁膀胱の手術治験例

久留米大学医学部泌尿器科学教室（主任　重松　俊教授）

教　授　重　松　　俊
講　師　古　野　干　城
大学院学生　上　野　陽　右

SEPTAL DIVISION OF THE BLADDER : A REPORT OF OPERATED CASE

Shun SHIGEMATSU, Tateki FURUNO and Yosuke Ueno

Department of Urology, Kurume University School of Medicine
(Director : Prof. S. Shigematsu, M. D.)

A 56-year-old male came to us with urinary frequency and dysuria. Urological examinations disclosed incomplete frontal septum dividing the bladder into anterior and posterior compartments.

Resection of septum was successfully performed. Review of literatures showed that this was the eleventh case of reduplication of the bladder in Japan.

緒　　言

泌尿生殖器には可なりの頻度に種々の畸型が見られるが，腎や尿管と異なり膀胱では先天性膀胱憩室を除いて畸型を見ることは極めて稀とされて居り，本邦に於ては市川らの第1例の報告以来今日まで僅かに10例が報告されているに過ぎない．私達は最近極めて稀な膀胱畸型の1つである不完全前額位隔壁膀胱 incomplete frontal septal bladder と見做し得る興味ある症例に遭遇し，本症例に対して隔壁切除術を経験したので，ここにその概要を報告する．

症　　例

患者：近藤某，男，56才，農業．

初診：昭和36年2月22日．

主訴：尿意頻数及び排尿異常．

既往歴：8才のとき3mの柿の木より落ち背部を打ち脊椎骨の変形を来たした．約3年前より動脈硬化症に罹患し全身的或は局所的な痙攣を屢々みる様になつた．

家族歴：父は胃癌，母は子宮筋腫で死亡．兄弟5人中肺結核1人，気管支喘息1人が死亡．子供5人とも健康．

現病歴：約6カ月前より尿混濁，頻尿，排尿痛，尿放出力の減退，尿線細少などをみる様になつた．現在高血圧症にて内科受診中のため前立腺肥大症を疑われ本科に紹介された．

現症：体格栄養中等度．胸腹部に聴打診上異常を認めない．両腎ともに軽度の触診可能なるも圧痛はない．両側副睾丸は軽度の腫大を認めるが圧痛その他の異常を認めない．身体各部に畸型を認めない．

臨床検査所見：

血液所見：赤血球数426万，白血球数6,800，血色素78%（ザーリー），白血球分類は桿状核19%，分葉核39%，淋巴球39%，単球2%及び好酸球1%．血液型O型．赤血球沈降速度は1時間値25mm，2時間値56mm．血清梅毒反応は陰性．

尿所見：酸性，中等度混濁，蛋白（＋），糖（±），ドンネ反応（＋），尿沈渣には白血球（＋），上皮細胞（＋），赤血球（＋），大腸菌（＋）を認める．

肝機能検査所見：高田反応(＋)，グロス反応(－)，B.S.P. 0%．

心電図所見：左型，SIII＞SII．

膀胱鏡所見：膀胱容量180cc，鏡挿入に際し抵抗を感ずる．膀胱粘膜は瀰慢性に高度の発赤が著明であ

る．膀胱腔内は略々中央に於て光沢ある板状壁で上下2室に分かれて居り，上室の粘膜は充血し肉柱形成が著明である．下室は膀胱鏡をほぼ垂直に立てて挿入すると空洞状に開口した尿管口が略々対照的に見られ尿の流出がある．下室の粘膜も一般に充血が強く，正常の膀胱三角部の所見は見当らない．膀胱を2分している中隔の辺縁は稍々膨隆して膜様を呈している．青排泄は右側は 3′35″，左側は 4′48″ で初発し規則的である（図1）．

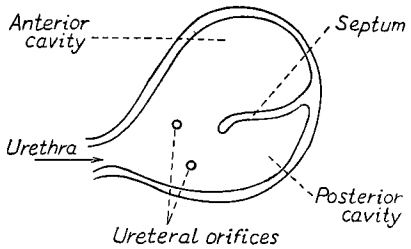

図1　Incomplete frontal septum of bladder

腎機能検査所見：P.S.P. 1時間値 45％，2時間値 60％．水試験は正常．

レ線所見：腎，膀胱単純像では脊椎骨の変形の外結石像等を認めない（図2）．

排泄性腎盂像には異常を認めないが，造影剤を膀胱に流し更に膀胱部のレ線撮影を行うと，薄い大きな膀胱像と重なつて比較的小さな濃い膀胱重複像が見られ，両側の尿管がこの重複像に至つている（図3，4）．

膀胱造影像では，正面像は稍々扁平で膀胱頸部の下垂と後部尿道の延長がみられ，恥骨結合部直上に稍々濃い像があり，上室と下室に分かれ下室に当る部は比較的薄い像を呈している．側面像では扁平な膀胱像の後壁より前壁に向つて濃い板状像があり，その上部は濃度は稍々濃く，下部は稍々薄く見られる（図5，6）．

診断：不完全前額位隔壁膀胱．

治療並びに経過：以上の所見より不完全前額位隔壁膀胱と診断し，昭和36年2月24日入院せしめ直ちに化学療法を行い，全身状態及び尿所見の改善をまつて昭和36年3月9日隔壁切除術を施行した．

手術所見：膀胱高位切開により膀胱に達した．膀胱は外観上異常を認めず，膀胱頂部より前下壁を約4cm開き膀胱内を見ると，両側尿管口真上に膀胱後壁より前下壁に向つて比較的底部巾の厚い，丁度膀胱壁をつまみ上げた様な感じの壁を認めた．従つてこれを3カ所に鉗子ではさみ切除し，筋層を腸糸で縫合止血しその上を膀胱粘膜をもつて埋没縫合した．膀胱内にネラトンカテーテルを留置し創口を閉じ手術を終つた．

術後経過は良好で1週間後ネラトンを抜去し自然排尿を行い，3月20日膀胱鏡検査を行つたところ，隔壁は見られず切除部位の軽度の発赤と腫張が見られるのみであつた．排尿状態は極めて良好となり，頻尿も消退し，尿は清澄となつたので3月27日全治退院した．その後今日まで何ら訴えはない．

組織学的所見：上皮細胞と線維性筋組織を見るのみで悪性変化はない（図7，8，9，10）．

総括並びに考按

膀胱は他の泌尿生殖器と異なり先天性膀胱憩室を除いては他の畸型が発生する事は非常に少く，殊に重複畸型は極めて稀有であると云われ，従来は専ら剖検によつてのみ発見されていたが，近年泌尿器科学の進歩と共に臨床例に於てその報告を見る様になつた．即ち欧米文献によれば最近 Laughlin (1952) らは Burns (1947) らの集めた32例に2例を追加して報告しているのを初め，Senger (1952) ら，Ravitch (1953)，Boissonnat (1953) らの記載が見られる．本邦に於ては市川ら (1937) の第1例以来，確実な記載のある先天性砂時計膀胱を含めても10例にすぎず，私達の症例は本邦に於ける第11例目に当ると考えられる（表1）　一方これら報告例中古い文献では膀胱憩室を重複膀胱として記載しているものもあつて確な発生率を知る事は困難であるが，真の重複膀胱が泌尿生殖器畸型に比して極めて少ないことは明らかである．

本症の名称については今日まで bladder duplication, double bladder, bladder reduplication, bilocular bladder, vesica duplex, incomplete reduplication, multilocular bladder, saccular bladder, septal bladder, vesica biparta 等の呼称があり，本邦でも重複膀胱或は隔壁膀胱と呼ばれているが，最近では完全又は不完全に略々対称的な2つの膀胱が重複している場合に duplication, reduplicaiton と言い，その他の場合を septal bladder 又は septum of bladder と呼ぶのが適切な概念を表現すると言われている．

隔壁膀胱 (septal bladder) とは，外見上

表1　本邦に於ける隔壁膀胱報告例

No.	報告者	年代	年令	性	症状	膀胱鏡所見	膀胱レ線像	合併畸型，合併症	診断
1	市川　篤二 谷野　博	1939	29	♀	頻尿，終末時疼痛	三角部の中央に索状の隆起あり，上方は頂部，下方は頸部に及ぶ	左右に蝶翼型像		不完全重複膀胱
2	小林　敏夫	1939	17	♂	頻尿，終末痛，不定期終末出血	上前房と下後房よりなり，憩室口様の狭い通路で交通している．	後部尿道に続く団扇様の像を呈し稍大なる円形の像が重つている．	左腎，両側副睾丸及び前立腺結核	砂時計様膀胱
3	秋山　一雄	1940	19	♂				手掌大の亜鈴状結石	砂時計様膀胱
4	高橋　明 岩下　健三	1942	60	♂	尿線細小，尿閉	膀胱中央部に隔壁形成 右尿管口不明	膀胱２室を認める		隔壁膀胱
5	小田　完五 石田　秀正	1951	49	♂	頻尿，終末時痛，下腹部痛	左右尿管隆起及び尿管間靱帯の面で前後に分割される	前後像で２房は重なる斜方向で２房の上方で分離し，下方で合体す		不完全重複膀胱
6	谷野　博 下田　孝 小原　武	1954	19	♀	膀胱炎の諸症状	三角部中央から上方に向う索状の隆起で尿管は左右に縦裂となつて存在す	蝶の翼型		不完全重複膀胱
7	小松　茂公 利谷　昭治	1954	49	♂		砂時計様膀胱	砂時計様		砂時計様膀胱
8	戸田　孝 河村わか子	1956	24	♀	下腹部膨満感 膣よりの排便	右尿管口不明		右腎欠損のため重複性の右膀胱，尿道も痕跡的遺残物，子宮，膣，膀胱尿道の重複と共に重複結腸あり	
9	広川　勲	1956	27	♂	頻尿，排尿終末時痛，尿混濁	膀胱中央部でやや左側で左右に分つ隔壁を見る．	左尿管膀胱逆流現象	左形成不全腎及び左巨大尿管	隔壁膀胱
10	金沢　稔 福田　雅由 的場　昭三	1960	30	♂	尿混濁 右副睾丸部瘻 孔よりの排膿	頂部より底部にかけ光沢ある板状，壁，右尿管口を欠く精阜に相当する部に小孔あり，	前後の完全重複像 尿道不完全重複像	不完全重複尿道 左腎結核，右副睾丸結核	完全前額位隔壁膀胱
11	重松　俊 古野　干城 上野　陽右	1962	56	♂	尿意頻数，尿混濁，排尿痛，尿線細小，放尿力の減弱	膀胱の略中央で光沢ある板状壁で上，下２室に分割粘膜の充血著明三角部を欠く，尿管口は空洞状	前後像及び斜方向像ともに大小の差を認める重複像を認む	脊椎変形	不完全前額位隔壁膀胱

膀胱の分離はないが膀胱内腔が隔壁によつて左右又は前後の2室に分割されたものを言い，膀胱重複畸型の一型として挙げられ隔壁の方向及び程度により次の5型に分類されている．（尚これら分類及び略図については Burns et al. (1947), Senger and Santare (1952), 広川 (1957), 金沢ら (1960) 及び泌尿器科全書5巻等に詳細な記載があるのでここでは重複を避ける．）

1) 完全縦隔壁
complete saggital septum
2) 不完全縦隔壁
incomplete saggital septum
3) 完全前額位隔壁
complete frontal septum
4) 不完全前額位隔壁
incomplete frontal septum
5) 多房性膀胱
multilocular bladder

即ち重複膀胱 reduplication of bladder として

1) 完全重複膀胱
complete reduplication of bladder
2) 不完全重複膀胱
incomplete reduplication of bladder
3) 隔壁膀胱
septal bladder
4) 先天性砂時計膀胱
congenital hourglass bladder

の4型に分類され本症はその第3群に属するものである．尚 Senger and Santare 等は不完全な水平位の隔壁により膀胱が輪状にくびれて互に交通する上下の二室に分れた所謂砂時計様膀胱 (hourglass bladder) を septal bladder に含めている者もあり，又各型の移行型もあつて名称，定義，分類等は未だ可なり混乱している様である．

以上各型の膀胱重複畸型の発生原因については勿論不明の点が多いが，発生学的に膀胱は内胚葉性の総排泄腔及び一部中胚葉型の中腎導管即ち Wolff 氏管に由来し，胎生6週頃より総排泄腔から尿直腸中隔により前方の尿生殖洞と後方の直腸とに分けられ，尿生殖洞の上部が拡張して膀胱となり，下部が男性では後部尿道，女性では全尿道となるものであるが，この胎生初期に於て種々の方向，位置，程度に過剰な Cloacal septum が出来るため重複膀胱の発生が見られるものと考えられて居る．即ち Gruber (1928) は2個の膀胱原基の不均等な発育によると言い，又膀胱原基の完全或は不完全分裂によるとも考えられて居り，Frontal septum について ventral cloaca の urogenital 及び vesico-urethral portion の間に過度の絞縮が起つて発生し，時には砂時計様膀胱の環状隔壁にもなると考えられ，更には過剰の cloaca septum が出来てその為膀胱の上皮が凹んで septum になるという説もある．尚砂時計膀胱については Krasa and Paschkis (1921) は或る種の動物では隔世遺伝的に見られるといい，Chroalla (1927) は通常 12～28 mm の胎児で消失する尿管膜が残存する為であると言つて居る．

多房性膀胱 multilocular bladder については Senger and Santare は尿管膜が破れず残存して尿分泌を来たす様になると尿管下端に嚢状の拡張を来たし膀胱と交通のない小室が出来，もしもこの部に穿孔が生じない場合 multilocular bladder となり小穿孔が生ずると尿管瘤になると考えている．又一方 Kahler (1940) は隔壁の厚さが種々であることより，かかる異常が膀胱尿道原基の発育異常のみであれば septum は上皮細胞のみから成るべきであるが，実際には上皮細胞で被覆された線維筋組織であるため，むしろ mesenchyme の発生異常とするべきであると云つている．

以上の如く膀胱の発生異常について種々論説がみられるが如何なる発生上の異常があるとどの型の畸型が生ずるかは未だ分つていない．

重複膀胱では同時に他の泌尿生殖器の畸型を伴う事が多い 例えば尿直腸中隔が出来る前に正中線に縦方向の分割が生ずると直腸の重複をみると共に，女性では Müller 氏管に由来する子宮及び腟の重複がみられ，男性では陰茎及

び尿道の重複を伴うと考えられて居り，Burus et al.は完全重複膀胱10例中陰茎の重複を合併したもの7例，腟の重複を合併したもの3例，肛門の重複をみたもの3例，結腸，融合腎及び単腎をみたもの各1例を報告している．その他重複腎盂（Michelson 1927, Bonlgakow & Malek 1940），重複腎盂と重複尿管（Webrbein 1940, Senger and Santare 1952），嚢胞腎，潜伏睾丸及び尿道下裂（Kahler 1940），1側腎の欠如（Burns et al.1947），重複尿管及び融合腎，尿道弁膜の合併例(Langhlin et al. 1952)，偏腎の萎縮と水尿管を伴つた全結腸及び尿道の重複（Ravitch & Scott 1953）などの報告例がある．本邦では合併畸型の記載は少く，戸田・河村（1956）等の子宮，腟，尿道，結腸の重複例があり，且つ右腎欠損の為右膀胱，尿道が痕跡的遺物となつた症例，広川（1957）の形成不全腎及び巨大尿管を伴つた症例及び金沢ら（1960）の不完全重複尿道及び右腎結核，右副睾丸結核の合併畸型例が見られるのみである（表1）．

その他本症の合併症として感染，結石或は腫瘍をみることがあり，小林（1939）の左腎結核，両側副睾丸及び前立腺結核合併例，金沢らの右腎結核，右副睾丸結核合併例及び秋山（1940）の巨大な亜鈴状結石合併例などの記載がある．私達の症例ではかかる見地より精密な検索を行つたが幼児時代に柿の木より落下した際受けたと思われる背椎骨の変形以外に合併畸型と考えられるものは見当らなかつた．

症状としては重複膀胱には特有な症状はなく，合併畸型或は合併症による症状として，頻尿，排尿痛，尿混濁，血尿，発熱等の膀胱炎症状或は尿線細小，尿閉，二段排尿，残尿感等の排尿障碍を訴えるが時には全く臨床症状がなく経過することもある．

診断は膀胱鏡検査で隔壁を確認することであるが，その他レ線撮影で明瞭に描出されるものであるが，一方本症が生前無症状に経過して剖検によつて始めて発見された症例も多いと言われる．

鑑別診断として最も注意を要するものは膀胱憩室であり，Cathelin and Sempé (1903) は従来報告された重複膀胱32例中17例のみが真の重複乃至隔壁膀胱であると言い，この鑑別について Senger and Santare は

1）重複膀胱では尿管は各室に1個宛開口するが憩室には尿管の開口はない．

2）重複膀胱では両室の連絡部の大きさは種々であるが，憩室のそれは小さい．

3）重複膀胱は筋層を有するが隔壁には筋層は見られない．又憩室には筋層を有しないかあつても極めて疎である．

以上の3点を挙げ，Cathelin and Sempé はこれに次の如く鑑別の標準を加えている．

4）重複膀胱の膀胱壁は一般に膀胱と同様であるが，憩室のある膀胱では通常筋層，三角部等の肥厚がみられる．その他としては先天性の尿膜管及び外傷，手術或は潰瘍等によつて生じた瘢痕形成のため重複膀胱と見あやまれることがあるとされている．

治療は感染，結石，排尿障碍等合併しているものはこれを除去し，罹患せる膀胱又は隔壁の切除を行う．本症の手術例は少く本邦に於ては広川が巨大尿管と共に隔壁を含めた膀胱部分切除例のみで隔壁のみの切除を行つたのは本症例のみである．

予后は本症のみの場合は良好であるが，他に高度の畸型が合併している場合は極めて不良であり，多く腎機能障碍のため死亡して居る．

私達の症例では他に重篤な畸型及び合併症は見られず，隔壁切除術を行い得て，尿意頻数及び排尿障碍などの自覚的苦痛は改善され，尿も清澄となり全治せしめる事が出来た．

結　　語

1）56才男子に見られた不完全前額位隔壁膀胱の1例を報告した．

2）本例は本邦重複膀胱例では第11例目に当り，手術例としては本邦第2例目である．

3）重複膀胱の概要につき文献的考察を行つた．

（本症例の概要については昭和36年7月9日日本皮泌科学会福岡地方会第185回例会の席上古野が口演したものである．）

参 考 文 献

1) 秋山一雄：皮紀要，26：36，1940.
2) Boissonnat, P. : J. d'Urol., 59 : 883, 1953.
3) Burns, E., Cummins, H., and Hyman, J. J. Urol., 57 : 257, 1947.
4) Cathelin, F. and Sempé, C. Quoted by Lowsley, O.S. and Kirwin, J. J. 1953.
5) Gruber, G. Quoted by Campbell, M. 1928.
6) 広川勲：日泌尿会誌，48：27，1957.
7) 市川篤二・谷野博：体性，26：151，1939.
8) Krasa, F. C. and Paschkis, R. Quoted by Campbell, M. 1927.
9) Kohler, H. H. J. Urol., 44 : 63, 1940.
10) 小林敏夫：皮と泌，7：445，1939.
11) 金沢稔・福田雅由・的場昭三：泌尿紀要，6：805，1960.
12) Laughlin, V. C., Derian, G. H. and Boyd, P. F. : J. Urol., 68 289, 1952.
13) Ravitch, M. M. and Scott, W. W. : Surgery, 34 : 5, 1953.
14) Senger, F. L. and Santare, V. J. Urol. 68 283, 1952.
15) 戸田孝・河村ゆか子：手術，10：266，1956.
16) 日本泌尿器科全書，5巻，1960.

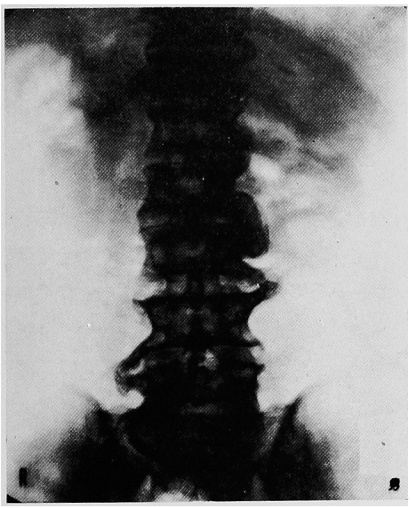

図 2

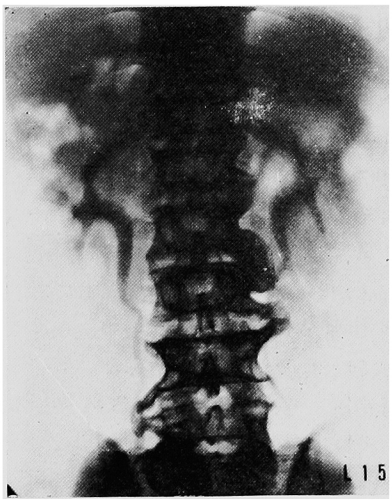

図 3

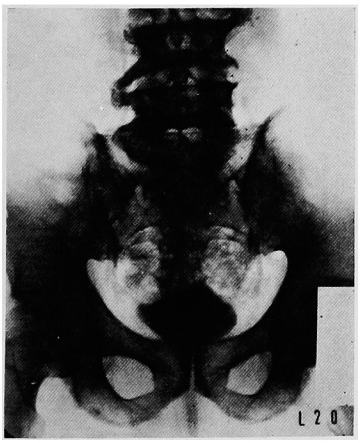

図 4

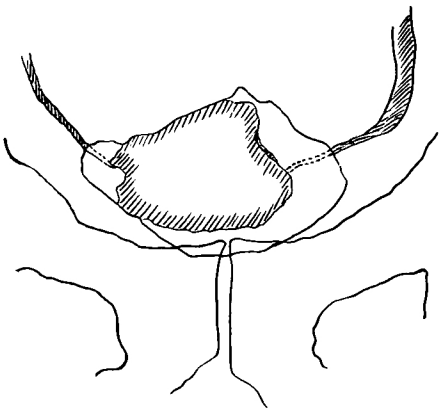

図4の略図

図 5

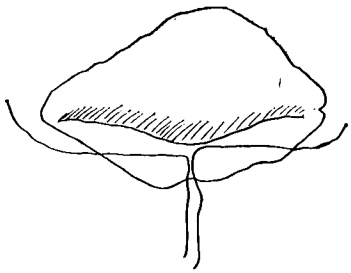

図5の略図

図 6

図6の略図

図 7



図 8

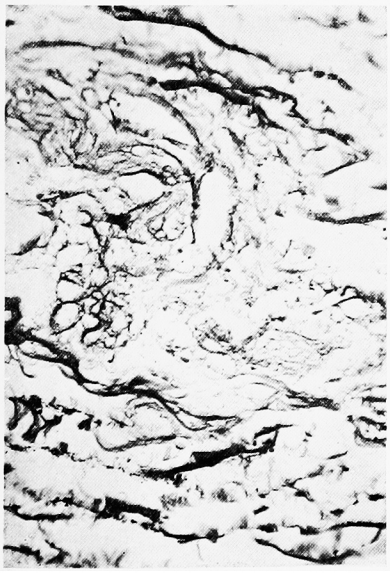

図 9

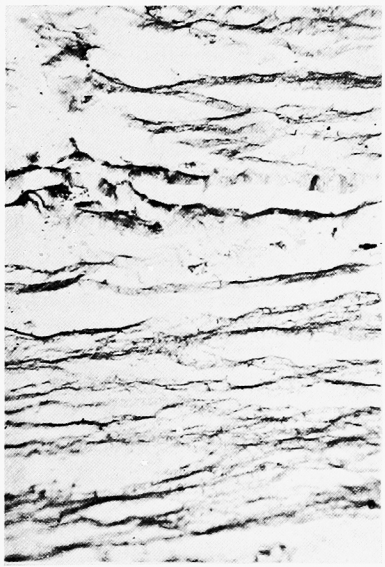

図 10