

副甲状腺機能亢進症を伴える副甲状腺嚢腫の 1 例

大阪大学医学部泌尿器科教室（主任 楠 隆光教授）

大学院学生	水	谷	修	太	郎
助 手	園	田	孝	夫	
大学院学生	大	川	順	正	
助 手	竹	内	正	文	

MACROSCOPIC PARATHYROID CYSTS WITH PRIMARY
HYPERPARATHYROIDISM : REPORT OF A CASEShutaro MIZUTANI, Takao SONODA, Tadashi OHKAWA
and Masafumi TAKEUCHI*From the Department of Urology, Osaka University Medical School
(Director : Prof. Dr. T. Kusunoki)*

A case of primary hyperparathyroidism in a 35-year-old man is presented in which there was clinical and biochemical resolution after each one cystic tumor located in the bilateral retrosternal regions was surgically removed. His main complaint was recurrent urolithiasis. On histologic step-section of the cyst showed a single layer of cuboidal epithelial cells and chief cells of parathyroid in its wall.

The literature is reviewed.

副甲状腺嚢腫は、剖検では可成りの頻度に発見されるが、臨床的には Goris (1905) が第 1 例を報告して以来今日迄欧米では僅かに 31 例を数えるに過ぎない。更に此等のうち明らかに副甲状腺機能亢進症を伴ったものに関しては、最近に Arnaud et al. (1961) 及び Shields et al. (1961) がそれぞれ 1 例を報告しているにすぎない。本邦では新宮等 (1956) のホルモン活性副甲状腺嚢腫に関する報告があるだけで、他に報告例をみない

最近大阪大学医学部泌尿器科教室に於いては、副甲状腺機能亢進症を伴った尿路結石症の 1 例に於て、外科的に両側副甲状腺嚢腫の存在を立証し、更にその剔除によりホルモン異常を正常化することが出来た。ここに我々はその経験を報告すると共に、聊かの考按を試みてみたい。

症 例

35才男子・会社員。

主訴：右側腹部鈍痛

家族歴：両親ともに健在。家族に尿路結石症の既往のある者をみない。

既往歴：10才の時虫垂切除術を受けた。その他に特記する事は無い。

現病歴：昭和35年左側腹部疝痛があり、左腎結石症と言われ、結石の自然排出を認めた。昭和36年4月突然に嘔気嘔吐を伴う右側腹部疝痛があり、同時に肉眼的血尿を認めた。某医によりレ線検査を受けたところ、右腎結石症と言われ、内科的治療を受けていたが、同部の鈍痛が持続しているので、手術を希望して当科へ入院した。

現症：体格、栄養共に中等度で、全身状態は良好である。頸部には、リンパ腺腫張、異常腫瘤等を触知しない。脈搏は分時68、整、緊張良好で、胸部理学的所見に異常は無い。腹部は平坦、軟で、肝臓脾臓ともに

触れない。その他に異常を認めない。血圧は 136-72 mmHg.

血液像：赤血球439万，色素105%(Sahli)，白血球7400，百分率に異常は無い。血沈は1時間値2，2時間値3mm。マンロー氏反応陽性。梅毒血清反応は陰性。

血液化学所見：NPN 28mg/dl, Total Protein 7.6 g/dl, Na 143mEq/L, K 4.5mEq/L, Cl 106mEq/L, Ca 11.6mg/dl, Inorg. P 2.8mg/dl, Alkaline Phosphatase 1.4U (Bodansky)。

泌尿器科学的所見：両側腎ともに触知せず，圧痛も無い。外性器，及び前立腺ともに異常は無い。

尿所見：淡黄色透明，酸性，蛋白(+)，糖(-)，ウロビリノーゲン正常，尿沈渣には赤血球(+)，白血球(+)，上皮細胞(±)，その他細菌(-)

膀胱鏡所見：容量 300cc。膀胱粘膜及び両側尿管口

共に正常である。青排泄では，左側は正常であるが，右側は6分で排泄開始し10分を経ても濃染しない。

レ線所見：腎部単純レ線像では，第4腰椎の高さに一致して，右側に大豆大の結石様陰影を証明する(第1図) 排泄性腎盂レ線像では，左側は造影剤の排泄及び腎盂の形態ともに正常であるが，右側では腎盂腎杯の拡張を認め，且つその陰影はやや不明瞭である(第2図)

本例は習慣性に結石を排出する事，高Ca血症，及び低P血症であるという点で一応原発性副甲状腺機能亢進症の存在を疑ったが，症状の軽快を目的として，昭和36年4月19日先ず右尿管切石術を施行した。術後経過は順調であつた。結石は磷酸及び炭酸カルシウム結石であつた。

副甲状腺機能検査：次いで副甲状腺機能に関する次の諸種検査を行つた(第1表)

第1表 術前及び術後の副甲状腺機能検査成績

月 日	血清 Ca mg/dl	血清 P mg/dl	尿中 Ca mg/day	尿中 P mg/day	% TRP	TRPT mg/dl
4. 15	11.6	2.8	244	680	74	
4. 17						2.8
4. 19		右尿管切石術				
5. 9	11.9	2.4	232	600	69	
5. 13						2.7
5. 19		副甲状腺囊腫剔除術				
5. 26	11.2	2.8	150	330	88	
6. 13						3.1
6. 18	10.0	3.4	90	250	91	

1. 全身骨レ線像では，骨脱灰現象は認められない。

2. 尿中Ca排泄量は244~320mg/day，尿中P排泄量は680~920mg/dayで，両者ともに増加の傾向を示した。

3. 水試験：最高比重1014，最低比重1004で，濃縮力の軽度障害を認める。

4. %TRP (Tubular Reabsorption of Phosphate) の測定：Nordin and Fraser の式に従つて%TRP を測定した所，74%以下を示し，尿管に於けるP再吸収率の低下を示している。

5. Ca 負荷試験 (Calcium Tolerance Test) : 12.5mg/kg Ca (Calcicol) を500ccの生理的食塩水と共に4時間に亘つて点滴静注し，注射前，及び注射

6時間後に採血して，血清のCa及びPの濃度を測定し，又注射前及び注射後の尿中Ca及びPの排泄量(1日量)を測定した。この結果，Ca注射後6時間では血清Pの濃度は0.8mg/dlの上昇を示し，又尿中P排泄量は20.0%の減少を示し，明かに副甲状腺機能の亢進が推測される。

6. TRPT (Theoretical Renal Phosphorus Threshold) の測定：磷酸塩緩衝溶液 (pH 7.4) 500ccの点滴静注開始後30分から60分迄の間の分時尿中P排泄量 (mg/min) 及びその中間時刻に於ける血清P濃度を測定し，園田の簡易法に従つてTRPTを求めると2.8mg/dl以下であつた。即ち，磷排泄閾値の低下が認められる。

以上の諸検査はいずれも副甲状腺機能亢進症の存在

第2表 肉眼的副甲状腺囊腫の一覧表

* 左副甲状腺腫と合併

No. 報告者	年度	年齢	性	囊腫の位置	大きさ	発見の動機	囊腫壁	血清 Ca	血清 P	腎変化	尿路変化
1. Goris	1905	22	♂	左	不明	頸部腫瘍	不明				
2. Anzilotti	1909	25	♂	右下	egg	不明	織毛上皮				
3. deQuervain	1925	55	♀	左下縦隔洞に達す	不明	不明	不明				
4. Nylander	1929	16	♂	右	goose egg	頸部腫瘍	立方及び円柱上皮				
5. Noble et al.	1936	33	♀	右下縦隔洞に達す	4×2cm	甲状腺機能亢進	不明				
6. McKnight	1946	17	♂	左下	golf ball	甲状腺腫	不明				
7. Welti	1946	36	♀	左	orange	不明	不明				
8. "	1946	28	♀	左	不明	不明	不明				
9. "	1946	53	♀	左	不明	甲状腺腫	不明				
10. "	1946	35	♀	左	mandarine	不明	不明				
11. Black et al.	1949	32	♀	左	4 cm	頸部腫瘍	立方上皮				
12. "	1949	30	♂	右上	1 cm	頸部腫瘍	不明	*			
13. McGoon et al.	1951	66	♂	右下縦隔洞に達す	4×2 cm	甲状腺機能亢進	立方上皮				
14. "	1951	49	♀	右下	5×4 cm	甲状腺腫	結合組織			-	-
15. "	1951	43	♀	左下	4×3×3cm	頸部腫瘍	立方上皮			-	-
16. Greene et al.	1952	38	♀	右	9×5×4cm	頸部腫瘍	不明				
17. Maxwell et al.	1952	39	♀	左下縦隔洞に達す	7×3cm	頸部腫瘍	立方及び円柱上皮				
18. "	1952	33	♀	右下縦隔洞に達す	9×4×3cm	頸部腫瘍	立方上皮				
19. "	1952	29	♀	右下	0.2×1.0×0.9cm	頸部腫瘍	立方及び円柱上皮			-	-

水谷・他一副甲状腺機能亢進症を伴える副甲状腺囊腫の1例

20.	Crile et al.	1953	34	♀	左下	2.5cm	頸部腫瘍	立方上皮			-	-
21.	"	1953	56	♂	左下	7.0cm	頸部腫瘍	副甲状腺実質			-	-
22.	"	1953	69	♀	右下縦隔洞に達す	6×3cm	頸部腫瘍	硝子様結合織			-	-
23.	"	1953	32	♀	左下	4×3cm	頸部腫瘍	結合織			-	-
24.	"	1953	79	♀	左下	2.5×2×1cm	頸部腫瘍	立方上皮			-	-
25.	Keynes et al.	1956	40	♀	左下	5×4cm	頸部腫瘍	不明				
26.	新宮他	1956	22	♀	右下	3×2.5×2cm	多発骨折	不明			+	-
27.	Fisher et al.	1957	32	♀	左下	2.5×2×1cm	頸部腫瘍	立方及び円柱細胞			-	-
28.	"	1957	60	♂	右下	3×4cm	頸部腫瘍	立方上皮			-	-
29.	Perdue et al.	1959	不明	不明	不明	不明	不明	不明				
30.	Arnaud et al.	1961	69	♂	左上	1.5cm	腎結石症	結合織	14	2.8	-	+
31.	Shields et al.	1961	62	♂	左上	3×2.5cm	腎結石症	不明	15		-	+
32.	"	1961	57	♀	右下	2.5×2×1cm	多発骨折	不明			+	-
33.	水谷他	1961	35	♂	右下 左下	0.8×0.7×0.5cm 0.5×0.5×0.4cm	尿管結石症	立方上皮	11.6	2.8	-	+

を推測する値を示すので、更に精査の目的で頸部の切開術を施行した。

手術所見：昭和36年5月19日、井上助教授執刀のもとに、先ず右側の胸鎖乳突筋の前縁に沿う皮膚切開を加え、甲状腺に達したが、その部は肉眼的に正常であった。甲状腺の左後上部に1ヶの副甲状腺を発見したが正常大であったので、更に下方を開いたが、その部には何も発見出来なかつた。従つて更に胸骨の後部を精査した所、脂肪組織内に大豆大の囊腫様腫瘤を発見したので(第3図)、これを剔除した。

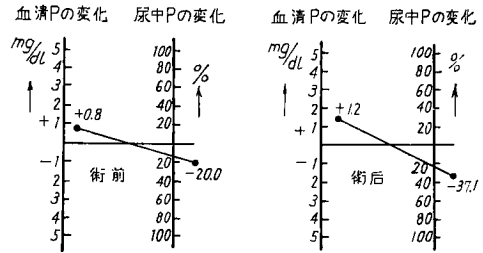
次いで同様の皮膚切開を左側に加え、甲状腺の後上方脂肪組織内に1ヶの副甲状腺を発見したが、正常大だったのでこれはそのままにした。その下方を探したが前回と同様発見出来ないで、更に胸骨後方に進み、脂肪組織内に小豆大の囊腫様腫瘤を発見し、これを剔除した。創部にガーゼドレンを挿入した後、二層に縫合して術を終つた。

剔除標本所見(第4図)：右側囊腫は大きき0.8×0.7×0.5cm、重量0.8gであり、左側囊腫は大きき0.5×0.5×0.4cm、重量0.5gであつた。両方ともに、内容は黄色透明なコロイド様液体を容している。組織所見では、左右両腺共に実質細胞の大部分は、明主細胞の増生が著明であるが、一部には脂肪細胞も見られる。又囊腫の内面は一層の立方上皮によりおおわれている(第5図)

以上の所見から、本例を副甲状腺機能亢進症を伴つた副甲状腺囊腫と診断した。

術後経過：術後経過は順調で、術後テタノーの発生無く、嘔声も無い。術創は1週間で一次的に治癒した。副甲状腺機能検査では、第1表の如く、術前に比較して血清Caは減少し、%TRP及びTRPTは正常値に近づく傾向を示した。Ca負荷試験も正常に近

い値を示した(第6図)。昭和36年6月8日、術後20日で全治退院した。



第6図 負荷試験成績。

考 按

以上の症例報告を機会に副甲状腺囊腫に就いて、幾つかの方面から考察を加えてみる。

1. 頻度：顕微鏡的副甲状腺囊腫は多くの成人にみられるもので、例えば剖検例に関してはThompson and Harris (1908)が5%に、Gilmour (1939)が74%に、Black and Watts (1949)が Vesicle (小胞)を84%に、Cyst(囊腫)を42%に発見しており、決して稀なものでは無い。これに反して肉眼的副甲状腺囊腫は極めて少なく、自家経験例を含めて現在迄33例を数え得るに過ぎない。これを表示すれば、第2表の如くである。

性別：男女差は無い(Crile and Perryman 1953)と報告されているが、不明例を除外して32例の報告例のうち、男子11例に対し女子は21例であつて、男：女=1：2の比を示している(第3表)

第3表 肉眼的副甲状腺囊腫の年令別例数

年 令	10~19	20~29	30~39	40~49	50~59	60~69	70以上	計
男	2	2	3	0	1	3	0	11
女	0	3	9	3	3	2	1	21

罹患側：左側18例に対し右側13例で、やや左側に多い。我々の症例は両側に囊腫を形成しており、他に両側囊腫形成の例をみない(第4表)

上下別：上腺は3例にすぎないが、下腺及び縦隔洞内は21例であつて、88%を占めている。

これは、副甲状腺囊腫の成因が Remnant 遺残組織であるという説の一つの根拠となつている。

2. 診断：術前の診断は困難である。発見の動機を症例についてみると、不明の6例を除き残りの27例について見れば次の如くである。触

第4表 肉眼的副甲状腺嚢腫の位置の分類表不明1例

位置	左	右	両側	計
上	2	1	0	3
下	10	10	1	21
不明	6	2	0	8
計	18	13	1	32

手可能な頸部腫瘍として発見されたものが最も多く、17例に達しており、甲状腺腫と考えられたものが3例、甲状腺機能亢進が2例、上部尿路結石症が3例、及び多発骨折が2例となっている。上記の上部尿路結石症が発見の動機となったものは、Arnaud et al. (1961) 及び Shields et al. (1961) の腎結石症各1例と、我々の尿管結石症1例とである。前2者は嚢腫の起源が副甲状腺実質であるとし難い組織像であるのに反して、我々の症例は明かに副甲状腺実質を起源として発生した組織像を呈している。

3. 予後：予後は一般に良好である。ただ稀には Greene et al. (1952) 及び新宮等(1956) の各1例の如く、嚢腫を剔除した後にテタニーを示したものもある。また術前に副甲状腺機能亢進を示したものは、その剔除により、凡ての場合に正常化している。

結 語

35才男子の副甲状腺機能亢進症を伴った再発性尿路結石症例に於て、手術により副甲状腺嚢腫が発見され、術後に副甲状腺機能は正常化した。

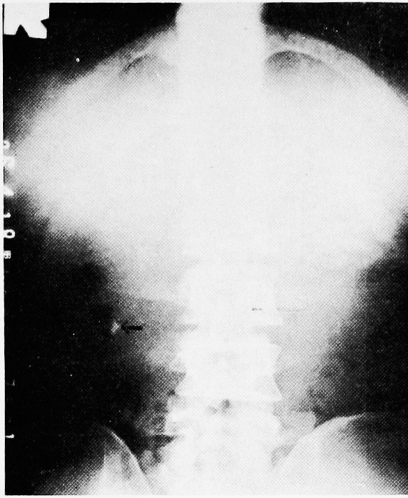恩師楠教授に御校閲を感謝します。

文 献

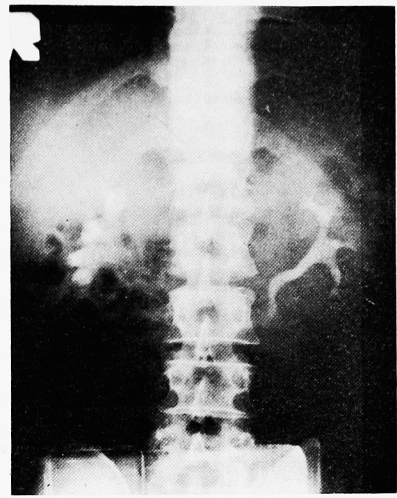
- 1) Anzilotti, G. : Quoted by Black and Watts.
- 2) Arnaud, C. D., Walkar, J. A. and Ewer, R. W. J. Clin. Endocrin. & Metab., 21 : 833, 1961.
- 3) Black, B. M. and Watts, C. F. Surgery,

25 . 941, 1949.

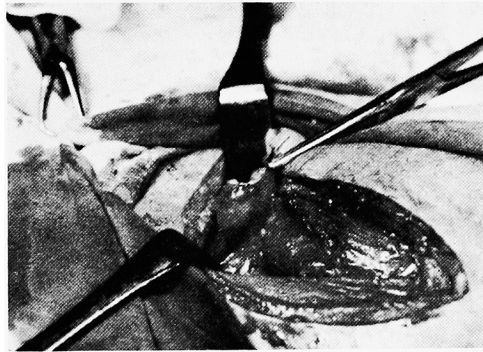
- 4) Castleman, B. and Mallory, T. B. : Am. J. Path., 11 : 1, 1935.
- 5) Crile, G. Jr. and Perryman, R. G. : Surgery, 34 : 151, 1953.
- 6) Fisher, E. R. and Gruhn, J. : Cancer, 10 : 57, 1957.
- 7) Gilmour, J. R. : J. Path. & Bact., 48 : 187, 1939.
- 8) Goris, D. : J. de chir. et ann. Soc. de chir., 13 : 294, 1905 (Quoted by Maxwell et al.)
- 9) Greene, E. I., Greene, J. M and Busch, R. C. : J. A. M. A., 150 : 853, 1952.
- 10) Keynes, W. M. and Truscott, B. M. : Brit. J. Surg., 44 : 23, 1956.
- 11) Maxwell, D. B., Horn, R. C. and Rhoads, J. E. : Arch. Surg., 64 : 208, 1952.
- 12) McGoon, D. C. and Cooley, D. A. : Surgery, 30 : 725, 1951.
- 13) McKnight, R. B. Quoted by Black and Watts.
- 14) Noble, J. F. and Borg, J. F. : Arch. Int. Med., 58 : 846, 1936.
- 15) Nordin, B. E. C. and Fraser, R. Clin. Sc., 13 : 477, 1954. (Cited by Chambers et al. J. Clin. Endocrin. & Metab., 16 : 1509 1956)
- 16) Nylander, P. E. Quoted by Black and Watts.
- 17) Perdue, G. D. and Mertin, J. D. Quoted by Arnaud et al.
- 18) deQuervain, F. Schweiz. med. Wschr., 55 : 1169, 1925.
- 19) Shields, T. W. and Staley, C. J. : Arch. Surg., 82 : 937, 1961.
- 20) 新宮彦助, 北岡宇一: 整形外科, 7 : 259, 1956
- 21) 園田孝夫: 日泌尿会誌, 52 : 824, 1961.
- 22) Thompson, R. L. and Harris, D. L. : Quoted by Black and Watts.
- 23) Welti, H. Quoted by Black and Watts : Maxwell et al.



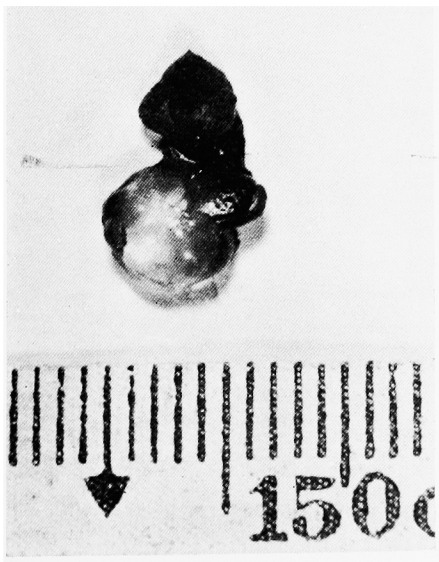
第1図 腎部単線レ線像：→印が結石陰影.




第2図 排泄性腎盂レ線像.



第3図 手術所見→印右副甲状腺囊腫.

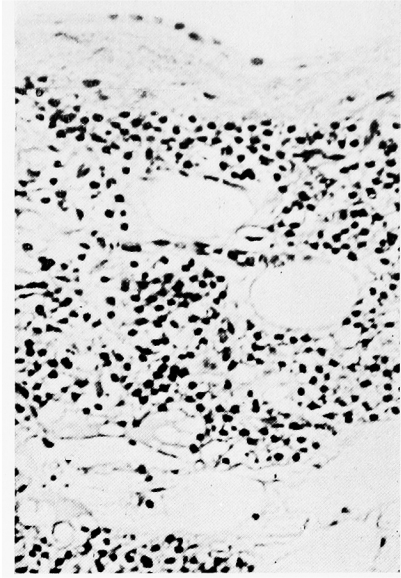


右囊腫



左囊腫

第4図 剔除標本.



第5図 組織像.