[泌尿紀要 8 巻 6 号
昭和37年 6 月]

皮膚転移を伴つた右原発性精嚢腺腫瘍が疑われる膀胱後腔腫瘍の剖検例

熊本大学医学部泌尿器科教室（主任　楢原教授）
大学院学生　内　倉　信　康

RETROVESICAL TUMOR (SUSPECTED PRIMARY CARCINOMA OF THE RIGHT SEMINAL VESICLE) WITH MULTIPLE METASTATIC CUTANEOUS TUMORS : REPORT OF A CASE

Nobuyasu UCHIKURA

From the Department of Urology, Kumamoto University School of Medicine
(Director : Prof. K. Narahara, M. D.)

A 50-year-old collieer was admitted to the orthopedic service of our hospital with the chief complaint of slowly increasing severe neuralgic pain of the right leg for about 7 months, in February, 1961. Never had there been urinary symptoms.

About 2 months later, he was admitted to our service because of marked hematuria and metastatic cutaneous tumors (adenocarcinoma). Urological examinations indicated right renal cancer, but the patient died of cachexy one month after admission.

The diagnosis at autopsy was retrovesical abenocarcinoma which appeared to have arised from the right seminal vesicle with metastatic tumors. Such case is extremely rare and never has been reported in Japan.

緒　　言

膀胱後腔腫瘍については古くは Young(1926)[1] 及び Polonick (1936)[2] の詳細な記載があり，本邦では平野(1936)[3]，高橋　市川 (1948)[4]，落合(1949)[5]．中山 (1950)[6]．小山　山下 (1960)[7] 等の細網肉腫乃至小円形細胞肉腫例の報告がある．これらの腫瘍は膀胱後腔の結合織或いは前立腺等に発生し，周囲組織へ浸潤する (Gutierrz) が，未だ皮膚へ転移巣を形成した例の報告は見当らない．私は皮膚腫瘍と血尿を主訴として来院，種々検索したが原発巣を確診し得ない内に死亡，剖検によつて膀胱後腔腫瘍（腺癌）にして，原発巣として右精嚢腺が推察された症例に遭遇したので茲に報告する．

症　　例

患者：50才，男子，坑内夫．

初診：昭和36年 3 月25日．

主訴：血尿，排尿及び排便障碍，腰痛，下肢の神経痛．

既往歴：20才時淋疾羅患，36才時炭車の下敷になつたことがあるが外傷はなかつた．

現病歴：昭和35年 9 月頃（約 7 カ月前）から右大腿外側部に神経痛様疼痛を感じ漸次下腿，腰部に波及，針で刺す様な激痛発作を来たすに到る．11月頃には左下肢にも疼痛ありて歩行障碍を認めるに到り，次第に痩せ，疼痛は増強するため昭和36年 2 月 4 日本院整形外科に入院．種々検査の結果骨系統，髄液等に異常なく血清酸フォスファターゼ値 1.75u.，アルカリ　フォスファターゼ値 6.4u. (Bodansky)，血尿，排尿障碍を認めるに到り 3 月25日泌尿器科へ転送された．

入院時所見：体格，栄養共に不良，甚しく痩せ顔貌亜黄疸色，憔悴苦悶状を呈す．両下肢は膝関節 150°乃至160°に屈曲，これを伸展せんとするに激痛を訴える．左胸部皮膚に 7 個，右上肢，左下肢皮膚に各々 1 個の 1 乃至 2.5cm 直径の結節状隆起性腫瘤を認める

（図1）　Virchow リンパ節腫大認めない．両側下肺野に転性ラ音聴取，呼吸音鋭利，心音及び心境界正常．腹部は平坦且つ軟，肝，脾，腎乃至腫瘤等は触れない．直腸診で前立腺，精嚢腺に異常なく，外陰部，睾丸，副睾丸正常．

検査成績：血液；赤血球 488.8×10⁴，血色素量98%（ザーリー），白血球12,950，白血球百分率，好中球桿状核31.5%，同分葉核46.5%，好酸球 3.0%，リンパ球 15.5%，単球3.5%，血圧 115/95mmHg，赤沈中等価 35.5mm，梅毒血清反応すべて陰性，血清 NPN 50 mg/dl，血清蛋白像 T.P. 6.8g/dl，Al 47.37%，α-G 13.68%，β-G 13.16%，γ-G 25.79%，A/G 0.99．肝機能；Meulengracht（60），高田反応（3）Weltmann（9），Kiinbel（16），ウロビリノーゲン（卅）　腎機能検査は全身状態重篤のため行い得なかつた．尿所見；暗赤色溷濁，反応酸性，蛋白（＋），糖（－），沈渣，赤血球（卅），白血球（卄），上皮細胞（＋），雑菌（＋）

膀胱鏡所見：膀胱容量 160cc，膀胱粘膜及び左尿管口には異常はなかつたが，右尿管口は発赤腫張し，凝血塊にて栓塞され軽度の膨隆を呈した．青排泄試験右10分まで排泄なく，左は初発4分30秒，濃染 4分45秒．レ線所見；右下肺野に2個の拇指頭大転移像らしき結節状陰影と右大腿骨頭の骨萎縮像がみられたが脊椎，骨盤に異常陰影を認められなかつた．静脈腎盂像左側正常，右側30分迄不現．胸壁皮膚腫瘤は組織検査で腺癌像を呈した．

敍上所見から皮膚転移を伴う右腎悪性腫瘍と診断，対症療法を行うも入院以来 39°C に及ぶ弛張熱持続漸次悪液質増強し，症状初発後8カ月余，入院後1カ月目の4日24日死亡した．

剖　検　所　見

輻幹，四肢皮膚に1乃至 2.5cm 直径の結節状腫瘤9個を認む．胸腔；左葉は葉間癒着強く用手剝離困難，全面に線維模様物質附着，右葉は線維膜様物質でおおわれ葉間助膜癒着著明，下葉に大豆大乃至指頭大腫瘍数個認む．横隔膜面に大豆大の腫瘤数個．腹腔腸管の走行正常，貯溜液を認めない．腸間膜及び大網の脂肪織発育悪く貧血状で大豆大乃至指頭大の転移性腫瘍を認め，S状結腸間膜の右総腸骨動脈の附近に 2×4cm の腫瘍が漿膜面まで浸潤増殖し，該部の尿管はこの腫瘍内に埋没さる．肝臓は腫大せず，表面乃至割面は黄疸色，米粒大乃至指頭大腫瘤散在，中心部壊死化せるものあり　腎は左側には特記する所見はないが，右側は稍々小さく（100g），被膜剝離困難なり．割面は黄色調をおび，皮髄の境界不明瞭，腎盂，腎杯は中等度に拡張し少量の血性液を含み，一部に出血巣と結合織性肥厚著明．左側尿管腔には著変認めぬが右側第2狭窄部位尿管壁は結腸間膜腫瘍浸潤のため肥厚す．骨盤腔右側骨盤壁に淡黄褐色調，硬固，超鶏卵大の充実性腫瘍があり，前立腺，膀胱及び左精嚢腺とは関係がなく，肉眼的に右精嚢腺部腫瘍と連続し，腫瘍性浸潤を触知され，右精嚢腺が腫瘍化し，発育増殖し，敍上腫瘍を形成せるものと推断された．又腰部，その附近のリンパ節には拇指頭大以下の腫大が認められた（図2，3参照）

組織学的所見：右精嚢腺部腫瘍細胞は円柱上皮細胞に類似し腺様構造を形成する傾向が強いが類円形，紡錘状，長楕円形を呈するものも多く，大小不同性に富み核も亦大きさ，形態共に不整，クロマチン量に多寡が見られる．これ等異形成に富む細胞が不整に配列して大小種々多数の腺様を呈する癌巣を形成，所々に壊死部，出血巣がみられる．これ等腫瘍組織と狭い結合織をへだてて正常の左側精嚢腺組織へ移行する．この正常精嚢腺組織中には敍上の癌細胞の浸潤はみられない（図3，4参照）　前立腺，左精嚢腺の組織像に癌性浸潤等の所見なく，又S状結腸間膜の鳩卵大転移性腺癌は漿膜面への浸潤増殖は認められたが粘膜には著変は見られなかつた．皮膚腫瘍は皮下組織中に円柱上皮性腺癌の癌巣形成が散見され，中心には壊死に陥入れる部分もみられた（図5参照）　肝は一部腫瘍の転移巣を認めその周囲の肝細胞は萎縮傾向を示し，肝細胞は全般的に胆汁色素を摂取し多くの Kupffer 細胞も腫大，胆汁色素を貪喰する．肝細胞索は乱れ，小葉中心帯は特にその配列が乱れ変性変化強くグリソン氏鞘及び葉間結合織に軽度の小円形細胞浸潤が見られた．脾はヘモシデリン沈着著しく濾胞はやや萎縮，全般的には円形細胞増殖を呈した．右腎は細動脈肥厚，内腔の狭窄，閉塞が認められ糸毬体の硝子化が一部に存し，尿細管は強く変性変化し，一部に壊死巣を認めた．右肺は肋膜の炎症性浸潤著明で下葉肋膜直下の腫瘍は円柱上皮性腺癌であり，又小葉性肺炎像を認めた．膵には一部に腺癌の転移巣を認めた．而して亦全消化器系統を精査するも腫瘍性変化は認められなかつた．

病理解剖学的診断：1）膀胱後腔腫瘍（右精嚢腺々癌），2）腺癌転移巣形成（皮膚，肝，膵，右肺肋膜面，横隔膜，腸間膜，大網，後腹膜，腰及び気管分岐部リンパ節），3）肺炎（右中　下葉，左下葉），肋膜炎，4）限局性出血性壊疽性腸炎（直腸の一部）

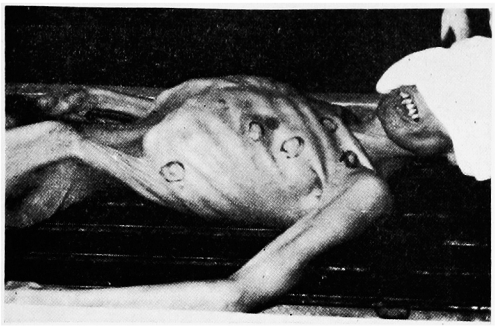

図1　転移皮膚腫瘍

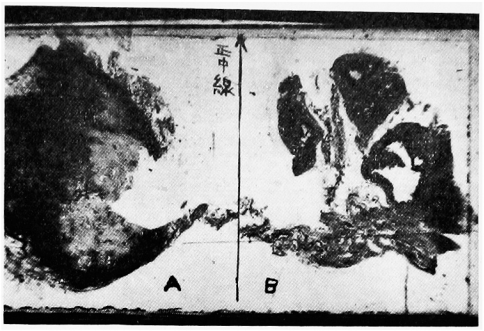

図3　腫瘍(A)左精嚢腺部(B)の組織切片

図2

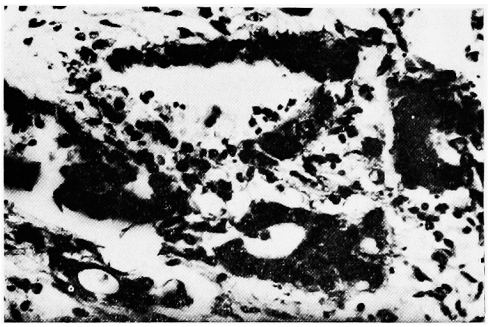

図4　腫瘍（A）の拡大像

図5　皮膚腫瘍強拡大像

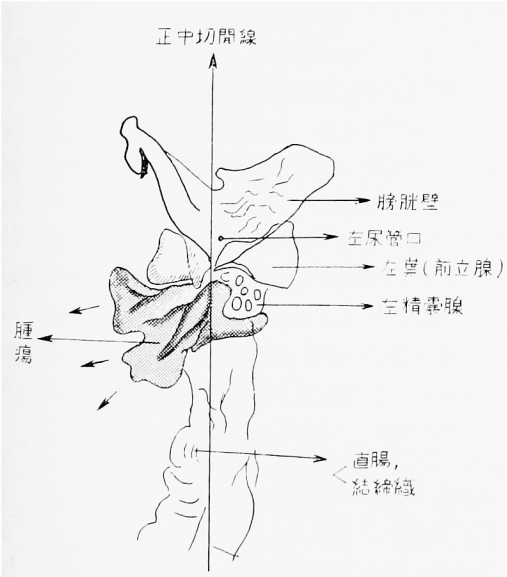

図2　模　図

考　　按

内臓に原発した悪性腫瘍の皮膚転移は折々みられるが，北村　森岡[8]の本邦蒐集例49例に於いても，西村等[9]の自験例を含む本邦蒐集例91例でも原発巣は胃癌が最も多く，次いで子宮，肺の悪性腫瘍或いは乳癌の順をなし，その他少数ではあるが皮膚，肝，脾，卵巣，副腎，腎，膀胱，陰茎，陰嚢，後腹膜腔等の各悪性腫瘍があげられる（表1参照）

表1　皮膚転移腫瘍の原発臓器

原発癌	西　村・他（91例）	北村・森岡（49例）
胃　癌	24例（26.4%）	11例（31.4%）
子　宮	25　（27.4）	3　（8.6）
肺	8　（8.8）	2　（4.1）
乳　癌	7　（7.7）	5　（14.3）
皮膚癌		4　（11.4）
肝	2　（2.2）	3　（8.6）

しかして膀胱癌皮膚転移例について McDonald[10] は文献上12例及び46年間の自験膀胱癌1144例中僅かに2例を認めているが，膀胱後腔腫瘍の皮膚転移例は寡聞未だこれを見出し得なかつた．

転移性皮膚腫瘍は単発，散在性或いは集簇性に全身皮膚至る処に生ずるが，軀幹に充実性，半球状，結節性腫瘤として発する場合が多く，数も数百に達することもあるとされ，直径1乃至2cm のものが多い．しかし稀には鶏卵大以上のものもある．

腫瘍部皮膚は余の症例の如く変化のないものもあるが所謂リンパ栓塞を形成 Lymphbahninfarkt (Willis, Bryant)，胆毒様硬結性潮紅（宮林[11]，速見[12]），或いは Recklinghausen 氏病[13]．Hodgkin氏病[14]．Erythematodes[15]，血管リンパ管腫様病変[16]，Darier氏病様病変[17]，Carcinoma erysipelatodes (Küttner) 及び鎧状癌 (Panzerkrebs) 状[18] を呈するもの，転移巣形成に先行して紅色苔癬様皮疹，色素沈着を伴う皮膚瘙痒症様皮疹，中毒性水泡性発疹，黒色棘細胞増殖様病変 (Rothmann[19]) を呈したものも報告されている．又皮膚転移巣は原発巣の周辺乃至近接部に生ずる場合（浅井[20]，赤木[21]），血行性に遠隔部に発する場合[22][23][24][11]．全身に散発する場合がある．

原発病巣の臨牀症状初発から転移皮膚腫瘍発現までの期間は西村[9]は24例中19例（79.1%）が1年以内，1例（4.1%）が2年以内であつたという　本症例では原発病巣の神経系及び周囲組織への浸潤増殖に因ると思われる右下肢の高度の神経痛様疼痛を訴えてより5ヵ月目に血尿と排尿障碍を来たし，悪液質を呈し，6ヵ月目に右側胸壁皮膚に小指頭大転移性腫瘍2個が発見され，その後約2ヵ月余を経て死亡している．西村は皮膚転移巣が認められてより死亡迄の期間は6ヵ月以内72%，1年以内85%，しかも2ヵ月以内及び6ヵ月以内が各々20.1%で最多を占めている様に皮膚転移巣が現われる時期は原発臓器腫瘍の如何をとわず一般に末期と考えて差支えない

原発性精嚢腺癌は甚だ稀な疾患とされ，大村・古堀[25]によると Berger (1871) の報告を嚆矢とし，現在まで28例を数えるが，記載或いは検索不充分なものもあつて確信される症例は半数に充たないとし，Lazarus[26]は26例中8例のみが信頼されるとし，本邦では伊藤 (1953)[27] の1例をみるに過ぎない．

余の症例では左精嚢腺，前立腺，膀胱壁には著明な変化は認めなかつたが，腫瘍は右方骨盤結締織中へ増殖し，ここを走る血管，神経，尿管等を圧迫浸潤し，更に右方腸骨分界線部及び腸骨窩部の骨盤筋膜まで増殖し，大きさ約4×8×4cm を呈した（図2）　余は既述の病理解剖及び組織学的所見から原発臓器を右精嚢腺と推断した．

症状　初期症状は腫瘍の骨盤結締織中への浸潤増殖による会陰部，外性器，腰脊部及び下肢の重圧不快感，不定の神経痛様疼痛で，病期の進行と共に疼痛は増強し，尿路症状（頻尿，排尿困難特に血尿）を来たすに至るとされる．更に腫瘍の増殖につれて体重減少，直腸圧迫症状或いは増殖方向によつては伊藤の例及び余の例の如く尿管の通過障碍を来たし水腎症乃至腎機能

不全症を惹起する．余の例では頑固な腰痛，下肢の神経痛を症状として末期に至つて初めて血尿，排尿障碍を訴えた．

転移　最も典型的な症例と云われるLyons[28]例は肺，肋膜に，本例では既述の如く広範囲にわたつた．その他脳，脊椎，腎への転移の記載[25]も見られる．

診断　本症は伊藤[27]が裏町の火事に譬えた様に症状発現が遅く，しかも症状が非特異的で漠然としているため早期診断は極めて困難とされる．直腸内診により前立腺上方，精嚢腺部に一致して前立腺と区別出来る硬い結節状腫瘤を触れる筈であるが，余の症例の如く増殖浸潤の方向が主として膀胱底部及び右側方であると指頭がとどかないため，触診が判然しないこともある．又前立腺部へ浸潤すると前立腺腫瘍との鑑別は至難となる．直腸鏡を用いれば直腸腫瘍と直腸外腫瘍との鑑別は出来る場合もあろうが，精嚢腺腫瘍が直腸壁及び直腸内へ浸潤して来た場合には原発巣の鑑別は益々困難となる．膀胱鏡を用いれば精嚢腺腫瘍の浸潤，増殖の程度，方向に相当して膀胱三角部，底部の挙上，尿管口の変位，粘膜の水泡性浮腫等がみられ，又膀胱壁への浸潤が強くなると浸潤像をも見ることが出来る[27][29]．又経直腸的生検法は有力な資料を提供する（McCrea）．膀胱レ線像では膀胱底部の挙上，浸潤等の変化により精嚢腺腫瘤の存在が推断されることもある．

要するに精嚢腺腫瘍と慢性精嚢腺炎，前立腺癌，S字状結腸癌，直腸癌，精嚢腺由来以外の膀胱後腔腫瘍との鑑別は望ましいことではあるが，きわめて至難なことが多いと考えられる．

治療　悪性腫瘍治療の原則どおり早期根治手術が最善の方法であることは云うまでもないが，殆んどが根治手術不能例で，放射線療法[30]．排尿障碍の甚しきものに対しては尿路変更手術[27]を施す程度である．

結　　語

50才，男子，右下肢の激甚な神経痛様疼痛をもつて発病，約5ヵ月後より血尿，皮膚転移腫瘍（腺癌）を来たし，原発巣判明しないまま悪液質を呈し，発病後7ヵ月余にして死亡，剖検により右精嚢腺に原発したと推断される腺癌が膀胱後腔腫瘍へ発展し，皮膚及び諸臓器へ転移巣を形成した症例について報告し，若干の考察を行つた．

（終りに剖検，記録の発表を許し，且つ御教示をいただいた本学病理学教室武内教授，平田助手に深謝し，併せて楢原教授の御指導，御校閲と荒尾助教授の御助言に深甚の謝意を表します　）

文　　献

1）Young, H. H. · Young's Practice of Urology, Vol. 1.
2）Polonick, H. C.　J. Urol., **35**　353, 1936.
3）平野：日泌尿会誌，**25**：331，1936.
4）高橋　市川：日泌尿会誌，**39**：14，1948.
5）落合・他：日泌尿会誌，**40**：111，1946.
6）中山：日泌尿会誌，**41**：193，1950.
7）小山・山下：日泌尿会誌，**51**：No. 2, 1960.
8）北村・森岡：皮膚科全書，7，No. 1, 279.
9）西村・他：日皮会誌，**67**：319，1957.
10）McDonald et al. : Arch. Dermat. u. Syph., **61** . 296, 1950.
11）宮林：臨牀皮泌，**11**：1101，1957.
12）速見：皮性誌，**62**：98，1952.
13）桑原：皮と泌，**8**：79，1940.
14）川村・他．日皮会誌，**65**：382，1955.
15）Arndt :Zbl. Haut. u. Geschl., **10**：10 ,1924.
16）Nix, W. : Dermat. Wschr., **97**：1551, 1933.
17）西村・出来：臨牀皮泌，**2**：239，1948.
18）荒木：鳥潟外科，P.223（南江堂）
19）Rothmann, &. : Arch. Dermat. u Syph., **149** : 99, 1925.
20）浅井：臨牀皮泌，**9**：10，1955.
21）赤木：日泌尿会誌，**45**：1～2.
22）福田・他：臨牀皮泌，**2**：239，1948.
23）古沢：皮性誌，**64**：460，1954.
24）北村・他：皮性誌，**61**：325，1951.
25）大村　古堀：日本泌尿器科全書，Ⅶ，259—262，1961.
26）Lazarus, J. A. : J. Urol., **55** : 190～205, 1946.
27）伊藤：臨牀皮泌，**7**：220—224，1953.
28）Lyons, o. : J. Urol., **13** : 477～483, 1925.
29）久留：外科全書，23巻，P.293—460.
30）林・竹内：泌尿紀要，**7**：848，1961.