

## 矮小腎を伴う尿管膈前庭開口例

国立金沢病院皮膚泌尿器科 (主任 並木重吉医長)

並 木 重 吉  
高 橋 洋A CASE OF ECTOPIC URETER WITH HYPOPLASIA  
OF THE KIDNEY

Shigeyoshi NAMIKI and Hiroshi TAKAHASHI

From the Department of Urology, Kanazawa National Hospital

(Chief S. Namiki, M. D.)

According to Muramatsu's report in 1960, there have been 104 cases of ectopic ureteral orifice in Japanese literatures. We could collect nine additional cases reported thereafter recently, and here presented is our own case associated with hypoplastic kidney.

Case report : A 19-year-old female was admitted to hospital with continuous urinary incontinence. Cystoscopy revealed no left ureteral orifice, intravenous urogram failed to demonstrate the left kidney. Pneumo-retroperitoneum revealed hypoplastic obscure nephrogram. Diagnosis was established by catheterization passing through ectopic ureteral orifice opening to left vaginal wall where intravenous Indigocarmine was excreted. Nephrectomy has resulted in complete relief of urinary incontinence.

## 緒 言

Schrader (1674) が剖検に依り、尿管膀胱外開口の第1例を報告して以来、Thom (1928) は文献より集めた191例について検討をおこない、6型に分類している。Ellerker は494例について統計的考按を発表している。本邦においても多くの報告があり、文献的には113例に達しているが、我々も最近發育不全腎を伴った1例を経験したので報告し、若干の文献的考察を試みる。

## 症 例

患者：19才，女子，工員。

初診：昭和36年11月8日。

家族歴に畸形なく、既往歴に著患はない。

現病歴：生後より昼夜の別なく、極く少量の尿失禁が続いているが、正常排尿もあり、排尿回数は昼7～8回、夜はない。

現症：胸部は打聴診上正常であり、肝脾は触れない。右腎は下極を触れ、移動性を認める。左腎は触れ

ない。尿管走行部、膀胱部に著変はない。外陰部より大腿上部にかけて軽度の発赤湿潤があり、膈口より1～2分に1回極く少量の尿様液体が律動的に排泄されるのが認められるが、尿管開口部は明らかでない。

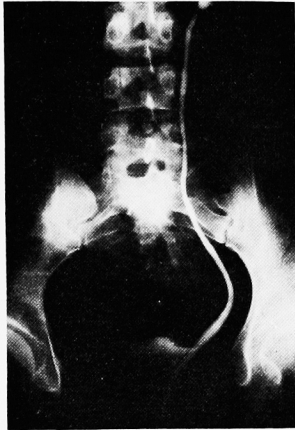
尿所見：混濁なく、蛋白、ウロビリノーゲン及び糖は共に陰性、沈渣も著変を認めない。血液像：赤血球数527万、白血球数5200、血色素量91% (ザーラー)、血液像に異常はない。

膀胱鏡所見：容量 200 cc、左尿管口が不明の他は異常がない。インヂゴカルミン排泄試験では右側は3分10秒で初染し、4分2秒で濃染となつたが、左側は8分迄に排泄がなく、又膈口よりのインヂゴ排泄もなかつた。

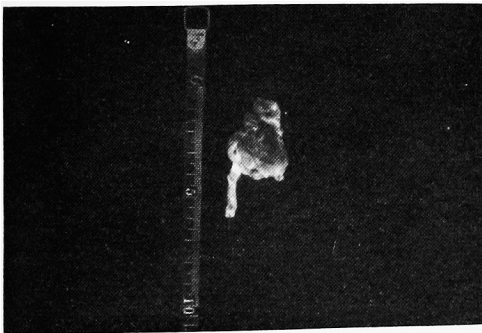
レ線検査所見：静脈注射腎盂撮影で、右は腎盂及び尿管像は正常であるが、左は25分でも造影不能である。後腹膜腔気体送法で右腎は正常であるが、左腎は正常位置に小さな薄い陰影として見られる。逆行性腎盂撮影として、インヂゴカルミン注射15分時に腔内に挿入された綿タンポンの膈口より5cm 左側壁に相当した部分に少量の排泄が見られたので、その附近の腔皺襞2カ所に尿管カテーテルを挿入し、造影剤をカ

テーテルを通じて注入した。1本は2cmで止まり、1本は20cm迄挿入可能で、正常位置に指頭大の左腎盂が造影され、尿管像も腔より全長にわたり正常の太さに認められた(第1図)

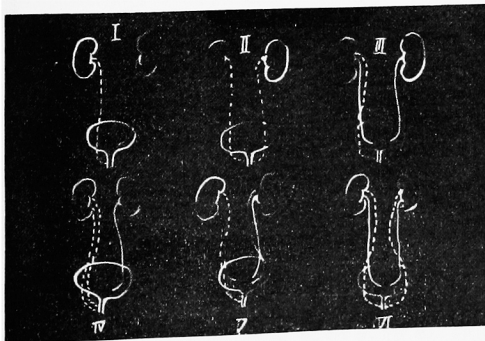
手術所見：腰椎麻酔の下に、腰部斜切開で左後腹膜腔に達した。正常大の尿管を認め、これを上方にたどると雀卵大の矮小腎を認め摘除した。左腎は第12肋骨椎体に密着し、腎基部は短かく、上極に癒着があつた



第1図。陰前庭開口部よりの逆行性腎盂造影



第2図。摘出腎



第3図。Thomによる分類

が、異常血管は認められなかつた。

摘出標本：重量10g、大きさ3.5×2.5×1cm、表面に2個の嚢胞がある。剖面では腎盂は腎下極を中心としており、腎実質上極に1個の嚢胞が見られる(第2図)

組織所見：糸球体は全般にわたり萎縮し、間質は結節状に結合織増生が認められる。

術後経過：良好であり、尿失禁もなくなり、術後2週間で退院した。

考 按

Lowsley は尿管異常開口は左程稀でないといふ、450例の報告が見られると述べているが、Ellerker (1958) は494例について統計的考按を発表している。又本邦においても、村松 (1960) は104例の統計的観察を行つているが、我々は更に症例9例を集めることが出来、最近報告がましている。又 Rush & Marrow は27ヵ月間に11例を経験したとの報告の如く、持続性尿失禁ということに対し、一般医が注意を向けること、及びレントゲン診断の進歩に依り、今後更に本症の頻度が高くなると考えられる。

尿管異常開口において、今日一般に用いられているのは Thom (1928) の分類である(第3図)

- I 単一尿管の異常開口。
- II 各側の単一尿管のおのおのの異常開口。
- III 一側性完全重複腎の過剰尿管の異常開口。
- IV 一側性完全重複腎の両方の異常開口。
- V 両側性重複腎の一つの異常開口。
- VI 両側性重複腎の両側性異常開口。

であるが、Kilbane は過剰腎よりの尿管異常開口を分離独立させており、岩下は偏側腎欠損症における対側腎よりの尿管異常開口と、三重尿管の一過剰尿管のみの異常開口をおのおの1型として分離している。その他本症には畸形を伴うことが多く以上のどの型にも属さない報告も見られる。自験例では Thom の1型であるが、本邦でもI型が75例と最も多く、次いでIII型の30例、V型の2例、VI型の1例となつているが、欧米ではIII型が最も多く、Abeshouse, Thom はそれぞれ76例と96例であるとし、次いでI型が53例と58例であり、V型が24例と21

例であると述べている。

発生学的見地から当然、本症における他の泌尿生殖器畸形との合併が考えられ、自験例に見られる腎發育不全との合併が最も多く、齊藤は44例の發育不全腎中他の異常を認めているものは3例にすぎず、他はすべて同側尿管の異常があつたと報告している。本邦では本症の54%に腎發育不全を合併しているが、その大部分は単一尿管型に合併した59例であり、重複尿管型との合併は2例に過ぎない。以上から腎發育不全と合併する本症の95%以上は単一尿管型であり、又本症の単一尿管型はその62%に腎發育不全を合併すると云えるが、一方 Thom & Gloor は本症 258例中腎發育不全との合併は 15%に過ぎず、又単一尿管型のみについて見ても、その合併は24%であるとしている。發育不全腎については、後腎から正常腎への發育が障害されることによりおこり、本質的には正常構造を有し形が小さいだけだと云う Herbut の説があるが、実際には二次的な障害より発生したものと区別が困難である。又 Wilson, Roth 等はビタミンA欠乏の rat の多くに尿管口位置異常が見られ、又 Peterylglutamic acid 欠乏の rat から生まれた多くのものに、尿管閉鎖中欠損及び腎發育不全が認められたとの興味ある報告があり、本症と發育不全腎との因果関係については定説をみない。

性別としては、男子にあつてはウオルフ氏管及び泌尿生殖洞に由来する前立腺部尿道及び精囊腺、射精管等に尿管異常開口部が存在し、これ等は外尿道括約筋より内部にある為に尿失禁を起さないが、女子にあつてはウオルフ氏管遺残はガルトナー氏管として腔壁中に残り、又泌尿生殖洞は腔前庭を形成するので尿管異常開口部は腔部、腔前庭及び尿道等が主であり、尿失禁がみられる。以上の差違から男は4例、女は109例と女子に圧倒的に多いが、Gloor の統計では男子75例、女360例としている。本邦に比し外国の報告で男子の多いのは剖検例が多いからである。

症状及び診断としては、上述の如く女子にあつては、正常排尿以外に出生以来継続している

持続性尿失禁を有するのであるが、起きて仕事をしている時のみ、又夜間のみ、又怒責によつてのみ尿失禁が起る報告例もあり、Bundon の述べる如く、遺尿症において膀胱鏡上、尿管口の不明の場合、又は1側の腎盂像の造影不良の場合、まず本症を疑うべきであると考えられる。

尿管の異常開口部が幅広く、尿管カテーテルの挿入の容易な場合もあるが、又点状で尿管を来し、之に感染が加つて、発熱、下腹部疼痛の症状がみられる場合もある。特に腔前庭にあつては皺襞が多く開口部発見が困難であるが、自験例ではタンポンのインデコカルミン排泄部位附近の腔皺襞2カ所に尿管カテーテルを挿入し、その内の1本のカテーテルに依り腎盂撮影に成功している。又 Perry, Katzen は患者を Trendelenburg 位におき腔内に40% Hippuran 20 cc を注入する Vaginogram について述べているが、幼若な女子の腔内開口部の発見は特に困難であり、試みられるべき方法であると考えられる。

## 結 語

19才女子の左尿管腔前庭開口症例を報告した。本症は Thom の分類の1型に属し、患腎は發育不全を示した。本邦においては113例の報告がみられ、その内61例(54%)は腎發育不全との合併である。

稿を終えるに当り恩師黒田教授の御校閲を深謝します。

## 文 献

- 1) Abeshouse, B. S. : Urol. & Cutan. Rev., 54 7, 1950.
- 2) Bundon J. Urol., 84 : 463, 1959.
- 3) Ellerker, A. G. : Brit. J. Surg., 95 : 142, 1958.
- 4) Herbut, P. A. : Urological Pathology, Lea & Febiger, Philadelphia, 1952.
- 5) 岩下：日泌尿会誌, 38 : 321, 1947.
- 6) Katzen, P. J. Urol., 72 : 808, 1954.
- 7) 村松：日泌尿会誌, 51 : 664, 1960.
- 8) 齊藤：日泌尿会誌, 47 : 258, 1956.
- 9) Thom, B. Z. : Z. Urol., 22 : 417, 1928.
- 10) Wilson, J. G. : Am. J. Anat., 92 189, 1953.