

## 男性半陰陽を伴える停留辜丸腫瘍

千葉大学医学部泌尿器科教室（主任：百瀬教授）

百 瀬 剛 一  
片 山 喬  
並 木 徳 重 郎MALIGNANT TUMOR OF ECTOPIC TESTIS WITH  
MALE HERMAPHRODITISM ; CASE REPORT  
AND REVIEW OF THE LITERATURES

Gôichi MOMOSE, Takashi KATAYAMA and Tokujyûrô NAMIKI

*From the Department of Urology, Faculty of Medicine, Chiba University  
(Director : Prof. G. Momose)*

We report a case of malignant tumor of left abdominal testis with male hermaphroditism. Ninety cases of tumors occurring in the ectopic testes have been found in the literature in our country.

From the data recorded in the literature, it is considered that neoplastic growth is found far more commonly in the ectopic than in the scrotal testis and the ectopic position of testis is not necessarily the cause of the neoplastic growth.

We may conclude that the neoplastic growth of testis is due to the congenital maldevelopment of the testis itself.

## 〔1〕 緒 言

停留辜丸が正常辜丸に比し腫瘍化し易いか否かという問題は、単にかかる症例の治療の点のみならず、停留辜丸の治療や腫瘍発生因子等の諸問題とも関連し、古くより多くの議論があるが、現在なおその結論は得られない。

我々はたまたま半陰陽を伴った停留辜丸腫瘍の1例を経験したので、ここにその症例を紹介し、これを機会に本邦停留辜丸腫瘍症例を検討し、本症に対する些かの考察を加えた。

## 〔2〕 症 例

患者：23才。男子。

主訴：腹部腫瘍。

既往歴：2年前 Scrophuloderma と云はれ治療を受けた。

家族歴：異常なし。

現病歴：生来両側辜丸は陰囊内に触知しなかつた。時々右鼠径部に腫瘍が現はれたが、すぐ還納出来るので放置しておいた。

数年前より下腹部に腫瘍を触れるのに気付いたが、1年程前より時々該部に鈍痛を覚える様になった。又その頃より疲労時に腰痛が現はれ、左上腿に静脈怒張をみた。約3ヶ月前より腫瘍は急に増大し、最近激痛を覚えた。又2～3日前より頻尿、排尿痛、残尿感を認めたが、便通は正常、咳嗽、喀痰等はない。

現症：体格中等度、栄養良好、顔貌やや蒼白で、瘦身である。腹部を触診するに下腹部中央やや右寄りに小児頭大の腫瘍を触知し、その上端は臍下4横指、下端は恥骨上縁に達する。表面はやや凹凸あるも、弾力性軟で、皮膚との癒着はないが、移動性は認められず圧痛がある。右腎は肋骨下3横指、左腎は肋骨下2横指に触知した。視診上陰茎、恥毛等外陰部は正常であ

るが、陰囊内に両側共辜丸を触知し得ず、又鼠径部にも正常の辜丸を触知し得なかつた。前立腺は触診上略々正常であつた。

諸検査成績：

脈搏、体温：正常

血液像：赤血球数446万，白血球数3600，Hb 75%，白血球分類正常。

尿所見：蛋白（-），沈渣に上皮細胞のみを証す

血液化学：正常。

肝機能：正常。

胸部レ線像：正常。

膀胱鏡所見：膀胱後壁の突出著明であるが、粘膜は略々正常。両側尿管口正常。内尿道口はやや拡張するも精阜はみられない。青排泄両側共正常。

逆行性腎盂撮影（図1）：腎、尿管の形態・位置正常。

尿道レ線撮影：略々正常。

尿道鏡所見：前部尿道全く正常。精阜はやや肥大せるも炎症は認められない。

尿中 17 KS：3.6 mg/day。

尿中 Gonadotropin：<4 M.U.U。

Friedmann 反応：陰性。

Sex chromatin male type。

以上の結果より停留辜丸腫瘍を疑い開腹手術を施行した。

手術所見：下腹部正中切開にて腹腔内に入るに、左側に偏して手拳大、卵形の腫瘍がある。又膀胱下部には子宮を思はせるものがあり、これから卵管様の索が両側に伸び、左側は上述の腫瘍に附着していたが、この索は時計方向に約 520° 回転し恰も軸捻転を思わせた。右側の索はその先端で拇指頭大の辜丸及び副辜丸を思わせるものに連繫していた。

よつて子宮を思わせるものを周囲より剥離、その基部に於て切断、上記腫瘍並に辜丸を思わせるものと共に剔出した。その断端に3つの管腔がみられたが、その中央のものにゾンデを挿入すると尿道に通じた。

剔出標本（図2，3）：腫瘍は大きさ 12.5×7.0×8.0 cm，重量375gで、剖面をみるに、被囊は厚く約 1.0 mm で黄色、所々に出血巣を混じていた。この腫瘍に接して略々正常の副辜丸が附着するを認めた。先に辜丸及び子宮を推測したものは何れも未発育のそれで、前者は大きさ 4.0×2.0×2.5 cm，重量17gで、正常の副辜丸頭部と附着し、尾部とは分離していた。未発育子宮は上辺 7 cm，下辺 1.5 cm，高さ 9 cm の逆梯形型をなし、基部横断面をみるに3ヶの並列する管腔が認められた。中央管腔は上部が次第に拡大して

子宮腔を形成し、他の2つの上部は子宮よりわかれて各1ヶの精管類似の管状物となり、副辜丸に移行していた（図4）

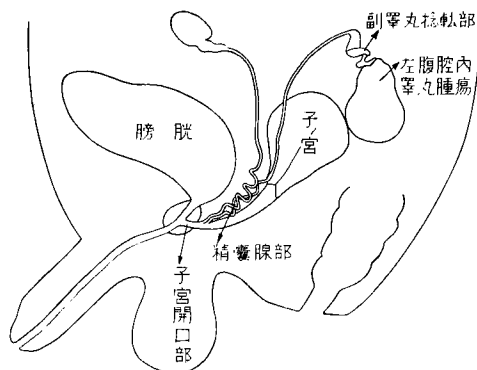


図4 症例の概略図

組織学的所見：腫瘍は比較的大型、円形の核を有する細胞質に乏しい特異な seminoma 細胞から成り、Dixon & Moore の pure seminoma に属するものであつた（図5）

未発育子宮の断端組織像（図6）をみるに、中央管腔部は一部腔を思はす重層扁平上皮を認めるが、他は発育不全の子宮粘膜を思わす像を示し、又その両側管腔は精囊を思わせる腺様構造物であつた。

右側剔除辜丸は極めて未発育で特に精細管は管腔も小さく、造精細胞は全くみられない。間質は多いが間質細胞の数は少い（図7）

経過：患者はその後順調な経過を示し、術後3年を経た今日でも悪性腫瘍の再発を認めず、男性ホルモン補給療法のみを行いつつ観察中である。

### 〔3〕 考 按

停留辜丸の悪性化は1851年 Le Comte の報告以来多数の症例が発表され、現在では決して稀なものではないが、辜丸腫瘍の発生病理、停留辜丸の治療等との関連から現在でもなお興味ある問題の一つである。

本邦では石山 太田黒が文献上より停留辜丸腫瘍67例を集め、その統計的観察を行なつた。我々はその後の本邦文献より停留辜丸腫瘍23例を集め得たので、その概要を一括表示する（第1表）かくて本邦症例は90例に達する。

これら症例につき若干の統計的観察を行なつてみると次の通りである。

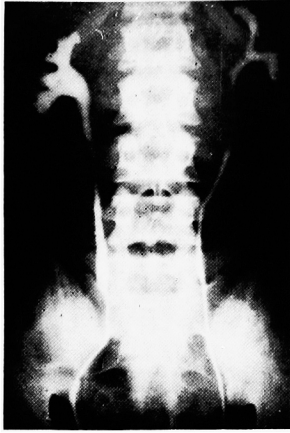

図1. 逆行性腎盂像

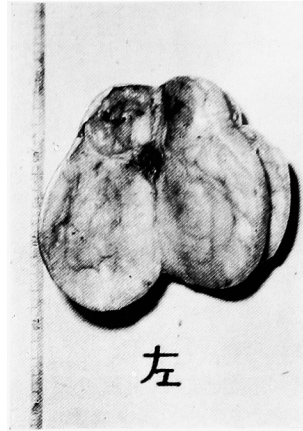


図2. 左側腫瘍の剖面

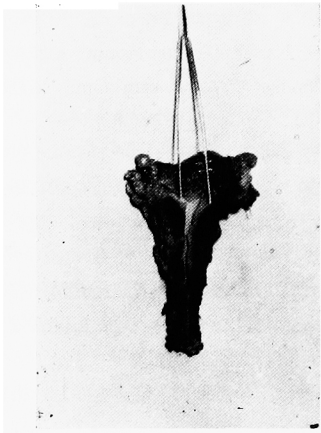


図3. 子宮（中央に割を入れた）

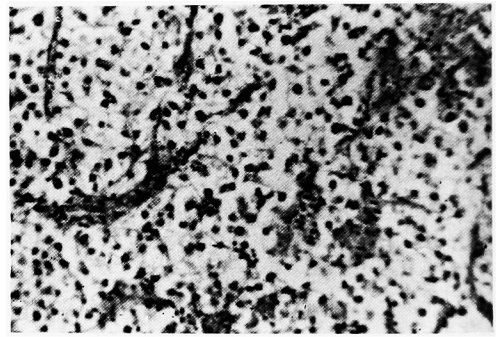


図5. 腫瘍の組織像 (seminoma)

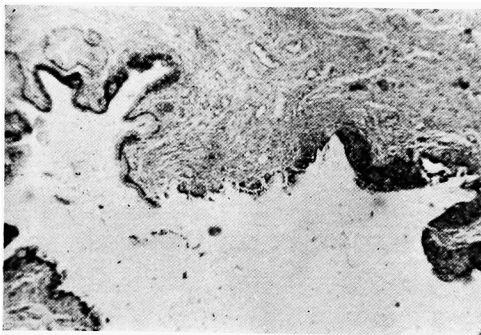


図6. 子宮下部の組織像  
左方子宮の円柱上皮  
右方陰の重層扁平上皮

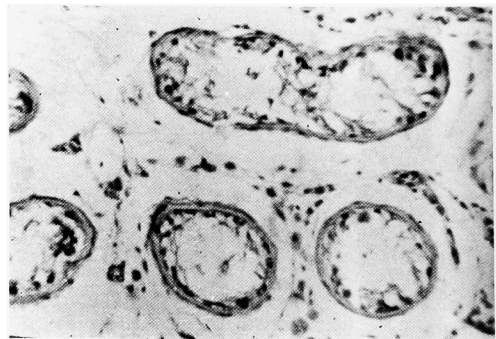


図7 右睾丸（極めて未発育）

第1表 本邦停留辜丸腫瘍報告例(石山 太田黒集計後)

NO.	発表年度	報告者	年齢	患側	位置	組織学的診断	他
1	昭和 18	森 田	1	右	鼠 径 部	癌	
2	25	荒 井	47	右	鼠 径 部	セミノーム	
3	26	佐 多	34	左	鼠 径 部	セミノーム	
4	27	島 田	56	左	鼠 径 部	セミノーム	
5	27 30	桐 林 原	24	左	腹 腔 内	セミノーム	
6	28	江 崎	41	右	腹 腔 内	セミノーム	
7	28	前 田	35	右	鼠 径 部	悪性腫瘍	両側停留辜丸
8	29	須 藤	35	左	鼠 径 部	セミノーム	
9	30	蒔 田	?	右	鼠 径 部	肉 腫	
10	30	朝 倉	40	左	腹 腔 内	セミノーム	
11	31	矢 野	37	両	腹 腔 内	セミノーム	右つづいて左
12	32	杉 本	46	左	腹 腔 内	セミノーム	両側停留辜丸
13	32	松 為	36	右	鼠 径 部	セミノーム	
14	32	林	65	右	鼠 径 部	セミノーム	
15	33	阿 部	43	右	腹 腔 内	セミノーム	
16	33	高 安	55	右	腹 腔 内	セミノーム	
17	34	本 多	1	左	鼠 径 部	Terato- carcinoma	左除辜後20日で右も腫瘍化
18	35	幡 谷	16	左	腹 腔 内	セミノーム	両側停留辜丸
19	35	藤 田	37	右	鼠 径 部	セミノーム	両側停留辜丸
20	35	堤	32	右	腹 腔 内	セミノーム	半陰陽
21	36	松 浦	34	右	腹 腔 内	セミノーム	
22	37	鈴 木	40	右	鼠 径 部	セミノーム	
23	37	百 瀬他	23	左	腹 腔 内	セミノーム	両側停留辜丸半陰陽

他に昭和30郭の症例あるも台湾の症例のため省略した。

## (1) 年 令

石山 太田黒の報告と同様40才台に最も多く、次いで30才台である。従来の報告には19才以下は1例しかなかったが、今回の集計では1才小児が2例、16才1例が認められた。併し乍ら後述の如く成人例の多くが seminoma なるに反し、小児停留辜丸腫瘍2例は癌及び teratocarcinoma の組織像を示していた。

## (2) 罹 患 側

右側48例、左側35例で右側にやや多いが、両側例は3例である。

## (3) 辜 丸 の 位 置

腹腔内63例、鼠径部25例で腹腔内に多い。

## (4) 組 織 学 的 分 類

記載不明瞭なものもあるので、全ての集計は不可能であつたが、最近では seminoma が圧倒的に多く、我々の症例も同様であつた。

さて、辜丸腫瘍は全腫瘍患者の0.5%、男子癌患者の約1%、泌尿性器腫瘍の3~4%を占めるとされ(石神)、Gilbert & Hamiltonも男子癌患者の0.06~2%に見られると述べており、腫瘍の中では比較的少ないものである。唯

悪性腫瘍が一般に高年者に多く見られるのに比し、辜丸腫瘍は幼児及び比較的若年者に多くみられることが一つの特長であり、この年令分布は又その腫瘍型とも密接な関連を有するものである。即ち embryonal carcinoma, choriocarcinoma は20才台までに、seminoma は30才台、teratoma は20才台に多いとされ、停留辜丸腫瘍は30~40才台に多く、その組織像も大部分が seminoma である。罹患側はやや右側に多いとされているが、本邦停留辜丸腫瘍にも同様の傾向を認めた。

又、停留辜丸の頻度については種々の報告がある。出生時陰囊内に辜丸を認め得ないものは約1/3に達するというが、その後次第に自然下降するものが増加し、種々の病院に於ける統計では、その頻度が1~3%というものが最も多い。併し病院来院患者に於ける頻度は停留辜丸の実態を示すものではない。Campbell は軍隊に於ける極めて多数の調査に於いて、その頻度を0.23%であつたと述べている。

停留辜丸腫瘍の辜丸腫瘍中に占める割合に関して石山 太田黒は欧米諸家の報告として、最小 Owen の3.0%から最大 Kocher の15.8%に至る数字を引用しているが、その他 Lewis 250例中13例(5.2%)、Dixon & Moore 990例中24例(2.4%)、Raines & Hurdle 50例中4例(8.0%)、Patton & Mallis 510例中26例(5.1%)、Cohen & Tomskey 56例中5例(8.9%)、Thompson et al. 178例中15例(8%)等の報告もある。又 Gilbert & Hamilton は文献より辜丸腫瘍7,000例以上を集め、この中840例が停留辜丸腫瘍(約11%)であつたとしているが、この値は対象例が多い点より信頼性のあるものと考えられるが、実際の頻度はこれよりやや低値を示すものであろう。本邦では石山・太田黒が第2次大戦後に報告された辜丸腫瘍95例中6例(6.3%)が停留辜丸腫瘍であつたとしている。最近では単なる辜丸腫瘍は報告されないものが多いので、こうした集計を行なつても実際の頻度を示すものとは思われない。

Campbell, Gilbert 等は停留辜丸の頻度と辜

第2表 停留辜丸下降後の腫瘍発生病例(戦後)

NO.	発表年度	報告者	年令	患側	組織像	
1	昭和 29	高須	53	右	皮様囊腫	自然下降後
2	29	及川	20	右	セミノーム	自然下降後
3	31	矢野	23	右	セミノーム	固定術後
4	31	河崎	50	左	セミノーム	自然下降後
5	32	馬場	30	左	乳頭状腺癌	固定術後
6	33	藤田	25	右	セミノーム	自然下降後
7	34	山川	37	右	セミノーム	固定術後

丸腫瘍中の停留辜丸腫瘍の頻度とを比較し、0.23%:11%という大きな差のみられる所から、陰囊内辜丸より停留辜丸に於いては悪性化がより多く起り約48倍に達するとしている。併しながらこの見解に対しては異論もあり、Carrol は停留辜丸が Campbell などのいうよりもより多い疾患であること、又彼が医師に求めたアンケートで停留辜丸腫瘍を経験したものが少なかつた等の理由から辜丸腫瘍と停留辜丸との関連性について否定的立場をとつている。これに対して又 Campbell の強い批判があり、その後の諸報告に於いても停留辜丸に悪性化が起り易いという意見に賛意を表するものが増加している。

併しながら停留辜丸が悪性化し易いとの見解をとるものも、その理由については一般に腫瘍の発生病因子が未だ明らかでない今日、これを確認することは困難であるが、諸家の憶測を総合すると、(1)辜丸の位置が異常なため、(2)停留辜丸にみられる内分泌異常による、(3)辜丸そのものの發育不全によるとの3つの見解に大別されるようである。

辜丸の位置異常に原因を求めるものの中には、陰囊内に比し、鼠径部、腹腔内の温度が高いため、精細管が萎縮し、これが悪性化の素地になるものとの考えがある。併しこれに対しては異論がある。即ち停留辜丸の辜丸固定術を受けた患者に於いても後に辜丸腫瘍の発生をみる事実がある。かかる症例は1906年 Chevassu の報告せる2例を嚆矢とするが、1941年 Gilbert

はかかる症例を文献より56例蒐集し、これに自験2例を加え報告し、その後、1959年 Sumner は Gilbert 以後文献上に7例、自験1例があるという。我々が集め得た本邦戦後報告例は第2表の通り7例で、このうち4例は自然下降後、3例は固定術後発生せるものである。Sumner の症例は固定術後29年に seminoma の発生せる症例であり、又 Raines & Hurdle は片側が腹腔辜丸で、他側が下降後に腫瘍を発生した2例を報告している。Lewis, Gilbert & Hamilton, Raines & Hurdle らはかかる事実より辜丸固定術は腫瘍発生に影響を及ぼさないものと考えている。Gilbert & Hamilton の集めた症例中には停留側辜丸は悪性化せず、他側の正常位辜丸が悪性化せる23例がみられていることも間接的ながらこの見解を支持するものといえよう。但し Sumner は固定術を早く行えば腫瘍発生を防ぎ得るのではないかと述べている。

辜丸腫瘍と内分泌との関係は未だ十分に解明されていないが、特に Gonadotropin との関係が注目されている。Gilbert & Hamilton は hypogonadotropic eunuchoidism の停留辜丸には腫瘍化が見られないことを指摘しているが、これらの詳細は不明である。

停留辜丸の発生原因については、従来より種々の説があるが、辜丸下降を妨げる因子として辜丸導帯の異常、鼠径管の狭少又は閉塞、精索血管や精管の短少、精索と周囲組織との癒着、ヘルニアの合併による癒着等があげられているが、これのみで全ての停留辜丸の成因を説明することは出来ず、むしろこうした所見は一つの附随因子と考えるべきものと思われる。

又内分泌的異常、特に母体の胎盤性性腺刺激ホルモンや患者自身の下垂体性性腺刺激ホルモンの失調に原因を求めるものもあるが、これには異論が多い。

更にかかる辜丸の位置異常が辜丸そのものの發育不全によるとの解釈がある。停留辜丸の組織像、特に spermatogenesis が不全を示すことは多くの学者により注目され、Nelson は停留辜丸患者のあるものでは明らかに先天性性腺

障害があり、辜丸下降不全はその一つの表現にすぎないと述べ、Robinson & Engel, Charny, Sohval, 和久等も停留辜丸の組織学的変化を記載しているが、健側辜丸にも造精細胞の不全を認めることがあるという。

昼間は停留辜丸の成因に Moskowitz の説を引用しているが、停留辜丸とは性器の男性方向への分化よりも先に女子方向への發育が強く促進されたために生じたもので、これは一つの Intersex であるという。昼間は自験例に於ける辜丸容積の減少、辜丸繫帯の残存、辜丸副辜丸接続状態や副辜丸形態の異常からこの説に賛意を表している。

ここに諸家の見解を総合すると、停留辜丸は辜丸とそれに附随する内外性器の先天性異常の一つの表現と考えられ、かかる異常、特に造精細胞の發育不全が腫瘍発生に何等かの役割を果しているものとの推測が成立つのである。又 Gilbert & Hamilton の集計によれば両側停留辜丸を伴う辜丸腫瘍69人中24.6%が両側辜丸腫瘍なるに反し、通常の辜丸腫瘍例では両側例は0.7%にすぎないことより、停留辜丸腫瘍では他側も腫瘍化する可能性が大なること（他側が正常位置にあるものも同様）が示されている。このことも停留辜丸の悪性化がその位置の異常だけでは説明し得ないことを物語るものである。

辜丸腫瘍、特に精細胞性腫瘍の病理組織学は未だ不明の点も多いが、Dixon & Moore はこれを seminoma, embryonal carcinoma, teratoma, choriocarcinoma の4型に分類し、臨床的にはこれ等が単独に、又は合併してあらわれるとしているが、現在この分類が多く引用されているようである。seminoma はこれ等中最も屢々みられるもので、Lewis は250例中115例(46%)、Patton & Mallis は510例中191例(37.4%)がseminoma であつたという。但し Patton & Mallis の報告は embryonal carcinoma 157例(30.8%)、teratocarcinoma 128例(25.1%)と他の腫瘍型も可成りの数に認められている。

停留辜丸腫瘍の古い報告ではその分類が判然としませんが、1942年の Gilbert の集計では恐ら

く seminoma と考えられる unicellular tumor が61.8%の高頻度を示し、本邦報告例でも Friedman & Moore, Dixon & Moore の分類が採用されるようになって後は seminoma の記載が圧倒的に多い。この事と停留辜丸腫瘍発生因子との関連は全く不明である。

次に停留辜丸に対する辜丸固定術の問題であるが、前述の如く腹腔辜丸は特に悪性化の傾向が強いので、出来得れば早期に固定術、又は除辜術を施行すべきものと考え、併しながら本問題には fertility との関連を考慮する必要があり、理想的には可能な限り早期に（ホルモン療法無効例）正常位置に固定し、造精機能の回復を待つことが必要で、当然その後も常に辜丸の状態を監視し、腫瘍発生の早期発見に努力すべきことはいうまでもない。但し自験例の如く、片側に辜丸腫瘍を生じ、他側が腹腔辜丸で固定術も不能で、且つ fertility の回復も望み得ない場合は除辜術がその適応である。

本例に見られた半陰陽と停留辜丸腫瘍との関係について、Gilbert (1942) の集計では、Gruber (1859) の報告せる第1例以来61例があり、全辜丸腫瘍の約1%に当るといふ。その後 Raines & Hurdle も半陰陽を伴う両側停留辜丸腫瘍の1例を報告している。本邦では自験例を含め3例である。秦の症例は左腹腔内、右鼠径部停留辜丸で陰を有し、女性として生活してきたもので、左腹腔内腫瘍で開腹した所、小指頭大の子宮を認めたという。堤の症例は外見全く男性型で、我々の症例と酷似している。我々の症例は外見が全く正常男性のため、単なる停留辜丸と考えられていたが、開腹により半陰陽を発見し得たものである。

Jones & Scott は半陰陽の定義を、chromosomal sex, 性腺, 外陰部形態及び内性器形態という4つの性の形態的規制の中の1つ又はそれ以上に不一致ある時としている。自験例の如きは内性器構造の女性化のみを示すもので男性半陰陽の一型であるが、多くの男性半陰陽は通常外陰部の形態が陰の存在、尿道下裂、陰唇の形成といったような何等かの女性的形態を示すもので、この点半陰陽としても特異の位置を占

めるものであろう。

最後に自験例に認められた腫瘍側辜丸の軸捻転であるが、文献上かかる状態を呈するものが少なくなく、これに基くと思はれる疝痛様発作のため医療を受けるものも多い。我々の症例も疝痛様発作を経験し、医師を訪れたものである。

#### 〔4〕 結 語

23才、男性半陰陽を伴える左停留辜丸腫瘍の1例を報告した。

本邦停留辜丸腫瘍90例を文献より集め、若干の統計的考察を行った。

諸文献を参照して考察するに、停留辜丸は正常位辜丸に比し腫瘍化し易く、その成因は辜丸の位置異常のみによるものではなく、辜丸自体の發育不全を起す先天性異常が腫瘍発生の素地をなすものと推論される。

本論文の要旨は第247回日本泌尿器科学会東京地方会及び第18回日本不妊学会関東地方部会に於て発表した。

#### 文 献

- 1) 石山 太田黒：癌の臨床，1：161，1955.
- 2) 森田：外科，7：845，1943.
- 3) 荒井：成医会誌，65：43，1950.
- 4) 島田・高井：日外会誌，53：725，1952.
- 5) 江崎・藤原：外科，15：876，1953.
- 6) 佐多・森田：昭和医会誌，11：197，1951.
- 7) 桐原他：東北医誌，47：79，1952.
- 8) 林・桂・三浦：東北医誌，52：260，1955.
- 9) 朝倉・阿部：東北医誌，52：579，1955.
- 10) 矢野：交通医学，10：109，1956.
- 11) 杉本・藤野：日外宝函，26：591，1957.
- 12) 須藤：日泌尿会誌，45：544，1954.
- 13) 松為・山本・沢田 上田：癌の臨床，3：847，1957.
- 14) 林・糸井：泌尿紀要，3：581，1957.
- 15) 蒔田他：外科，20：1137，1955.
- 16) 阿部：皮と泌，20：601，1958.
- 17) 本多・谷口・高津・小松原：日外会誌，59：1917，1959.
- 18) 高安・清島・馬場：手術，12：628，1958.
- 19) 幡谷・梅本・原：臨床皮泌，14：35，1960.

- 20) 藤田・島木：日泌尿会誌, 51 : 1137, 1960.
- 21) 堤：久留米医誌, 23, 2639, 1960.
- 22) 松浦・大熊：泌尿紀要, 7 : 514, 1961.
- 23) 鈴木・佐藤：臨床皮泌, 16 : 157, 1962.
- 24) 石神：日泌全書 6 卷, 金原, 1960.
- 25) Gilbert & Hamilton : S.G.O., 71 731, 1940.
- 26) Campbell J. Urol., 81 663, 1959.
- 27) Lewis . J. Urol., 59: 763, 1948.
- 28) Dixon & Moore : Tumors of the male sex organs, Armed Forces. Institute of Pathology, Publishers, 1952.
- 29) Raines & Hurdle J. Urol., 73 363, 1955.
- 30) Patton & Mallis J. Urol., 81 : 457, 1959.
- 31) Cohen & Tomskey I. Urol., 85 613, 1961
- 32) Thompson et al.: J. Urol., 85 : 173, 1961.
- 33) Gilbert : J. Urol., 48 : 665, 1942.
- 34) Carrol : J. Urol., 61 : 396, 1949.
- 35) Chevassu : 36) より引用
- 36) Sumner : J. Urol., 81 : 150, 1959.
- 37) 高須・真鍋・大竹：臨床外科, 9 : 163, 1954.
- 38) 及川・市立札幌病院医誌, 15 : 66, 1954.
- 39) 河崎：日泌尿会誌, 47 : 264, 1956.
- 40) 馬場・児玉：泌尿紀要, 3 : 295, 1957.
- 41) 山川・金子・山川：久留米医会誌, 22 : 340, 1959.
- 42) 藤田：日外会誌, 58 : 1865, 1958.
- 43) Nelson J. Urol., 69 : 325, 1953.
- 44) Robinson & Engel J. Urol., 71 : 726, 1954.
- 45) Charny et al., Fertil. & Steril., 4 518, 1953.
- 46) Sohval : J. Urol., 75 : 285, 1956.
- 47) 和久：日泌尿会誌, 48 : 149, 1957.
- 48) 昼間：日泌尿会誌, 50 : 679, 1959.
- 49) Moskowicz Arch. klin. Chir., 199 : 20, 1938.
- 50) Friedman & Moore : Military Surgeon, 99 573. 1946.
- 51) 太田黒：日泌尿会誌, 49 : 297, 1958.
- 52) 秦：日外会誌, 30 : 229, 1929.
- 53) Jones & Scott Hermaphroditism, genital anomalies and related endocrine disorders, Williams & Wilkins, Baltimore, 1958.
- 54) 土屋：日外全書 III/25, 金原, 南江堂, 1958.