

膀胱腫瘍における Barium-Air Cystography

京都大学医学部泌尿器科教室（主任：稲田 務教授）

講	師	友	吉	唯	夫
大	学	院	学	生	相
大	学	院	学	生	桐
					山
					壺
					夫

BARIUM-AIR CYSTOGRAPHY IN TUMOR OF THE BLADDER

Tadao TOMOYOSHI, Takaomi SOHMA and Tadao KIRIYAMA

*From the Department of Urology, Faculty of Medicine, Kyoto University**(Director : Prof. T. Inada, M. D.)*

Cystogram was made with use of BaSO₄ and air in thirteen cases of bladder tumor. In nine cases the outline or surface of tumor was clearly delineated with an excellent contrast to the lumen of the bladder. Even in the small tumor in which ordinary cystogram failed to give any picture of tumor, barium-air contrast cystogram successfully demonstrated the contour of tumor. Size, shape, and roughness of the surface of tumor can be estimated on the cystogram as BaSO₄ precipitates easily on the ulcerative surface of tumor. This method is contraindicated in case with vesicoureteral reflux, however, no serious complication is usually encountered.

Barium を造影剤として膀胱撮影を行なうことは、伊の Vallebona, A (1926) が肥大前立腺の膀胱像による描出に用いたのが最も古く、わが国では谷・大越 (昭12) がウムブラトールの代用として前立腺肥大症診断のために使用し、膀胱腫瘍のレ線診断の目的では辻・古沢大越 (昭28) がアルギン酸ソーダ添加 BaSO₄ を造影剤として用いている報告がある。また最近、伊 Torino 大学放射線科の Fiandesio, D & Comino, E (1961) は普通有機ヨード造影剤と Barium とを併用した二重コントラスト膀胱撮影を行なっている。

方 法

われわれの行なっている Barium-air contrast cystography の方法は次の順序をふんでいる。

1. 一般X線撮影前処置

2. 膀胱内容排除
3. 注腸造影用 BaSO₄ 20乃至30 g を滅菌水100cc によく混和し、カテーテルにて膀胱内に徐々に注入。
4. 体動を命じ造影剤が膀胱内によくいきわたるようになる。
5. カテーテルを通じ造影剤を除去する。最後の一滴まで完全に排除するが洗滌はしない。
6. 空気 100cc を膀胱内に注入。
7. X-ray 撮影。
8. 膀胱洗滌。

とくに注意しなければならないのは次の諸点である。

1. 造影剤を完全に流出せしめないと残余の Barium が紛らわしい影像をつくる。
2. 尿管逆流現象のないことを予め普通膀胱撮影で確認しておく。
3. 検査後は充分に洗滌して結石の発生を予防する。

自 験 例

膀胱鏡的に膀胱癌の診断の確定している13例について行ない、次のような成績を得た。

- 腫瘍の鮮明なレリーフ像を得たもの……………9例
 腫瘍の陰影欠損像を得たもの……………3例
 失敗例……………1例

レリーフ像を得た6例のX線像を普通の膀胱撮影像と比較して別頁に図示した (Fig. 1—6) いずれも普通膀胱像では描出されていないか不鮮明な腫瘍像を明瞭にレリーフ像として造影することに成功している。腫瘍が有茎性であろうが広基性であろうが差はみられない。

副作用、検査後の障害はとくに認められなかつたが、1例において左尿管への逆流現象があり、検査後 Barium が腎盂内にとどまつた (Fig. 1. A)。また出血中の腫瘍では検査後むしろ血尿の程度が減少するものがあつた。

考 按

われわれの行なつている Barium-air contrast cystography において腫瘍のレリーフ像がかくも明瞭に得られた理由としては Fig. 7 に示すようにいつたん膀胱内に充満せしめた BaSO₄ を排除する時、正常粘膜には Barium が附着せずそのまま除かれるのに腫瘍表面にはそれが沈着して自然には脱落せず、そこへ空気を注入することにより、一層鮮明なコントラストを得るのである。即ち、本法の利点としては次のような点が挙げられる。

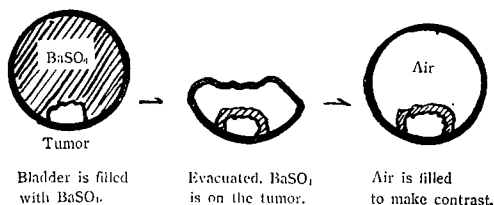


Fig. 7. Barium-Air Cystography

- 1) Barium は造影濃度が高いため鮮明なレリーフ像が得られる。
- 2) 小さな膀胱腫瘍のびらん面や潰瘍面にも Barium がよく附着するので普通の膀胱撮影であらわれないような腫瘍も描出できる (Fig. 5)

3) Barium は潰瘍面や粗な病的粘膜面と親和性を有し、腫瘍の正確な大きさ、形状、表面の状態を知り得る。

4) 刺激作用はない。

5) 出血に対してはむしろ止血効果的である。

6) 造影剤は極めて廉価である。

ただ本法は膀胱腫瘍の診断法としては、あくまでも膀胱鏡、普通膀胱撮影の補助的なものであつて、前述の注意をよく守つて行なわねばならない。

腫瘍の粘膜造影の試みとして、一時用いられたウムプラトールが放射能の危険性もあつて全々用いられていない今日、本法は充分意義があると信ずる。

結 語

膀胱癌13例に Barium-air cystography を行ない9例に腫瘍の鮮明なレリーフ像を得た。普通膀胱撮影で描出できなかつた腫瘍3例にても、本法では明瞭な腫瘍像を得ている。膀胱小腫瘍のレ線の診断法としてとくに有力であると信ずる。

(本論文の要旨は1962年6月17日、京都における第18回日本泌尿器科学会関西地方会の席上で発表した。

稿を終えるに当たり、恩師稲田教授の終始御懇篤な御指導と御校閲に感謝する。

文 献

バリウム膀胱撮影に関するもの

- 1) Vallebona, E. Z. urol. Chir., 23 : 373, 1926.
- 2) 谷・大越：日泌尿会誌, 26 : 536, 昭12.
- 3) 大越：日泌尿会誌, 38 : 8 (4号), 昭22.
- 4) 辻, 古沢, 大越：日泌尿会誌, 46 : 408, 昭30.
- 5) Fiandesio, D., Comino E. Minerva urol., 13 : 39, 1961.

ウムプラトール膀胱撮影に関するもの

- 6) 原田：日泌尿会誌, 24 : 513, 昭10.
- 7) 有賀・床井：日泌尿会誌, 26 : 525, 昭12.

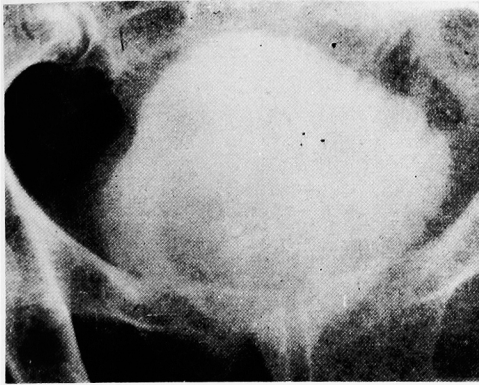


Fig. 1. A. Ordinary cystogram. Obscure filling defect due to tumor.

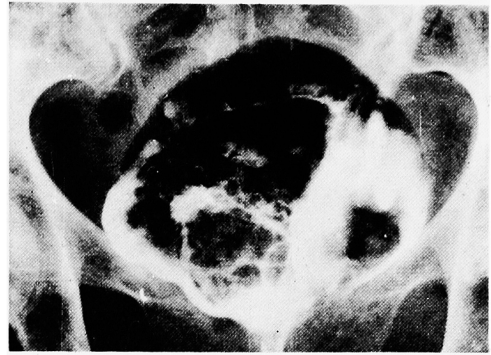


Fig. 1. B. Barium-air cystogram. Barium is precipitated on the surface of tumor. Left vesicoureteral reflux is seen.

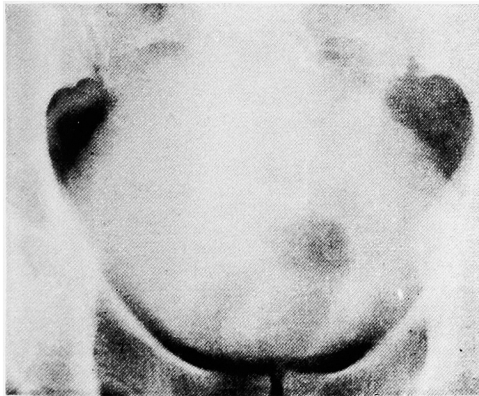


Fig. 2. A. Ordinary cystogram. Tumor is indistinct.

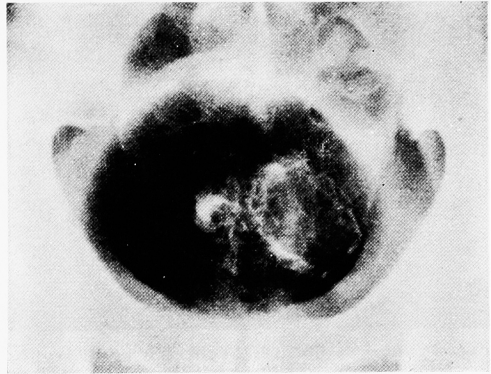

Fig. 2. B. Barium-air cystogram. Tumor is clearly delineated showing its irregular surface.

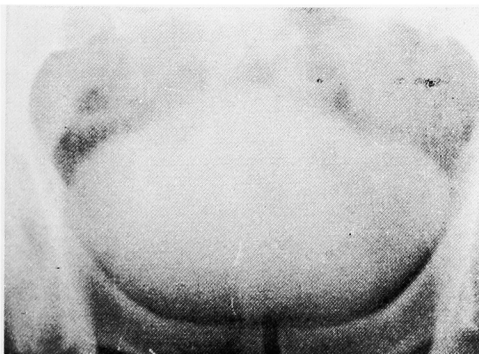


Fig. 3. A. Ordinary cystogram. No tumor can be recognized.

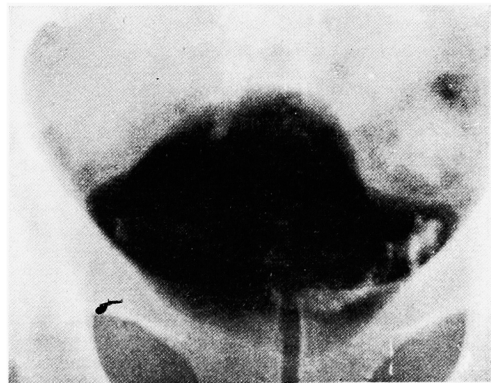


Fig. 3. B. Barium-air cystogram. Barium is on the surface of tumor making its outline.

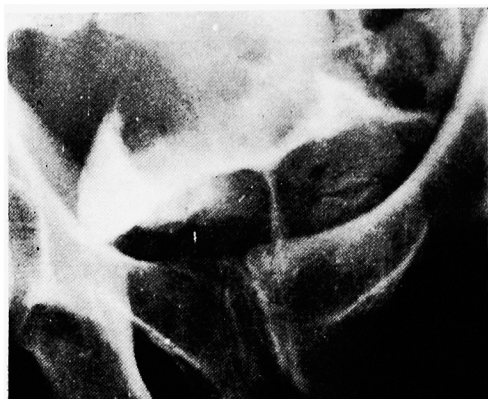

Fig. 4. A. Urethrocytogram. Marked filling defect.

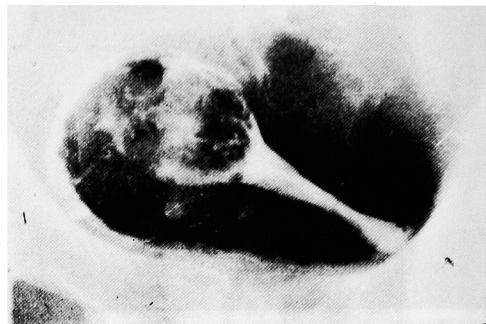

Fig. 4. B. Barium-air cystogram. Tumor is well delineated.

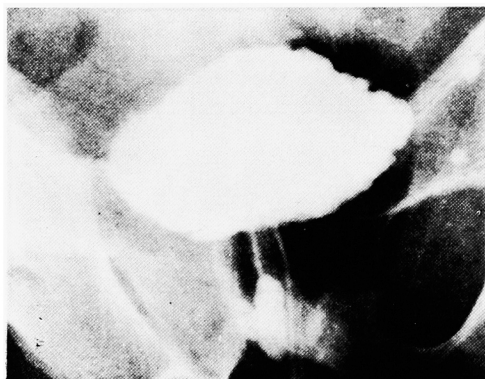

Fig. 5. A. Urethrocytogram. No tumor is visible.

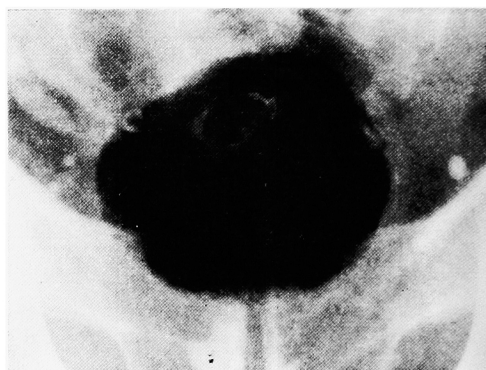

Fig. 5. B. Barium-air cystogram. A small tumor is finely recognized near the dome.

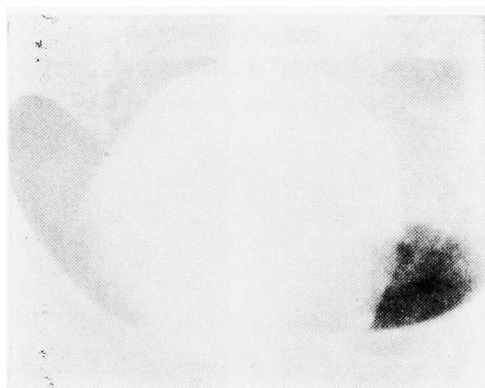

Fig. 6. A. Ordinary cystogram. Indistinct shadow defect is visible at the base of the bladder.

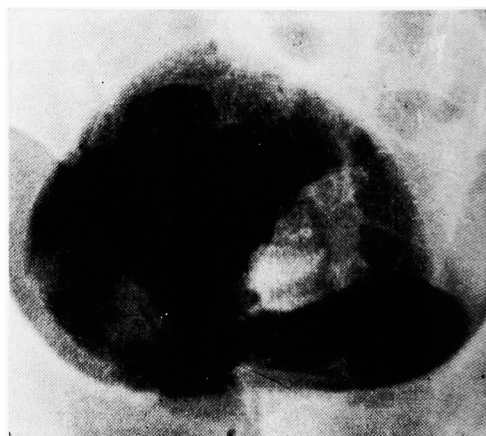

Fig. 6. B. Barium-air cystogram. Tumor at the base is clearly delineated. Its surface seems to be edematous.