〔泌尿紀要10巻10号
昭和39年10月〕

幼児の膀胱後腔横紋筋肉腫の1治験例

東京慈恵会医科大学泌尿器科教室（主任　南　　武教授）

南　　武
千　野　一　郎
小　柴　　健
増　田　冨士男

RETROVESICAL RHABDOMYOSARCOMA : A CASE REPORT

Takeshi MINAMI, Ichiro CHINO, Ken KOSHIBA and Hujio MASUDA

From the Department of Urology, the Jikei University School of Medicine

This report deals with a case of rhabdomyosarcoma arising in the retrovesical space of a 11 months old female infant. The tumor, 4.2×4.0×2.7 cm in size, 40 grams in weight, with marked adhesions to the surrounding tissue was removed surgically togather with regional lymphnodes. Histological diagnosis was rhabdomyosarcoma and metastases were seen in regional lymphnodes. The postoperative course so far has been uneventful and the patient was discharged on 40 th postoperative day, after irradiation therapy with ^{60}Co.

The domestic literatures have been reviewed and 11 cases of retroperitoneal rhabdomyosarcoma have been tabulated (table 2).

緒　　言

慈大泌尿器科教室では最近11ヵ月の幼児に見られた膀胱後腔横紋筋肉腫の1例を経験したので報告する．なお若干の統計的考察をしたので併せて報告する．

症　　例

井上某　11ヵ月♀．

初診：昭和39年2月4日．

主訴：便秘及び尿閉．

起始及び経過：昭和38年3月6日出生．予定日より1週間早く生れたが分娩は正常．生下時 体重は2,900 g．生後6ヵ月間は普通であつたが，同年9月初旬より大便は示指頭大の兎糞状を呈し，量も漸次少なくなるようであつた．また同じ頃より夜泣きが激しくなりだした．併し，その他の全身状態には異常なく，排尿状態にも変化は認められなかつた．12月25日より3日間便秘がつづいたため，27日初めて某小児科医の診察を受け浣腸されたが同日は排便をみなかつた．またその頃から，それまでは2〜3回あつた夜間排尿が1回となり，昼間は，回数には変化がなかつたが，1回の尿量は少なくなつた．また30日頃から下腹部の膨隆が認められるようになり，ひどく泣き，あばれるようになつた．39年1月1日，下腹部を圧迫したとき尿の漏れるのに気付き，翌日，某外科医を訪れたところ，導尿で 350cc の尿が出された．なおその際，直腸診で膀胱と直腸との間に鳩卵大の腫瘤のあることを指摘された．翌1月3日某国立病院に入院，膀胱後腔腫瘍の診断で同月14日手術を受けた．併し，周囲とのゆ着が強いため剔出できなかつたと言われた．術後も排便状態は術前と同様であり，排尿状態もわるく毎日1回は導尿をうけていた．2月4日当科に紹介されて入院した．

家族歴：曾祖父は直腸癌で，曾祖母は胃癌で，祖父は肺結核で死亡している．父母は健康で他に同胞はない

理学的所見：入院時，体格及び栄養ともに中等度．体重は 8 kg，身長 71 cm，腹囲 42 cm 眼瞼結膜ほぼ正常．腎は両側とも触れない．膀胱は臍の高さまでに達し，表面は平滑，弾力性ある腫瘤として触れた．尿道は膣内に開口していた．直腸診で直腸の前面に大鶏卵大の表面平滑，弾性硬の腫瘤を触れた．頸部，腋窩，そけい部などの淋巴腺腫大は認められなかつた．

諸検査成績

一般血液検査：Ht 29%，赤血球数 346×10^4，Hb 8.3 g/dl，白血球数 14,200，血小板数 12.2×10^4，出血時間4分30秒，凝固時間6分30秒，血液化学検査・尿素窒素 16.2 mg/dl，Cl 103 mEq/l，Na 136 mEq/l，K 4.6mEq/l，アルカリフォスファターゼ2.6単位，GOT 20，GPT 9 単位，血清総蛋白 7.0 g/dl，アルブミン54%，グロブリン46%．

尿所見，黄色微濁，性6.0，蛋白 30 mg，糖（−），上皮（+），赤血球（+），膿球（++），培養で大腸菌が多数．

PSP 検査：15分目は採尿不能，30分値は15%．

膀胱鏡所見・膀胱粘膜は正常であるが，三角部から後三角部にかけて，後方からの圧迫のためらしい著明な膨隆がみられた．

レ線検査：単純撮影では異常陰影はみられない．1月6日の IVP（30分像）では右腎に中等度の水腎がみられ，左側は腎盂像には著変がないが，尿管下部に圧迫による通過障害を思わせる像がみられた（Photo. 1）．更に40日後（2月15日）の IVP（30分像）では右腎はすでに全く描出されず，左腎も軽度の水腎と著明な水尿管が現われていた（Photo. 2）．

膀胱像は正面像(Photo. 3)，側面像（Photo. 4)とも膀胱下部に腫瘤による圧迫のための陰影欠損を示していた．

注腸レ線像では直腸が左方に圧排されており，(Photo. 5)，側方像では後方に圧排されていることが分つた．

胸部レ線像には転移その他の異常は認められなかつた．

その他の検査として，血圧は 120/60 mmHg，ECG は正常．体温は 37°C 位がつづき時に 38° 余になつた．赤血球沈降速度は30分値 36 mm，1時間 87 mm，2時間 127 mm と著明に速進していた．

以上の成績より膀胱後腔腫瘍と診断し，昭和39年2月21日，南執刀のもとに手術した．

手術時所見：下腹部正中切開で腹腔に入る．膀胱は壁が著明に肥厚し表面には静脈の怒張がみられた．膀胱を前上方に牽引し，子宮を後上方に引き上げてみるとその間に後壁腹膜を通して蒼黒く腫瘤が透見できた．そこで腫瘤上で後壁腹膜を横に切開した．腫瘤と膀胱との境界は極めて分りにくかつたので，まず腫瘤と子宮との間を剥してみるとこの部では比較的容易に剥離できた．右尿管は初めは腫瘤の中に埋没しているように見受けられたが，上方より尿管に添つて剥していくと膀胱と腫瘤との間を走つて膀胱に入つていることが分つた．次いで腫瘤の左側で上方より膀胱との間を下方へ向つて剥離を進めた．左側の尿管は腫瘤の後方で膀胱に入つていた．従つて腫瘤による圧迫現症は右尿管に比して軽度であつたことも当然だつたと思われる．この腫瘤は大きくそのために底部が深くそのままでは底部の剥離は不可能と思われた．併し幸に腫瘤がのう腫に思われたので穿刺してみると血液内容液を排除できた．腫瘤が著明に縮少したので最も深い後下部の剥離ができて剔出に成功した．なお腫瘤の右側で膀胱に接したところ及び後側に大豆大の腫大リンパ腺を各1個認めたので同時に剔出した．

術後経過：術後の経過は良好で3月5日（術後13日目）より同24日まで通算15日間，Tale ^{60}Co による放射線療法を1日 200γ，合計 3,000γ 施行した．全身状態も良好で，術後2週目の IVP では左腎盂及び左尿管の拡張は術前よりも遙かに改善されていた．併し右腎盂像は注射後30分後のフィルムにもまだ描出されなかつた．術後40日目に患者は元気に退院し現在経過観察中である．

剔出物所見：剔出した腫瘍の大きさは 4.2g×4.0×2.7 cm，重さは15 g であつたが先に排除した内容液を25cc加えると約40 g あつたことになる．内容を排除して剔出した腫瘍の形はやや扁平な球状で，表面は赤褐色であつた（Photo. 6）．術中に 25cc 穿刺排除しておいたが，なお暗赤色の血性液が約 10cc 入つており，割面は Photo. 7 の如くのう腫状であつた．

病理組織学的検査では，腫瘍組織は卵円形のかなり大きい核と，乏しい細胞質を具えた腫瘍細胞及び好酸性細胞質を持つた若干の腫瘍細胞よりなる横紋筋肉腫であつた．核分裂もみられ，一部に壊死，出血も認められた（Photo. 8）．剔出リンパ腺には何れもこの肉腫の転移がみられた（Photo. 9）．

考　　按

後腹膜腫瘍の定義に関しての楠[6]の記載を引用すると，Lobstein は，横隔膜から骨盤無名線に至る間の腹膜下後腹壁にあり，腹膜外諸臓器と関係のない腫瘍であると云い，Narath (1895) は，後腹膜下に発生した，腎，副腎，膵及び女性性器などと無関係の腫瘍であると云い，Witzel 及び Göbell (1901) も殆んど同様の見解をのべている．最近では DeWeerd and Dockertz (1952) は，骨盤部に腫瘍が拡大した場合に，骨盤部にも同様の意義を認めているとの事である．本症例の如く膀胱後腔のものは，

解剖学的には真の後腹膜腔とは異なり，Subperitonealraum (Wirbatz[18]) であるが，従来の文献では多くは後腹膜腫瘍中に包含されているようであり，著者等も広義の後腹膜腫瘍として論ずることとした．

尚，Boyd や Engel の如く，腎，副腎，膵及びその他の後腹膜臓器からの腫瘍も含めて後腹膜腫瘍としている人々もあるが，以下の著者等の統計にはそれらのものは含めないことにした．又，腸間膜腫瘍も除外した．

後腹膜横紋筋肉腫の発生頻度を内外の文献にみると，Stout[12] (1946) の集めた22例の横紋筋肉腫のうちでは，後腹膜腔のものは1例である．一方，後腹膜腫瘍中での横紋筋腫の発生頻度を見ると，Table 1 の如くで，報告者による相違が大きく，一定した傾向が見られない．即ち，Pack and Tabah[8] (1954) の120例中，22例（成熟型15，胎児期型7），18.3%が外国報告例中では最も多く，次で Ackerman[1] (1954) の集めた385例中，5例，1.3%で，Frank[5] (1938)，Donnelly[4] (1946)，Newman and Pinck[7] (1950) 等の後腹膜腫瘍報告例中には見られない．最も新らしく現在広く引用されている Scanlan[10] (1959) の統計は，上記5者の報告を集計したものであるが，688例中，横紋筋肉腫は27例で，3.9%を占めている．

Table 1. Retroperitoneal Rhabdomyosarcoma Statistic Data

Reporter	Year reported	Number+ of cases	Total ++ number	%
Frank	1938	0	107	0
Donnelly	1946	0	95	0
Newman & Pinck	1950	0	33	0
Pack & Tabah	1954	22	120	18.3
Ackerman	1954	5	385	1.3
Scanlan*	1959	27	688	3.9
Pettinari	1955		1032	3.0
Kusunoki**	1959	1	351	0.3
Shimada	1960	7	26	26.9
Kimoto	1961	0	44	0
Minami**	1964	11	573	1.9

* Compilation of 688 cases reported by Frank, Donnelly, Newman & Pinck, Pack & Tabah and Ackerman.
** Compilation of domestic data.
\+ Number of retroperitoneal rhabdomyosarcoma.
++ Total number of retroperitoneal tumor reported.

本邦での集計報告を見ると，菅原[13] (1956) の後腹膜腫瘍213例，安藤[3] (1959) の334例，次で楠[6] (1959) が安藤のものに17例追加した，計351例中，横紋筋芽腫がそれぞれ1例報告されているが，このいずれも報告の集計であるから，この1例は同例であろうと思われる．その後，恒川[16] (1959)，阿部[2] (1959)，高安[14] (1961) の各1例づつの報告があり，又，嶋田[11] (1960) は剖検例を主とした後腹膜腫瘍26例中，7例，26.9%に横紋筋肉腫を報告してをり，これに我

Table 2. Retroperitoneal Rhabdomyosarcoma Cases reported in Japan.

Reporter	Age Sex	Location	Metastases & (Course)
1. Tsunekawa	76M.	pelvic	(† 10ds p. o.)
2. Abe	6F	bil. abd.	pleura († autopsy)
3. Shimada	56M.	rt. iliac	peritoneum, lung, rib, cor, kidney, adrenal († autopsy)
4. 〃	46M.	pancreatic	lung, spleen, kidney lymph nodes († autopsy)
5. 〃	31F.	pancreatic ? mesentric ?	kidney, adrenal lymph nodes († autopsy)
6. 〃	63M.	bil. adrenal	(† autopsy)
7. 〃	18F.	lower abd.	liver, peritoneum († autopsy)
8. 〃	24M.	upper abd.	lung, liver, lymph nodes († autopsy)
9. 〃	7F	pelvic	(excised)
10 Takayasu	57M.	retrovesical	(excised & alive)
11. Minami	11mF.	retrovesical	lymph nodes (alive 2m p. o.)

Table 3. Retroperitoneal Tumors (Dept. of Urology, Jikei)

	Name	Age Sex	Location	Pathological diagnosis	Clinical course
1.	K.K.	3M.	pelvic	neuroblastoma	unknown
2.	K.I.	58M.	retrovesical	neurilemmoma	† 5 yrs p. o.
3.	T.F.	29M.	lt. abd.	choriocarcinoma	† 12ds p. o.
4.	R.H.	2M.	rt. abd.	teratoma	alive 3 yrs
5.	K.S.	83M.	retrovesical	papillary ca.	unknown
6.	T.U.	6mM.	lt. abd.	neuroblastoma	alive 2 yrs
7.	T.T.	8mF.	bil. abd.	〃	alive 2 yrs
8.	H.S.	4M.	rt. abd.	〃	alive 8m
9.	S.S.	1M.	lt. abd.	〃	† 10ds after biopsy
10.	J Y.	8F	rt. abd.	〃	† unknown
11.	A.I.	11 mF.	retrovesical	rhabdomyosarcoma	alive 1m

々の症例を加えると，横紋筋肉腫の本邦報告例は11例となり，著者等の集計した各種後腹膜腫瘍573例の1.9%を占めている．尚，この573例中には，紡錘形細胞肉腫15例，多形細胞肉腫9例，円形細胞肉腫13例，単に肉腫として報告されたもの28例が，別々に分類されてをり，これらの中には精査により横紋筋肉腫と診断し得るものも少なからずあるのではないかと思われ，573例中，11例，1.9%と云う数字を，そのまま本邦に於ける横紋筋肉腫の発現頻度と断定するわけにわいかないと思う．

尚，著者等の教室では1958年より現在に至る6年間に，本症例を含め11例の後腹膜腫瘍を経験したが，そのうちわけは Table 3 に見る如

く，神経芽細胞腫が6例で過半数を占めてをり，他は，神経鞘腫，絨毛癌，畸形腫，乳頭状癌，横紋筋肉腫の各1例となつている．

次に性別の発生頻度を見ると，Pack and Tabah の22例では男8，女14であり，著者等の集計した11例（Table 2）では，男4，女7で，いずれも4：7の同じ比率となつている．

年令に関しては，Pack and Tabah の22例では，胎児期型のもの7例の年令分布は5ヵ月から10才までで，その平均年令は5才，成熟型のもの15例の年令分布は16才から74才で，その平均年令は50.2才である．著等の集計した11例では，小児3例の年令分布は11ヵ月から7才で，平均年令は4.6才，成人8例の年令分布は18才から76才で，その平均年令は46.4才であつた．尚，著者等の症例は本邦報告例中では最年少のものである．

発生部位に関しては，Pack and Tabah の22例中，胎児期型のもの7例では，右中腹部1，下腹部左2，右2，下腹部1，下腹部骨盤1例となつているが，成熟型15例の部位の細別はない　本邦報告の11例では，主として上腹部のもの5型，うち両側性のもの2例があり，下腹部1例，右腸骨窩部1例，骨盤部2例，膀胱後腔2例となつている．

尚，後腹膜横紋筋肉腫の臨床経過に関しては，Pack and Tabah の22例では，手術死亡2例，原腫瘍による死亡15例，腫瘍を有しながらの生存4例，腫瘍が安全に剔除されての生存が1例である．本邦報告の11例では，嶋田の報告した7例中，6例は剖検例で，そのうち5例には広範な転移が認められており，それらは，腹膜，肺，肝，脾，心，腎，副腎，肋骨，リンパ腺に及んでいる．恒川の症例は周囲との癒着著明のため剔出不能で，試験切片を切除するに止めたが，術後10日目に全身衰弱のため死亡しており，阿部の症例は，後胸壁及び右胸腔内にも腫瘍転移が認められ，全経過1年半で死亡し，死後の剖検で後腹膜腔原発なる事が判明したものであり，いずれも予後は悲観的である．ただ，高安の報告した1例は，成人の例であるが，膀胱後腔の1360gに及ぶ巨大なもので，手術的に剔除し全治退院したとの事であるが，その後の報告[14]では，退院後6ヵ月目の検査で，直腸内指診で膀胱後壁左側に鶏卵大の腫瘍再発を認めている．著者等の症例は，手術時周囲リンパ腺に転移を認めており，^{60}Co 照射による後療法を終り，術後40日目に退院した．将来の予後はわからないが，現在のところ経過は良好で，極めて元気である．

結　　語

生後11ヵ月の女児に見られた，膀胱後腔横紋筋肉腫の1例を報告した．腫瘍は重量約40gで，周囲組織との癒着著明であり，手術的に剔除したが，周囲リンパ腺に転移を認めた．術後経過は良好で，^{60}Co による後療法を施行し，術後40日目に退院した．本症例は本邦で報告された11例目の横紋筋肉腫（後腹膜腔及び膀胱後腔のもの）であり，最年少の症例でもある．

尚，若干の統計的考察を行つたので，その結果も併せて報告した．又，慈大泌尿器科教室で経験した11例の後腹膜腫瘍につき，簡単な報告を行つた．

本論文の要旨は第283回日本泌尿器科学会東京地方会で演述した．

主要参考文献

1) Ackerman, L. V. : Atlas of tumor pathology, A. F. I. P., 1954.
2) 阿部英他：日本病理学会雑誌，**48**：1148, 1959.
3) 安藤隆：外科研究の進歩，**10**：80, 1959.
4) Donnelly, B. A. : Surg., Gynec. & Obst., **83** : 705, 1946.
5) Frank, R. T. : Surgery, **4** : 562, 1938.
6) 楠隆光：日本泌尿器科全書，8.1.,1961.
7) Newman, H. R. and Pinck, B. T. : Arch. Surg., **60** : 879, 1950.
8) Pack, G. T. and Tabah, E. J. : Internat. Abst. Surg., **99** : 209, 313, 1954.
9) Pottinari, V. : Arch. de Atti Soc. ital. Chir., **1** : 149, 1955.(Quated by Kusunoki)
10) Scanlan, D. B. : J. Urol., **81** : 740, 1959.
11) 嶋田一雄：日本医科大学雑誌，**27**：1930, 1960.
12) Stout, A. P. : Atlas of tumor pathology,

Section II, Fascicle 5, 1953.
13) 菅原保二他：臨床消化病学，**4**：113，1956.
14) 高安久雄他：最新医学，**17**：817，1962.
15) 東大木本外科：外科診療，**3**：1222，1961.
16) 恒川謙吾他：日本外科宝函，**28**：2421，1959.
17) Wirbatz, W. et al : Langenbecks Arch. Klin. Chir., **302** : 827—856, 1963.

(1964年6月1日受付)

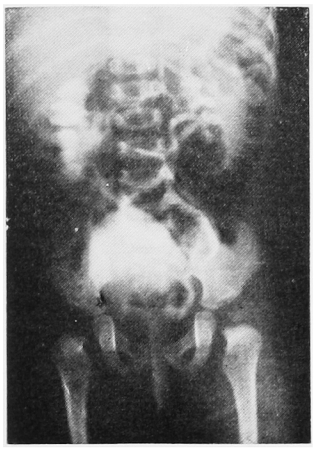

Photo. 1.　IVP (30′) (1. 6. 1964)

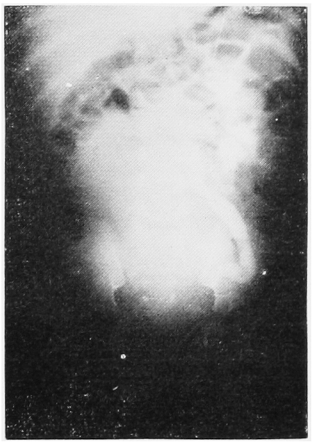

Photo. 2.　IVP (30′) (2. 15. 1964)

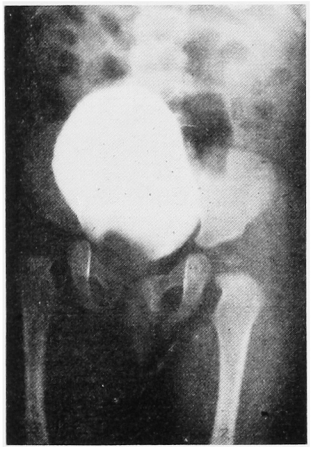

Photo. 3.　膀胱造影

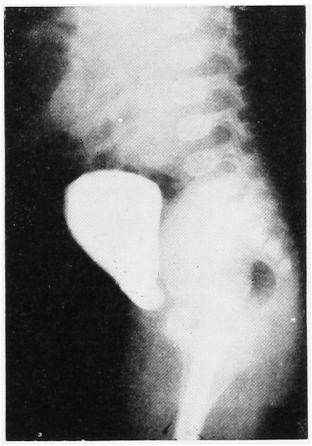

Photo. 4.　膀胱造影　側位像

Photo. 5.　注腸造腸

Photo. 6.　剔出標本

Photo. 7.　剔出標本　割面

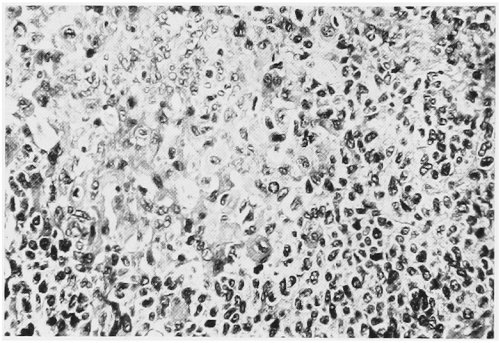

Photo. 8.　腫瘍組織像

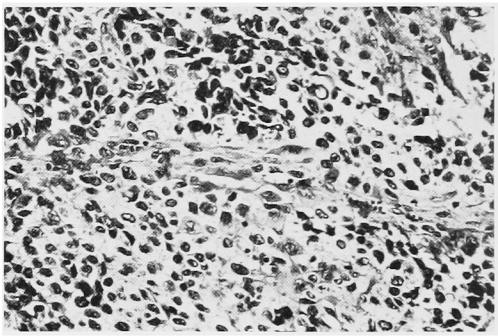

Photo. 9.　リンパ腺転移像