泌尿紀要11巻2号
昭和40年2月

女性化乳房を伴つた小児の睾丸間質細胞腫の1例

大阪大学医学部泌尿器科教室（主任：楠　隆光教授）
助　手　時　実　昌　泰
助　手　竹　内　正　文
大学院学生　水　谷　修　太　郎
大学院学生　紺　屋　博　暉

INTERSTITIAL-CELL TUMOR OF THE TESTIS ASSOCIATED WITH GYNECOMASTIA IN A CHILD : REPORT OF A CASE

Masayasu TOKIZANE, Masafumi TAKEUCHI, Shutaro MIZUTANI and Hiroaki KONYA

From the Department of Urology, Osaka University Medical School
(Director : Prof. Dr. T. Kusunoki)

A case of interstitial cell tumor of the left testis in an eleven year old boy with bilateral gynecomastia, atrophy of the right testis, small penis and female-like skin is reported.

No pseudopsychosexual precocity commonly seen in prepuberal case was noted except for rapid growth in height and weight and slight occurence of pubic hair.

Urinary 17-Ketosteroid excretion was within normal range. Friedman reaction was negative. Estrogen excretion was not determined.

The specimen demonstrated both macroscopic and microscopic characteristics of interstitial cell tumor of the testis.

So far within two months after orchidectomy, the right testis is rapidly increasing in size. But other changes are not yet remarkable.

睾丸間質細胞腫は極めて稀な疾患とされており，欧米文献では Sacchi (1895) の報告以来135例 (Gerwig et al., 1964) と云われ，本邦では緒方，金子 (1917) の報告以来僅か数例である．この腫瘍は，思春期前後では概ね内分泌学的徴候を異にする点興味がある．最近我々は11才の男児で，普通思春期後の本症に現れるべき女性化乳房を伴つた1例を経験したので，それを報告すると共に若干の考察を試みたい．

症　　例

宮○武○，11才の男子．

家族歴：特記する事はない．

既往歴：満期安産，妊娠中母親はホルモン療法を受けていない．生後6カ月目に右鼠径ヘルニヤの手術を受けた．流行性耳下腺炎，外傷の既往はない．

主訴：左陰嚢内容の腫大，及び両側乳房の腫脹．

現病歴：昭和38年9月（10才10カ月），両側乳房が腫脹して来るのに気付き，又某医で左陰嚢内容の腫大及び右睾丸の発育不全を指摘され，昭和39年5月，精査の目的で当科を受診した．食欲，睡眠は良好，便通1日1回，排尿障害はない．排尿回数は昼間5〜6回，夜間0〜1回．性格は内向性，女性的である．

現症：体格は年令に較べて大で，身長161cm，体重48kg，栄養良好，皮膚が極めて繊細で，女性様である．腋毛の発育はないが，かすかな陰毛を認める．胸部では著明な両側女性化乳房を認める（第1図）　胸部打聴診上異常なく，腹部の理学的所見も正常である．外

陰部所見では，陰茎が同年令のそれに較べて小さい．睾丸は両側共陰嚢内にあり，左睾丸は胡桃大で表面平滑．弾性硬．睾丸感，圧痛がなく，非透光性である．右睾丸は大豆大で萎縮性．弾性硬・睾丸感あり，圧痛はない．両側の副睾丸，精索及び前立腺の大きさ，性状に異常はない．

検査成績：

血圧：130～50mmHg，血沈：1時間値 5mm，2時間値 12mm．

血液像：赤血球数 $410\times10^4/mm^3$，血色素量83％（ザーリー値），白血球数 $6250/mm^3$で，白血球分類に異常はない．

血液化学所見：Urea N 10mg/dl, Na 146mEq/L, K 4.2mEq/L, Cl 107mEq/L, Ca 10.2mg/dl, P 4.9 mg/dl.

尿所見：黄色清，酸性，蛋白（－），糖（－），ウロビリノーゲン正常．沈渣：赤血球（－），白血球（－），上皮細胞（±），塩分（－），円柱（－），細菌（－）

肝機能所見：Total protein 7.9g/dl, Kunkel 4 U., G. P. T. 9 U..

内分泌学的所見．尿中 17-KS は術前 3.3mg/24hr., 術後7日目及び10日目 0mg/24hr., 17-OHCS は術前 4.2mg/24hr. 術後10日目 4.9mg/24hr., Friedman 反応（－），B. M. R.＋20％, Thorn's test －90％.

レ線所見：

トルコ鞍は正常である．胸部及び腹部単純撮影で異常はない．気体後腹膜撮影を併用した排泄性腎盂像では両側共排泄良好で，上部尿路に異常なく，又副腎肥大も考えられない．局所及び腹部のリンパ管造影によつても，転移巣の像は認められない．

臨床診断：以上の所見より内分泌活性を有する睾丸腫瘍と診断し次の手術を行つた．

手術所見：左鼠径部斜切開をおき，左陰嚢内容を創外に脱出させたが，周囲との癒着は無かつた．次に精索を上方にたどり，鼠径管を開き後腹膜腔の入口に達したが，この周辺に腫瘍を認めなかつた．故に単なる左高位除睾術を行い，且つ左乳腺より試験切片を採取した．尚対側睾丸の生検は別の機会に行つた．

剔除標本：重量約15g，胡桃大（4.0×3.2×2.5cm）で，被膜に被われて表面は平滑である（第2図）　割面は正常睾丸組織と思われる部分がなく，全部が黄褐色，弾性硬の実質性腫瘍塊で占められている（第3図）

組織学的所見：極く一部に圧迫され萎縮に陥つた精細管遺残が見られるが，正常の睾丸組織はなく，一面に腫瘍細胞で占められている（第4図）　即ち大部分が間質細胞に類似の多角形又は紡錘形の大型細胞であり，これらが結合織性の間質に隔てられて蜂窩状或は不規則な集団をなして増殖している．原形質はエオジン嗜好性で細顆粒状或は胞状である．部分的に褐色色素，空胞形成を認める．核は中等度の大きさで，やや偏在し，核小体は鮮明である（第5図）　脂肪染色では脂肪陽性である（第6図）　Reinke's crystalloid は確認出来なかつた．

乳腺の生検像：硝子化した結合織中に拡張した輸出管がみられ，その上皮は多層化し，周辺に少数のリンパ球浸潤を認める．

対側睾丸の生検像（術後）：曲精細管の一部は管腔が狭く，精細胞系の層が同年令の睾丸組織に較べて貧弱で，精子形成は未だ乏しい．全般的に言つて軽度の萎縮睾丸の像である（第7，8図）

組織学的診断：睾丸間質細胞腫

術後経過：経過は良好で術後13日目に退院した．術後2カ月目の観察では，術前大豆大であつた対側睾丸が小指頭大近くまで発達しており，女性化乳房は発育が停止し軽度の縮少を示している．しかし陰茎の大きさ，その他には未だ著変がなく，今後の経過に期待している．

考　　按

睾丸間質細胞腫は Sacchi (1895) の第1例報告以来，外国に於いては 135 例 (Gerwig et al., 1964)，本邦に於いては，我々の知る限りでは5例（緒方，金子，1917；斉藤，1957；中村，1958；入沢ら，1964）を数えるに過ぎない稀な腫瘍である．即ち睾丸腫瘍そのものが少いもので，人口10万人に2～3人，男子悪性腫瘍の0.5～2.0％で (Dixon & Moore, 1952 ; Collins & Pugh, 1964)，その睾丸腫瘍の95％はセミノーム，奇形腫等 germinal cell 由来のものであり，間質細胞腫，Sertoli 細胞腫等 non-germinal cell 由来の腫瘍は5％に過ぎない(Gerwig et al., 1964)．そのうち間質細胞腫の占める割合は全睾丸腫瘍の 0.8％ (Lewis, 1948)，1.2％ (Dixon & Moore, 1953)，3.2％ (Melicow, 1955)，2％ (Ward et al., 1960)，1.4％ (Collins & Cameron, 1964) と云われている．

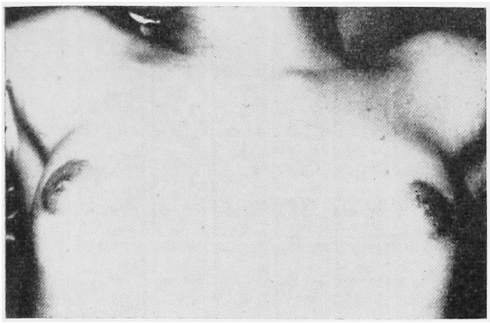

第1図．両側女性化乳房．

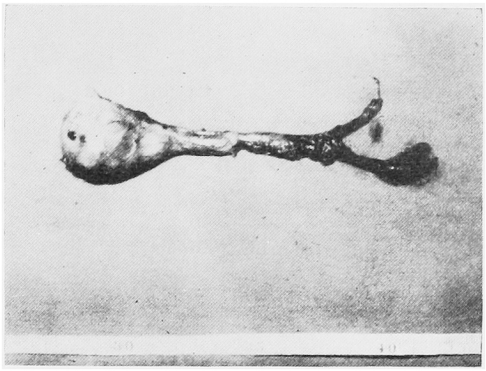

第2図．剔除標本．

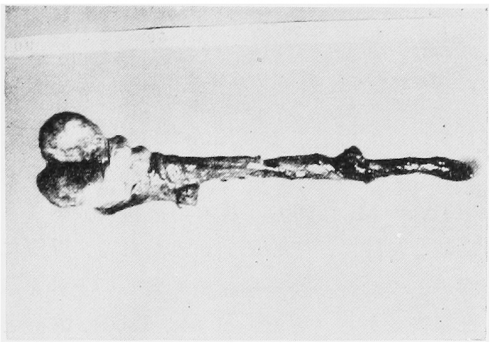

第3図．剔除標本（割面）

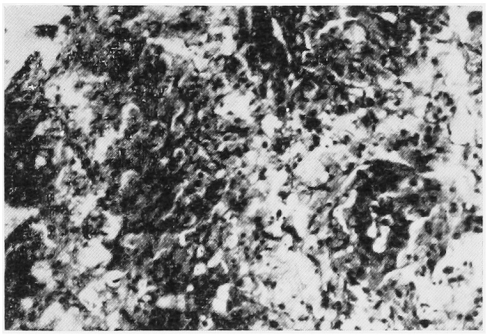

第4図．間質細胞腫，（H-E 染色）

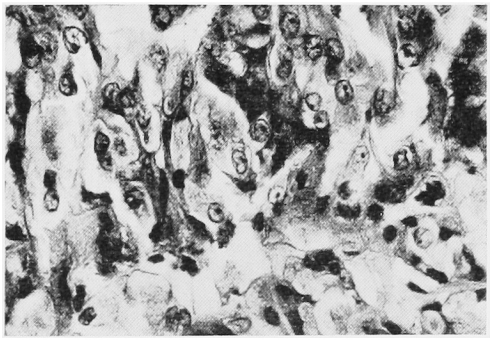

第5図．間質細胞腫，（H-E 染色）

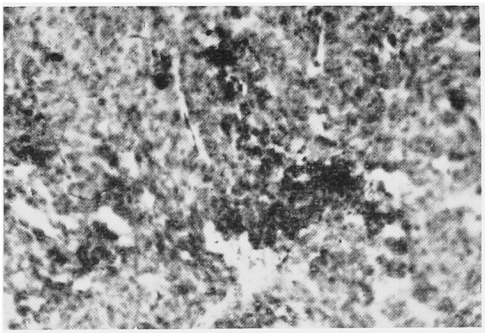

第6図．間質細胞腫，（脂肪染色）

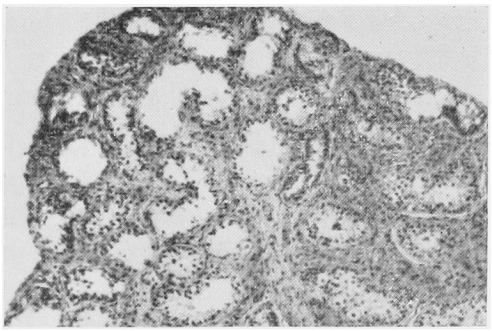

第7図．右睾丸の生検像，（H-E 染色）

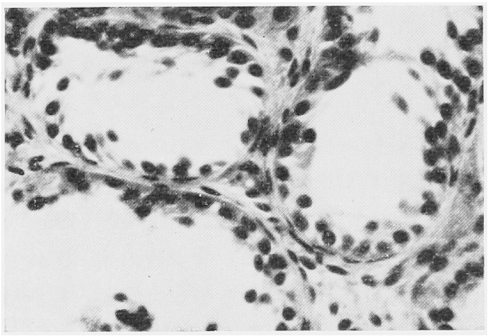

第8図．右睾丸の生検像，（H-E 染色）

年令的には1才から82才迄全年代に亘つて報告されているが，成人では25～35才に比較的多く，思春期前では3～6才(Bishop et al., 1960 ; Savard et al., 1960)，或は5～10才 (Dalgaard & Hasslberg, 1957) に山があると云われている．Bates et al. (1954) によると，思春期を境に小児対成人の比は略々1：2である．

睾丸腫瘍の誘因として停留睾丸は一般に認められており，Campbell (1959) も睾丸腫瘍の約11%は停留睾丸に発生し，その発生率は正常睾丸の約50倍の高率であると云つている．間質細胞腫についても，Blundon et al. (1953) は文献上45例のうち13例に停留睾丸又は萎縮睾丸との合併を認めている．我々の症例では停留睾丸はなかつたが，左睾丸は大豆大で萎縮性であつた．停留睾丸はともかく，対側睾丸の萎縮は後述する様に，本症の内分泌学的症状の一つとして現れるものであり，本症の誘因と云うより，間質細胞腫の結果として注目すべきものと考えられる．我々の症例に於いても，生後6カ月目に同側のヘルニヤ切開術を受けており，これが不首尾であつたための睾丸の発育不全も考慮しなければならないが，腫瘍剔除後，残存睾丸が順調な発育を示している処から，間質細胞腫による萎縮睾丸と考えられる．

外傷も睾丸腫瘍の誘因として重要であるが，間質細胞腫の報告例で外傷が誘因と考えられた記載は見当らない．

尚動物に estrogen その他を投与して実験的に本腫瘍を発生させた報告が幾つかある(Gray et al., 1950 ; Gardner & Boddaert, 1950 ; Grabstald et al. 1951 ; Andervont et al., 1957 ; Gunn et al., 1963 ; Haddow et al., 1962).

この腫瘍は一側性に発生するのが原則であるが，両側性のものも Garvey & Daniel (1951), Staubitz et al. (1953), Hedinger (1954), Rezek & Hardin (1955) 等少数の報告がある．又睾丸外部に発生する旁睾丸性間質細胞腫もある (Barrett, 1957 ; McDonald & Calams, 1957).

本症の初発症状は多くが一側の陰嚢内容の無痛性腫大であるが，これに伴う内分泌学的変化が思春期を境に態度を異にする点が特徴的である．思春期前の発病では早熟現象 (pseudopsychosexual precocity)，即ち身長体重の急増，性器の異常発育，腋毛陰毛等の発育，筋骨の発達，骨端閉鎖，声変り，libido の発現及び痤瘡等があり，又性格或は行動の上では約半数 (Bishop et al., 1960) に粗暴性，攻撃性，反社会性を帯びて来る等，一連の "abnormal accentuation of maleness,, がみられるのが普通である．尿中 17-KS は症例によつてその値に著しい差異があるが，一般に増量しており，且つ腫瘍剔除によつて減少し或は正常値に復しているものもある (Jungck et al., 1957 ; Bishop et al., 1960 ; Camin et al., 1960 ; Savard et al., 1960). 我々の症例に於いても既に示した様に，その傾向がみられる．又既に転移があつたため腫瘍剔除後も著しい上昇を示した報告もあり (Ward et al., 1960)，本症と17-KSの密接な関係がうかがわれる．一方思春期以後の発病では，恐らく end organ が既に完成しているためか (Camin et al., 1960) 内分泌学的変化を示さない場合がかなりあり，又逆に女性化乳房，libido の減退，対側睾丸の萎縮等の女性化症候を示す場合も多い．殊に女性化乳房は我々が文献的に集めた成人の60例中18例 (30%) に認められ，Heideman (1959) も成人例の1/3にみられると云つている．これは全睾丸腫瘍で女性化乳房を伴う場合が10%と云う Treves (1958) の報告からみて高率であり，女性化乳房が成人の間質細胞腫の重要な症状である事を示唆している．一方思春期前の本症で女性化乳房を伴う場合は稀で，文献上 Heideman(1959)は3例，Camin et al. (1960) は4例 (Huffman, 1941 ; Tavares, 1952 ; Jolly, 1955 ; Jungck et al. 1957) をみているが，これらは著しい男性化徴候に女性化乳房を合併していて，他の女性化徴候を示していない．

しかるに我々の症例は思春期前の発症であるが，体格の大きい事，かすかな陰毛を認める事

以外，著明な女性化乳房，陰茎の発育不全，対側睾丸の萎縮，繊細な女性様の皮膚等はむしろエストロゲン効果の優位を思わせる所見である．この点我々の症例は現在迄に記載のみられない稀有な徴候を呈している．

Leyding 細胞が testicular androgen を分泌する事は広く認められている事実であり，既に述べた様に，この腫瘍の臨床症状と尿中 17-KS 排泄量の間に密接な関係のある事，又本腫瘍内での androgen の生合成が或る段階まで確められている事 (Goldstein et al., 1960 ; Savard et al., 1960 ; Gaul et al., 1962) 等から，本症にアンドロゲン効果が現れるのは首肯されるのであるが，女性化乳房その他の女性化徴候の発現については未だ普遍的な説明がない．Mayers (1952) の考えは，睾丸，副腎皮質及び下垂体の相互作用を重視しており，下垂体の機能低下は乳房の発達を不利にするものであり，又治療的に progesterone, methyltestosterone 等を投与すると乳房の肥大を来す例 (McCullagh & Rossmiller, 1941) 等から，乳房の発達は下垂体の支配下にあり，女性化乳房は睾丸又は副腎からの estrogen 又は androgen 分泌の変化が下垂体を刺戟する結果であると推論している．Laufer & Sulman (1956) は犬の間質細胞腫に於いて尿中及び腫瘍自体の estrogen の上昇を証明しており，Ohlsen & Rønn (1957), Eisenstadt & Petry (1957), Herrmann et al. (1958), Heideman (1959), Ward et al. (1960) は臨床的に尿中 estrogen の上昇した例を報告している．殊に Heideman (1959) の症例では estrogen 上昇の源は腫瘍であつて，女性化乳房は estrogen の直接作用であると云つている．Eisenstadt & Petry (1957) は Morris (1953), Khyat & Goldberg (1954), Stern & Vandervort (1956) らの説を総合して別表の様な原因を挙げている．

別表　Causes of feminization in interstitial cell tumor of adults.

1. The tumors elaborate female hormones.
2. The tumors are derived from the Sertoli cells, supposedly the origin of the testicular estrogen.
3. The tumors transform androgens into estrogens.
4. Extratumoral estrogens are the cause, not the result, of the tumors, as demonstrated in animal experiments.
5. The tumors decrease the normal androgen production, resulting in a predominance of estrogens.
6. The tumors elaborate abnormal hormones.

(Cited by Eisentadt & Petry. 1957)

我々の症例は内分泌学的検索が不充分であつたが，幸い病理学的所見が比較的典型的であつたので，確定診断は形態学的所見に負う処が大であつた．即ち本症の肉眼的所見は，既に述べた如く，一般に片側性で，被膜に被われて周辺組織と区別され，割面が黄褐色乃至灰褐色の結節性腫瘍で，正常睾丸組織は殆んど圧排されている等が特徴である．組織学的には団塊状に増殖した間質細胞群が全面を被い，所々に圧排され萎縮した精細管遺残がみられる．Leyding 細胞の特徴は比較的大型の多面形細胞であり，原形質はエオジン嗜好性で，微細顆粒，小空胞，褐色色素，脂肪等があり，時に Reinke's crystalloid (Friedman & Ash, 1946 ; 近藤，1962) が認められる．核は球状又は卵円形を呈し，鮮明な核小体，クロマチンが核膜近くに遍在する．

尚本腫瘍と形態学的に極めて類似していてしばしば鑑別が困難と云われるものに，(i) interstitial-cell hyperplasia と (ii) 陰嚢内に発生する adrenal rest tumor がある．Blundon et al. (1953) は前者との鑑別点として，腫瘍では被膜形成があるか少くとも周囲組織とはつきり区別されている事，正常睾丸組織が置換えられて精細管を欠く事，過形成は両側性であること等を挙げている．又 Baines et al. (1962) は後者との鑑別点として，尿中 17-KS 分劃の相違，Reinke's crystalloid の有無，核の形態学的差異，adrenal rest は副腎様の二層形成を認める事，及び発生部位が精索の表面に多いこと等を挙げている．

睾丸腫瘍には悪性のものが極めて多いが

(Pugh & Cameron, 1964)，本腫瘍は臨床上良性とされている．Dalgaard & Hasselberg (1957) は文献的に94例中9例 (10%) が悪性と述べているが，Short & Coe (1963) は Dalgaard & Hasselberg の9例中には悪性と証明されていないものがあるとして，彼等は文献上6例の悪性例 (Masson, 1942, 1943 ; Gharpure, 1950 ; Ohlsen & Rønn 1956 ; Largiarder, 1960 ; Ward et al, 1960) に自験例の1例を加えている．殊にCamin et al. (1960) は思春期以前の悪性例は1例もないと述べており，我々が文献的に集めた小児の40例中にも矢張り悪性例を見出していない．

治療は他の睾丸腫瘍と同じく高位除睾術は勿論のこと，悪性例では同時に旁大動脈リンパ節の廓清術が勧められている (Staubitz et al., 1958)．ここで注意すべき事は，本症の悪性度の判定は形態学的には困難で，転移の有無が唯一の指標であると云われている事である (Warren & Olshausen, 1943 ; Blundon et al., 1953)．従つて当初良性と思われる場合でも，リンパ管造影法その他によつて転移の無い事を確めねばならないし，又除睾術後も観察を怠つてはならない．最後に，本症の内分泌学的変化の予後は，腫瘍剔除後にその進行が部分的に消退した例が多い．Baines et al. (1962) も女性化乳房が術後に成形術を要しないまでに縮小した例を報告している．我々の症例も術後日が浅いが，残存睾丸の発達及び軽度乍ら女性化乳房の縮小がみられており，今後の経過に大いに期待をかけている．

結　　語

11才男児の睾丸間質細胞腫の1例を経験し組織学的に確かめ得た．身体的早熟を呈していたが，思春期前に発病したにも拘らず性的早熟はなく，逆に女性化徴候を呈して女性化乳房を訴えた．腫瘍剔除後，残存睾丸が発達し，女性化乳房も縮小の傾向にある．合せて若干の文献的考察を行つた．

稿を終るに当り，御懇篤な御指導，御校閲を賜つた恩師楠隆光教授，及び病理学的診断に関して御指導をいただいた第1病理学教室宮地徹教授に深甚なる感謝の意を表します．

又御協力下さつた教室員各位に感謝します．

文　　献

1) Andervont, H. B., Shimkin, M. B. and Canter, H. Y. : J. Nat. Cancer Inst., **18**: 1, 1957.
2) Baines, G. H., Brooks, V. S. and Halley, J. B. N. : Brit. J. Surg., **49** 539, 1962.
3) Barrett, W. A. : J. Urol., **78** : 158, 1957.
4) Bates, P. L., Wilets, A. J. and Cokely, H. J. : J. Urol., **71** : 114, 1954.
5) Bishop, P. M. F., Van Meurs, D. P., Willcox, D. R. C. and Arnold, D. : Brit. M. J., I. : 238, 1960.
6) Blundon, K. E., Russi, S. and Bunts, R. C. : J. Urol., **70** : 759, 1953.
7) Camin, A. J., Dorfman, R. I., McDonald, J. H. and Rosenthal, I. M. : Am. J. Dis. Child., **100** : 389, 1960.
8) Campbell, H. E. : J. Urol., **81** 663, 1959.
9) Collins, D. H. and Cameron, K. M. : Brit. J. Urol., **36** : Suppl., 62, 1964.
10) Collions, D. H. and Pugh, R. C. B. : Brit. J. Urol., **36** : Suppl., 1, 1964.
11) Dalgaard, J. B. and Hasselberg, F. : Acta path. et microbiol. Scandinav., **41** : 219, 1957.
12) Dixon, F. J. and Moore, R. A. : A. F. I. P., Atlas of Tumor Pathology, Ⅷ, 1952.
13) Dixon, F. J. and Moore, R. A. : Cancer, **6** : 427, 1953.
14) Eisenstadt, H. B. and Petry, J. L. : J. Urol., **78** : 428, 1957.
15) Friedman, N. B. and Ash, J. E. : A. F. I. P., Atlas of Genito-Urinary Pathology, 1946.
16) Friedman, N. B. and Moore, R. A. : Military Surg., **99** : 573, 1946. (Quated by Heideman).
17) Gardner, W. U., Gardner, W. U. and Boddaert, J. : Arch. Path., **50** 750, 1950.
18) Garvey, F. K. and Daniel, T. B. : J. Urol., **66** : 713, 1951.

19) Gaul, C., Sanches, J., Dorfman, S. R. and Rosenthal, I. M. : J. Clin. Endocr., **22** : 1046, 1962.
20) Gerwig, W. H., Jr, Countryman, L. K., Harrison, I. and Gottschalk, R. G. : Am. J. Surg., **107** : 760, 1964.
21) Gharpure, V. V. : J. Path. & Bact., **62** : 113, 1950.
22) Goldstein, M., Gut, M. and Dorfman, R. I. : Biochem. Biophys. Acta, **38** : 190, 1960.
23) Grabstald, H., Haines, J. S. and Morrow, A. G. : J. Urol., **66** : 708, 1951.
24) Gray, C. P., Thompson, G. J. and Mc Donald, J. R. : J. Urol., **64** : 690, 1950.
25) Gunn, S. A., Gould, T. C. and Anderson, W. A. D. : J. Nat. Cancer Inst., **31** : 745, 1963.
26) Haddow, A., Dukes, C. E., Roe, F. J. C., Mitchley, B. C. V., Pugh, R. C. B. and Cameron, K. M. : A. R. Brit. Emp. Cancer Campgn, **40** : 34, 1962.
27) Hedinger, C. : Quated by Z. org. Chir., **140** : 370, 1955.
28) Heideman, M. L., Jr. : J. Clin. Endocr., **19** : 1331, 1959.
29) Herrmann, W. L., Buckner, F. and Baskin, A. : J. Clin Endocr., **18** : 834, 1958.
30) Huffman, L. F. : J. Urol., **45** : 692, 1941.
31) 入沢俊氏・白井将文・那須鉱三郎，笹野伸治・高橋信彦：睾丸間質細胞腫の2例，第52回日本泌尿器科学会総会にて報告. 1964.
32) Jally, H. : : Sexual Precocity : American Lectures in Endocrinololgy, No. 200, Springfield, Ill., Charles C Thomas, Poblisher, p. 224, 1955.
(Quoted by Camin et al.)
33) Jungck, E. D., Thrash, A. M., Ohlmacher, A. P., Knight, A. M. Jr. and Dyrenforth, L. Y. : J. Clin. Endocr., **17** : 291, 1957.
34) Khyat, E. and Goldberg, L. G. : New York St. J. Med., **54** : 391, 1954.
(Quotod by Eisenstadt & Petry).
35) 近藤猪一郎：日泌尿会誌.,**53**：869，1962.
36) Largiader, F. : Frankfurt. Z. Path., **70** : 630, 1960.
37) Laufer, A. and Sulman, F. G. : J. Clin. Endocr., **16** : 1151, 1956.
38) Lewis, L. G. : J. Urol., **59** : 763, 1948.
39) Masson, P. : Rev. canad. de Biol., **1** : 570, 1942 ; **2** : 168, 1943.
40) Mayers, M. M. : J. Urol., **68** : 834, 1952.
41) McCullagh, E. P. and Rossmiller, H. R. : J. Clin. Endocr., **1** : 496, 1941.
42) McDonald, J. H. and Calams, J. C. : J. Urol., **82** : 145, 1959.
43) Melicow, M. M. : J. Urol., **73** : 547, 1955.
44) Morris, J. M. : Am. J. Obst. & Gynec., **65** : 1192, 1953.
45) 中村昭典・日泌尿会誌.,**49**：953，1958.
46) 緒方・金子：福岡医科大学雑誌，**10**：478，1917.
47) Ohlsen, A. S. and Rønn, G. : Acta Chir. Scandinav., **112** : 411, 1957.
48) Pugh, R. C. B. and Cameron, K. M. : Brit. J. Urol., **36** : Suppl., 107, 1964.
49) Rezek, P. and Hardin, H. C. Jr. : J. Urol., **74** : 628, 1955.
50) Sacchi, E. : Rev. sper. freniat., **21** : 149, 1895.
(Quoted by Gerwig et al.).
51) Savard, K., Dorfman, R. I., Baggett, B., Fielding, L. L., Engel, L. L., McPherson, H. T., Lister, L. M., Johnson, D. S., Hamblen, E. C. and Engel, F. L. : J. Clin. Invest., **39** : 534, 1960.
52) 斎藤宗吾：ホと臨床，**5**：773，1957.
53) Staubitz, W. J., Magass, I. V., Oberkircher, O. J., Lent, M. H., Mitchell, F. D. and Murphy, W. T. : J. A. M· A., **166** : 751, 1958.
54) Staubitz, W. J., Oberkircher, O. J. and Blick, M. S. : J. Urol., **69** : 652,1953.
55) Stern, O. N. and Vandervort, W. J. : New Eng. J. Med., **254** : 787, 1956.
56) Tavares, A. : Acta gynec. et obst. hisp・lusit., **2** : 231 1952.
57) Treves, N. : Cancer, **11** : 1083, 1958.
58) Ward, J. A., Krantz, S., Mendeloff, J. and Haltiwanger, E. : J. Clin. Endocr., **20** : 1622, 1960.
59) Warren, S. and Olshausen, K. W. : Am. J. Path., **19**: 307, 1943.

(1964年10月14日受付)