泌尿紀要11巻8号
昭和40年8月

結石を併発せる腎杯憩室の1例

久留米大学医学部泌尿器科学教室（主任：重松　俊教授）
嶺　井　定　一
村　田　純　治

A CASE OF CALYCEAL DIVERTICULUM WITH CALCULUS

Teiichi MINEI and Junji MURATA

From the Department of Urology, Kurume University School of Medicine
(Director : Prof. S. Shigematsu, M. D.)

A case of calyceal diverticulum with calculus occurred in a 41-year-old male was reported.

Diagnosis of right calyceal diverticulum with calculus was made by x-ray examination. Surgical exploration of the right kidney was performed. A typical calyceal diverticulum was observed and removed. Ninety-six pieces of calculi were found in the calyceal diverticulum. Discussion was made on several points of this disease.

I. 緒　　言

腎実質内に発生した嚢胞様腔洞が腎杯と交通を有し，かつ内壁が腎盂腎杯同様の移行上皮を示す一群の疾患は，腎杯憩室，腎杯嚢腫，腎盂性嚢腫，先天性腎盂憩室，腎盂嚢腫，腎盂憩室，腎杯嚢胞，腎盂性嚢胞，先天性腎杯憩室などと呼ばれ，比較的稀な疾患であるが，欧米においては既に340例以上の報告を見る．本邦においては43例が報告されているが，そのうち26例（約60%）に結石の合併を認めている．当教室においては江藤等（1965）が本症の1例を報告したが，最近再び結石を合併した本症の1例に接し，腎杯憩室結石を含む腎の部分切除を施行し，病理組織学的にも検討し得たので茲に追加報告する．

II. 症　　例

患者：中○正○，41才，男子，会社員．

主訴：外科医の紹介で腎臓検査希望．

家族歴：特記すべきことはない．

既往歴：25～26才頃より胃症状があり，胃薬を服用していたが40才の時，胃潰瘍の診断で胃切除を受けた．その時，外科医より胆石の診断を受けている．

現病歴：外科にて胆嚢造影等の諸検査を受けたが胆嚢結石の確信が得られず，泌尿器科的検査を進められ本科へ転科．

現症：体格中等度，栄養稍々不良．

脈膊，呼吸，眼瞼結膜等は著変なし，全身及び皮下リンパ節の腫張なく，胸腹内臓器に異常を認めない．左腎不触，右腎をわずかに触れ軽度の圧迫感を訴えるが圧痛はない．其他泌尿性器に異常を認めない．血圧128～70mmHg．血液像，赤血球380万，血色素量85%（ザーリー），白血球5600，白血球百分比，好酸球0%，好中球棒状核4.0%，分葉核59%，リンパ球36%，大単核球1%．赤沈中等価31．肝機能正常．腎機能，PSP試験15分値25%，30分値41.6%，2時間値66.6%，残余N 43.4mg/dl．血清電解質には異常を認めない．尿所見，淡黄色やや混濁，弱酸性，比重1020，蛋白（±），糖（－），膿球5～6/×400，上皮細胞2～3/×400，グラム染色にて陰性桿菌2～3/1 G. F．膀胱鏡所見，容量200cc，膀胱粘膜は軽度の充血があるが，潰瘍，腫瘍，結石等は認めない．青排泄は右3′05″．左3′40″で正常．レ線所見，腎部単純撮影で右上極部に一致して小豆大の結石多数を認め（第1図），静脈性腎盂撮影に於て，左腎盂は正常であるが，右腎上極部に拇指頭大の嚢腫状影像を認める（第2図）

以上の所見より我々は腎杯憩室結石の診断をくだし，右腎上極部分切除を施行した．

手術所見：Bergman-Isurael の皮切で後腹膜腔内に達し，腎を剝離脱転し，レ線所見計測にて切除部分を決定した．切除予定線上にて腎を楔形に裁開し結石の存在を確め，腎部分切除を施行した．

摘出標本の肉眼的所見：切除せる腎実質内に直径約2.5 cm の腔洞があり，中に小指頭大のサイコロ状結石96個を有していた（第3，4図）

組織学的所見：数層の移行上皮で覆われ，その周囲には炎症性細胞の浸潤が中等度に認められ，又やや圧迫された糸球体及び細尿管を認めたが，腎組織そのものには著明な変化は認めない（第5，6図）

術後経過：術後3週間の静脈性腎盂撮影及び逆行性腎盂撮影で造影剤の腎外漏出もなく，膀胱鏡検査においても青排泄良好で術後25日で全治退院した．

Ⅲ．考　　按

本症は Rayer（1841年）が最初に報告し，Yow & Bunts（1955）は文献より19例を集めて報告し，本邦においては市川　谷野（1938）が臨床第1例を発表して以来，中村（1957）は本症に関して25の病名を文献より集め考察を加え，更に小柳　中村等は19例を文献上より集め統計的観察を行つている．その後河西（1961）は25例を集めて統計的観察を行つており，我々の教室例2例を加えるとそれ程稀な疾患ではない．

本症の発生機転に関しては Yow 等の先天性説をとつているものが多いが，他の説もあり確定していない．従つて本疾患には多種多様の呼称名が附せられており，本邦においてもこれまで9種の呼称名がある．このことは本疾患の成因にいろいろと異つた見解があることと嚢胞様腔洞をいかなる種類の疾患と考えるかの相違にその原因があるものと思われる．従つてこの腔洞を嚢胞の一種と考えているもの，憩室の一種と考えているもの及び腎杯系の拡張と考えるものに要約される．しかし組織学的には腔洞及び小導管の内壁は小腎杯と同一の移行上皮で覆われており，立方単層上皮で覆われている単純性嚢胞とは区別されるべきものと思われる．当教室に於いては先に江藤・鈴木は自験例に文献的考察を加え，腎杯憩室の名称が最も妥当であるとしたので以後我々は此の名称を用いることに賛同している．

欧米では Abeshouse（1960）によれば男女比は1.1：1と述べているが，本邦では河西（1961）によれば男子17人に対し女子8人と圧倒的に男子が多い．本症は無症状に経過し，合併症を伴つて始めて症状を発するとが多い．合併症では感染症及び結石が多く，Yow 等は19例中10例（約52%）に，Abeshouse は345例中126例（約36%）に結石が見られたと報告し，本邦統計では43例中26例（約60%）に結石を認めている．本症の治療は無症状の時は放置されるが，症状があつたり，合併症がある場合は従来より腎部分切除術が施行されている．Yow 等は腎切開により憩室内壁の完全切除を行う方法を報告しているが，腎保存の意味からも出来るだけ憩室内壁の切除に止めるのが妥当ではないかと思われる．

Ⅳ．結　　論

41才の男子で結石を伴う右腎杯憩室の患者について症例を報告すると共に本症について若干の考察を行つた．

稿を終るに当り恩師重松俊教授の御懇篤なる御指導，御校閲に対し心から深謝致します．

文　　献

1）相沢正俊・他：臨牀皮泌，**17**：171，1963.
2）足立修嶽・他：日泌尿会誌，**48**：236，1957.
3）Abeshouse, B. S. and Abeshouse, G. A.: J. Urol., **84**: 252, 1960.
4）江藤耕作・他：皮と泌，2号掲載予定，1965.
5）市川篤二・他：体性，**25**：951，1938.
6）河西稔：泌尿紀要，**7**：588，1961.
7）小柳雋哉・他：臨牀皮泌，**17**：225，1963.
8）金沢稔・他：和歌山医学，**7**：188，1951.
9）柿崎勉：日本泌尿器科全書，2,1：859，1964.
10）中村章・他：臨牀皮泌，**18**：859，1964.
11）夏目修・他：臨牀皮泌，**18**：589，1964.
12）大越正秋・他：日泌尿会誌，**46**：733，1955.
13）Rayer, P. P.: Traité des Maladits des Renis, **3**: 507, 1841.
14）篠崎正己：日泌尿会誌，**49**：273，1958.
15）土屋文雄・他：日泌尿会誌，**29**：49，1940.
16）Yow, R. M. and Bunts, R. C.: J. Urol., **37**: 663, 1955.

（1965年6月7日　特別掲載受付）

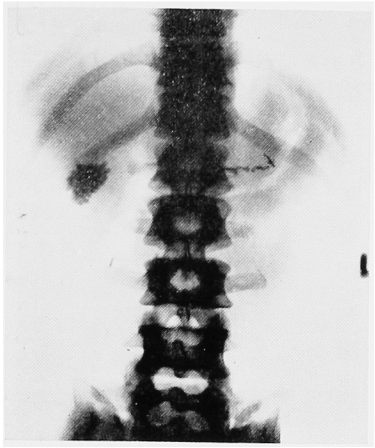

第 1 図

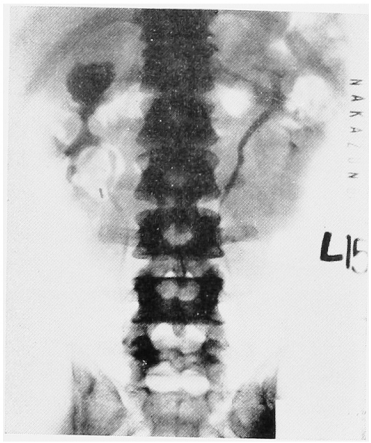

第 2 図

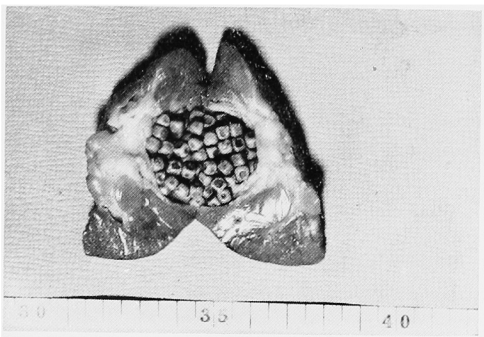

第 3 図

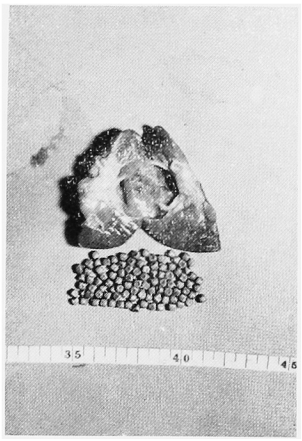

第 4 図

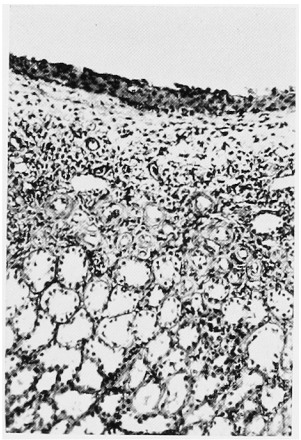

第 5 図

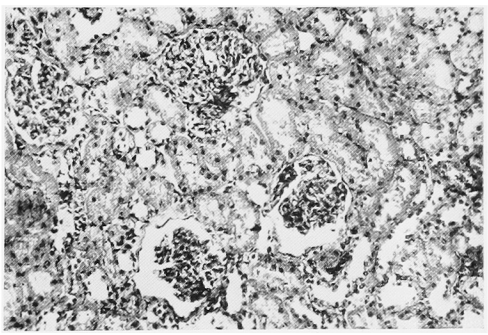

第 6 図