

女性化副腎皮質腫瘍

—症例と内分泌学的考察—

京都大学医学部泌尿器科教室（主任 稲田 務教授）

助教授 酒 徳 治 三 郎

助手 高 橋 陽 一

京都大学医学部栄養治療室（主任 桂 英補助教授）

助手 井 上 哲 夫

FEMINIZING ADRENOCORTICAL TUMOR

—A CASE REPORT AND STUDIES ON HORMONAL
RESPONSIVENESS OF THE TUMOR—

Jisaburo SAKATOKU and Youichi TAKAHASHI

*From the Department of Urology, Faculty of Medicine, Kyoto University**(Director : Prof. T. Inada M. D.)*

Tetsuo INOUE

*From the Department of Nutriology, Faculty of Medicine, Kyoto University**(Director : Assist. Prof. H. Katsura M. D.)*

A case of feminizing adrenocortical tumor with positive glucose tolerance test in man, 39 years of age, is described. Urinary 17-KS, estrogens, 17-OHCS and pregnanediol were determined both before and after the infusion of ACTH, PMS and Dexamethazone (DM), and surgical removal of the tumor.

Elevated levels of urinary total estrogen, 17-KS (predominantly DHA) and pregnanediol were observed. Urinary steroid excretion was unchanged following ACTH, PMS and DM infusion, so steroid biosynthesis in this tumor might be autonomous.

Postoperatively feminizing syndrome was subsided and urinary steroid levels returned to the normal ranges.

Bittorf (1919)¹⁾ の報告を第1例とする女性化を来す副腎性器症候群は、男性化を来すものに比べて極めて稀で、諸外国の症例を集計しても未だ50例に満たない程である。我国に於いては松永 (1961)²⁾ の報告が最初で、本症例は第2例に相当するものである。

本症候群は皮質過形成によるものではなく、全例 Estrogen を産生する皮質腫瘍によるものであるが、本腫瘍に於ける steroid 合成が Gonadotropin のコントロール下にあるという成績が Dempsey & Hill (1963)³⁾ により

報告されている。我々は本症例について C₁₉ steroids, Estrogen その他の測定により本腫瘍を有する個体の内分泌環境を明らかにするべく努めるとともに、Gonadotropin その他の負荷試験を行って上記の点を検討したのでその成績を報告する。

症 例

39才、男子、既婚、会社員、黒○滑。

初診：昭和38年9月28日。

主訴：陰萎及び蛋白尿。

現病歴：昭和36年1月頃から精力減退に気付く様に

なり同年春頃には全く勃起しなくなった。同じ頃から時々頭重感及び鼻閉を来す様になり、耳鼻科にて鼻中隔彎曲症の手術をうけたが症状は軽快しなかった。昭和37年4月に内科にて糖尿を指摘され同年7月内科に入院し糖尿病の治療をうけた。この時梅毒血清反応が陽性である事を指摘され Ilotycin の投与をうけた。昭和38年8月より皮膚科にて駆梅療法をうけたがその頃から両側乳房部に緊満感を覚える様になった。同年9月内科にて蛋白尿を指摘され、これと陰萎について泌尿器科的検査をうけるため来科した。腹部腫瘤には気付かない。

既往歴：特記すべきことなし。

家族歴：糖尿病（伯母）。

現 症：体格中等度，栄養良，やや肥満型，顔貌正常，皮膚に vascular spider を認めず。両側頬部に毛細血管拡張あり。両側乳房はやや膨隆し，触診にて腫大せる乳腺を認める。乳輪も男子としては着色が強く乳頭も大きい (Fig. 1, 2)。心濁音界はやや左方に拡大している。心音は純。肺野に異常なし。左上腹部は瀰漫性に膨隆し，これに一致して小児頭大，球状の腫瘤を触れる。腫瘤の下界は臍高，内側は中央線，外方は側腹へ移行し上方は季肋下に移行する。腫瘤は弾性硬，表面平滑，呼吸性に少しく移動し，表面の皮膚に異常を認めない。圧痛はない。陰茎は正常大，恥毛は正常，両側辜丸は緊張を欠き萎縮を思わせる。前

立腺の発育は良好である。その他の体部に異常を認めない。

一般検査所見：血圧 135/95 (右上肢，臥位)。赤血球数 416×10^4 ，血色素量 15.1g/dl，白血球数 7,300，白血球百分率，桿状好中球 4.0%，II核 39.0%，III核 27.0%，好酸球 3.0%，単球 10.0%，リンパ球 17.0%。出血時間，凝固時間異常なし。毛細血管抵抗減弱。赤沈：30分値 9mm，1時間値 13mm，2時間値 36mm。血液化学：血清 Na 144.4mEq/L，K 5.48mEq/L，Cl 105.5mEq/L，NPN 27.7mg/dl，Creatinine 0.7mg/dl，血清総蛋白 8.2mg/dl。尿：蛋白 0.8~1.2‰ (Esbach 法)，糖 (-) 時に (+)，尿沈渣：赤血球 (-)，白血球 2-3/×400，上皮細胞 (+)，顆粒円柱 (+)。PSP-test；15分値 23%，30分値 Σ 43%，60分 Σ 56%，120分 Σ 61%。ECG；marked left axis deviation。肝機能検査：黄疸指数 6，総ビリルビン 0.9mg/dl，直接ビリルビン 0.4mg/dl，TTT 2単位。

X線検査所見：胸部単純撮影，異常なし。排泄性尿路撮影では左上腎杯群は全体に内方より外方に向って圧排されている。後腹膜気体注入法+逆行性腎盂撮影 (Fig. 3) により左腎上方を占め左腎上半に重なる腫瘤陰影を認めた。胃腸透視により結腸脾彎曲の下方への圧迫偏位及び胃の前方への圧迫を認めた。精囊腺撮影，トルコ鞍撮影には異常を認めなかった。

Table 1 Endocrine Function Studies.

	Before operation		After operation	
Glucose tolerance test	Blood sugar	Urinary sugar	Blood sugar	Urinary sugar
Fasting	85mg/dl	(-)	74mg/dl	(-)
30' after ingestion of glucose	131 "	(-)	117 "	(-)
60' "	163 "	(-)	151 "	(-)
120' "	150 "	(-)	77 "	(-)
Urinary catecholamines				
{ Adrenaline	17.2 μ g/day		18.0 μ g/day	
{ Noradrenaline	104.9 "		125.1 "	
Urinary 17-KS	146.0~163.0mg/day		1.2~14.5mg/day	
" 17-OHCS				
{ free	0.35~1.62mg/day		0.16~0.48mg/day	
{ total	7.7~24.7 "		6.25~8.55 "	

Urinary total Estrogen	73.5~318 μ g/day	28.4 μ g/day
" Gonadotropin	24u>	
" Pregnanediol	7.7mg/day	0.5mg/day
ACTH test	negative	
Gonadotropin test	"	
Dexamethazone suppression test	"	
Basal metabolic rate	+9%	

内分泌関係検査所見・Table 1 に示す通りである。ブドウ糖負荷試験に於いては、尿中に糖は出なかったが2時間値は負荷前値に復さず明らかに遅延している。尿中 17-KS は 146.0~163.0mg/d, 尿中 total Estrogen 値は 73.5~318 μ g/d, と著しく増加している。又尿中 Pregnanediol 値も 7.7mg/d に達し相当の増加が見られた。尿中 17-OHCS 値は軽度に増加を示した。これ等異常値を示すものうち、術前、術後を比較して明らかに変動を示したものはブドウ糖負荷試験, 尿中 17-KS 値, 尿中 total Estrogen 値, 尿中 Pregnanediol 値などで、いずれも正常化が見られ腫瘍に起因する異常であった事が知られる。17-KS 分画は DHA が88.3%を占め非常に増量して居り、11-Oxy 群は比較的少量であった (Table 2)。

Table 2 Urinary Excretion of 17-KS Fractions.

Predehydroisoandrosterone	1.9mg/24h
Dehydroisoandrosterone (DHA)	214.0
Androsterone	5.4
Etiocholanolone	11.1
11-Ketoandrosterone	1.0
11-Ketoetiocholanolone	2.2
11-HO-androsterone	1.8
11-HO-etiocholanolone	1.6
Rest	3.1
Tatal	242.1

ACTH, Dexamethazone, Gonadotropin の負荷試験はいずれも陰性であった (Fig. 4, 5)。

睾丸生検所見：造精系の活動は年令の割に相当低下

している。間質細胞はほぼ正常である (Fig. 6)。

臨床診断：女性化左副腎腫瘍。

手術所見：エーテル挿管麻酔の下に左上腹部に Luer 氏切開を加えて開腹した。腫瘍は結腸脾彎曲を内下方へ圧迫し、その後方より突出し左上腹部全体を占めていた。下行結腸の外側より後腹膜腔に入った。腫瘍はほぼ小児頭大で周囲に怒張した静脈をめぐらしていた。臍は強く後方より圧迫され腫瘍の上端前面に密着し、又左腎上端は腫瘍下端と密着し外方に偏位していた。臍及び左腎を剥離し腫瘍のみを剔除した。右副腎はほぼ正常大で異常を認めず、臍及び乳腺の生検を行なって手術を終了した (Fig. 7)。

剔除標本：大きさ、18×15×14cm 重量 1,270g。線維性被膜で完全に包被されている。剖面は黄褐色でほぼ均質であるが、一部海綿状の部分があり、又被膜に接して暗褐色の薄い層が認められる (Fig. 8, 9)。

組織所見：腫瘍細胞は一般に方形ないし多核形で核は濃染し、異型性多型性に富む部分と、比較的大きき形状の均一な部分とがある。胞体はエオジンによく染まる。多核性型巨細胞の見られる部分もある。被膜中に腫瘍細胞の浸潤が見られ、組織診断は副腎皮質癌である (Fig. 10, 11, 12)。臍は間質に軽度線維化があり、リンパ球の浸潤が認められた (Fig. 13)。乳腺は腺腔拡大し腺細胞の増殖、多層性、円柱上皮化が認められ女性化乳房の像である (Fig. 14)。

術後経過：術後10日目に数年来なかった陰茎の勃起状態が再現する様になり、26日目に乳腺の硬結は全く消失した。蛋白尿は術後漸次量が少なくなり退院時には 0.1%程度となった。糖負荷試験も正常化し、普通食摂取下で糖尿も全く消失したので、糖耐性の低下現象も腫瘍による脾臓の圧迫或は腫瘍の steroid 合成と関係があったものと推定された。尿中 17-KS は 1.2~14.5mg/d, total Estrogen は 28.4 μ g/d と正常化乃至正常値に近くなった。尿中 17-OHCS はやや低下

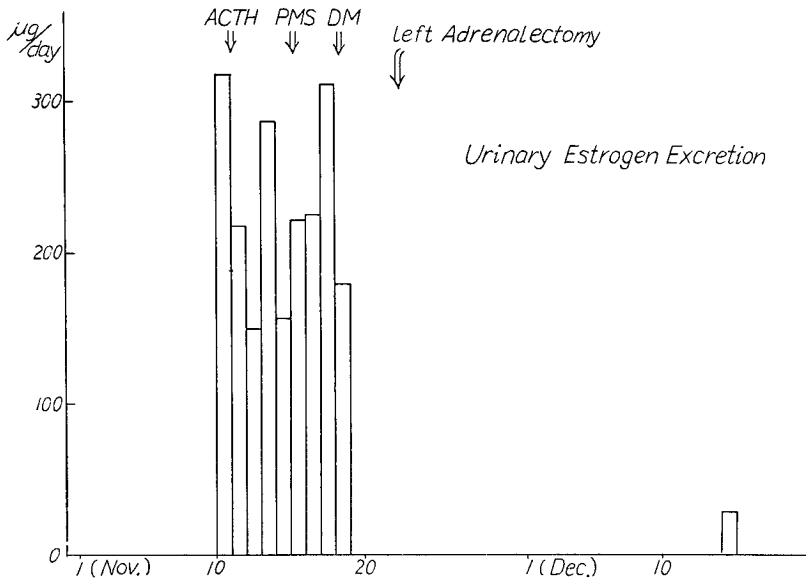


Fig. 4

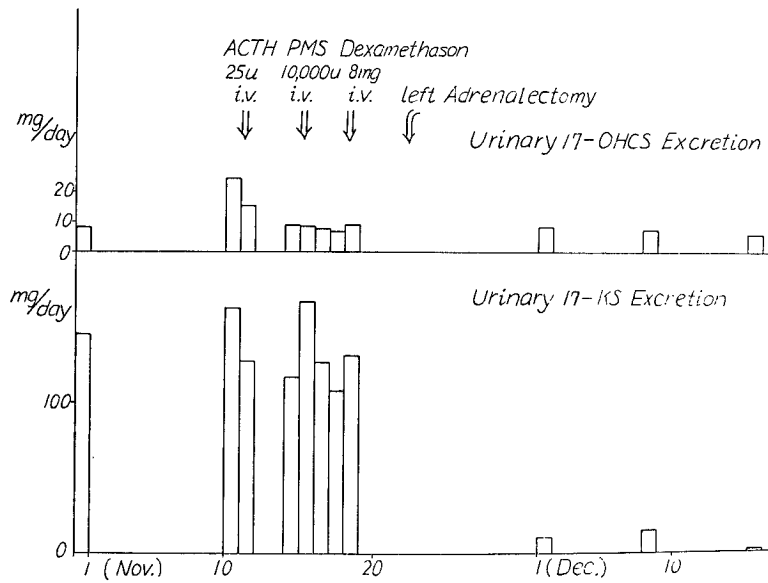


Fig. 5

し、尿中 Catecholamines はほぼ不変であった。尿中 Pregnanediol は 0.5mg/d と正常化した。術後 34日目に退院し、以後 2年間再発、転移の徴を認めず又尿中 Estrogen 値の上昇等も認めない。

考 按

女性化を来す副腎皮質腫瘍について、1957年に Wallach et al.⁴⁾ が 34 例を集めて文献的考察を行っているが、その後 Wolf et al.⁵⁾ (1958), Snaith et al.⁶⁾ (1958), Ferrier et al.⁷⁾ (1958) の各 1 例, Treves⁸⁾ の 6 例 (1958), Mosier et al.⁹⁾ (1961), 松永 (1961), Dempsey & Hill (1963), の各 1 例が報告されており、これに松永の引用している Broster et al.¹⁰⁾ (1935) の 1 例を加えて計 47 例となり、従って我々の症例は 48 例目に相当すると思われる。

これ等 48 例の報告について臨床症状及び検査上の特徴をまとめて Table 3 に示す この 48

Table 3 Summary of Clinical & Biochemical Features of 48 Reported Cases.

Gynecomastia	100.0%(40/40)
Testicular atrophy	69.5%(25/36)
Reduced libido	82.0%(23/28)
Palpable tumor	62.0%(23/37)
Increased urinary 17-KS	53.8%(14/26)
Recurrence or metastase	42.8%(18/42)
Abnormal glucose tolerance curve	50.0% (6/12)

例中 Snaith et al. の症例は 5½ 才の女子に Pubertas praecox の形で現れた例外的なもので、これ以外はすべて男性の女性化の形をとっている。

腹部腫瘍の触知されるものは記載例中 62% である。巨大な腫瘍の多い割に周囲臓器への機械的圧迫による症状は少く、我々の症例と Wolf et al.⁵⁾ の症例にのみ、臍への直接圧迫によると思われる耐糖性の低下を認めている。女性型乳房は 100% に存在し而も最も早期に現われる所見である。性欲減退は 82% に認められている。我々の症例ではこれが初発症状で女性型乳

房はそれから 2 年経過してはじめて自覚されている。自覚症状としては女性型乳房よりむしろ早期のものと思われる。睾丸萎縮は 69.5% に認められた。触診上は緊張の低下と容積の減少であり、組織学的には造精能の抑制像が認められる。その他我々の症例では両側頰部の毛細管拡張が著明であったが、腫瘍剔除後も変化を認めず Estrogen 活性との関係は不明である。なお vascular spider や palmar erythema を認めたという報告はない。報告例中手術的療法を行わないか不能であったものは例外なく転移又は死の転帰をとって居り、手術的に一応剔除術に成功したものの 26 例のうちでも 8 例、31% に転移、再発を見ている。組織学的にも 43 例が癌腫、1 例が肉腫、3 例が腺腫、1 例が不明となって居り殆んどが悪性像を呈している。

糖負荷試験を行った本症例の約半数に負荷曲線の異常が認められている事が注目される。異常を示した 6 例中 4 例は flat curve を示し、そのうち 1 例は reactive hypoglycemia の形をとり recurrent coma を主訴とするものであった (Staffieri et al.¹¹⁾)。これ等は巨大腹部腫瘍に時に合併する低血糖症¹²⁾ と同列に解す可きものとも考えられるが又 Anderson 症例¹³⁾ と同様副腎皮質不全に由来するものとも考えられる。これと対照的に我々の症例及び Wolf et al. の症例の 2 例では hyperglycemia 及び耐糖性の低下が認められた。我々の症例では手術時所見と術後の糖負荷曲線の正常化より腫瘍による臍の直接圧迫に由来するものと考えられた。後者では、腫瘍と臍の状況の記載はないが、腫瘍が左側にあり胃の偏位の認められる点から当然臍への圧迫の大なる事が推定される。しかし両側とも 17-OHCS 尿中の増加傾向が見られるので、腫瘍による Glucocorticoid の増加に由来する耐糖性低下という考えも否定出来ない。

尿中 Estrogens は Scott¹⁴⁾ 及び Wilkins¹⁵⁾ 例を除き、測定された全例に増加をみている。Dempsey et al. は HCG, PMS 投与による尿中 Estrogens 排泄の増加状態を観察し、この腫瘍が下垂体性 Gonadotropin のコントロール下にある可能性を指摘している。又 West et

al.¹⁶⁾は ACTH 投与により Estrogens 及び Tetrahydro-S の増量をみている。しかし我々の症例では ACTH, PMS, Dexamethazone のいずれの投与によっても尿中 Estrogens 排泄に有意の変動を見る事なく、従って本腫瘍の Estrogen 産生は自律性のもと考えられた。

尿中 Estrogen の増量は他型の副腎皮質腫瘍に於いてもみられるもので、Cushing 型の皮質癌、男性化を呈する皮質癌、或は皮質腺腫などでも証明されている。一方尿中 17-KS 量は本症候群の半数に於いて増量が認められている。増加症例の 17-KS 分画像の特徴は、Dehydroepiandrosterone (DHA) の増量で、これが全 17-KS 量中の殆んど大部分を占めている事であるが、この DHA の増量は男性化副腎皮質腫瘍についても見られる事である。従って男性化及び女性化副腎皮質腫瘍を通じてそのホルモン環境には類似点が多い。この事実は同一性質の皮質腫瘍が男性に於いては女性化を、女性に於いては男性化を来しているという可能性を示しているのかもしれない。

Salhanick & Berliner¹⁷⁾は妊馬尿中に見られる Estrogen である Equilenin を女性化副腎腫瘍組織中から証明した。これは男子に於いては未だ見出されていないので、これを体液中に証明すれば本症の診断上有意義であると思われる。

又 Progesterone の metabolite と考えられる Pregnanediol は男子では極く少量しか証明されない事が知られている。本症候群では測定された 7 例中 Wilkins 例を除く 6 例に、尿中値の上昇を見て居り本症の診断上価値があると考えられる。

我々の症例では ACTH, PMS, Dexamethazone の負荷は Estrogens の場合と同様尿中 17-KS, 17-OHCS に殆んど有意の変動を与えなかった。従って本腫瘍では steroid 合成は全く自律性と考えられる。

本腫瘍内の酵素活性について Dempsey et al. は 21-Hydroxylase の欠如を、West et al. は 11 β -Hydroxylase の欠如を夫々想定している。しかし 17-KS 分画中 11-Hydroxy 群の比較的少

量な点、Tetrahydro-S の排泄増加等の点は各報告者の一致するところであり、11 β -Hydroxylase の欠如乃至活性の低い事はほぼ確実であろうと思われる。従って本腫瘍においては、Cortisol, Corticosterone, 11-HO-androstenedione などに至る経路は遮断されており、Pregnenolone \rightarrow 17 α -Pregnenolone \rightarrow DHA \rightarrow Androstenedione を経て Estrogens に至る経路が主たる Steroid 合成経路と考えられる。

結 語

1. 本邦 2 例目の女性化副腎皮質腫瘍の 1 例を報告した。組織学的には副腎皮質癌と考えられた。

2. 腫瘍の剔除に成功し、剔除後 2 年まで再発等の徴候なく経過している。

3. 内分泌学的検査により本患者の尿中 17-KS, Estrogen, Pregnanediol の増量を証した。17-KS 分画上 DHA がその大部分を占めていた。腫瘍剔除後これ等の値は正常化した。ACTH, PMS, Dexamethazone 等の負荷試験を行ったが尿中 17-KS 値, 17-OHCS, Estrogen 値に変動なく、本腫瘍の steroid 合成は自律性のもと考えられた。

4. 耐糖性の低下が存在したが、これは腫瘍による臍圧迫或は Glucocorticoid 産生のためと思われた。

5. これまでの報告例について、本腫瘍の症状、内分泌学的検査上の特徴、それから推定される合成経路等について考察した。

本論文の要旨は第34回関西不妊集談会（昭和39年9月）および第31回日本泌尿器科学会関西地方会（昭和40年2月）において口演した。

御指導御校閲をたまわった恩師 稲田教授に深謝する。

文 献

- 1) Bittorf, A.: Berl. Klin. Wschr., 56: 776, 1919.
- 2) 松永: 泌尿紀要, 7: 677, 昭36.
- 3) Dempsey, H. & Hill, S. R.: J. Clin. Endocrinol. & Metab., 23: 173, 1963.
- 4) Wallach, S., Brown, H., Englert, E. and

- Eik-nes, K.: J. Clin. Endocrinol. & Metab., 17: 945, 1957.
- 5) Wolf, E. T., Mills, L. C., Newton, B. L., Tuttle, L. L. D., Hettig, R. A., Collins, V. P. and Gordon, W. B.: J. Clin. Endocrinol. & Metab., 18: 310, 1958.
- 6) Snaith, A. H.: J. Clin. Endocrinol. & Metab., 18: 318, 1957.
- 7) Ferrier, T., Row, P. and Cox, R.: Med. J. Aust., 9: 337, 1958.
- 8) Treves, N.: Cancer, 11: 1083, 1958.
- 9) Mosier, H. D. and Goodwin, W. E.: Pediatrics, 27: 1016, 1961.
- 10) Broster, L. R., Allen, C., Vines, H. W. C., Patterson, J., Greenwood, A. W., Marrian, G. F. and Butler, G. C.: 松

永²⁾より引用。

- 11) Staffieri, J. J., Cames, O., and Cid, J. M.: J. Clin. Endocrinol., 9: 225, 1949.
- 12) Silvis, R. S., and Simon, D. S.: New Eng. J. Med., 254: 14, 1956.
- 13) Conn, J. W., and Seltzer, H. S.: Am. J. Med., 19: 460, 1955.
- 14) Scott, W. W.: Cited from Wilkins¹⁵⁾
- 15) Wilkins, L.: J. Clin. Endocrinol., 8: 111, 1948.
- 16) West, C. D., Kumagai, L. F., Simons, E. L., Dominguez, O. V., and Berliner, D. L.: J. Clin. Endocrinol., 24: 567, 1964.
- 17) Salhanick, H. A., and Berliner, D. L.: J. Biol. Chem., 227: 583, 1957.

(1965年8月6日受付)



出血時間を著しく短縮する

〈特長〉

- ダイシノン (1) 毛細血管の強化および収縮作用 (2) 血小板の増加および機能の亢進作用など生理的な止血作用により 出血時間を著しく短縮する
- ダイシノンは 他の多くの止血剤と異なり 血液の凝固性をたかめることがないので安全に投与ができる

〈適応症〉

止血剤として次の各科領域において使用する
内科・外科：耳鼻咽喉科：産婦人科：泌尿器科：歯科

〈健保採用〉

■薬価基準 2ml/1管 119円00

●合成止血剤

ダイシノン

技術提携 スイス・オムラボラトリー

〈包装〉 250mg 2ml 5管・30管

すでにご使用いただいております合成止血剤ナフチオニンの作用機序はダイシノンとは全く異なります両者の併用は一層の止血効果が期待されます



鳥居薬品
東京 日本橋本町

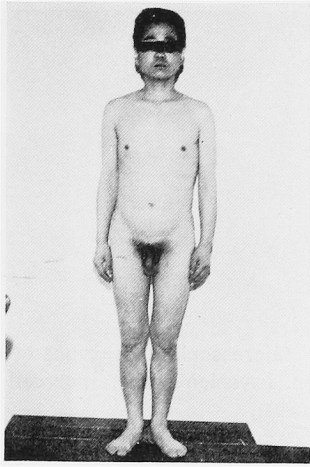


Fig. 1. Frontal view of 39-yr-male patient.

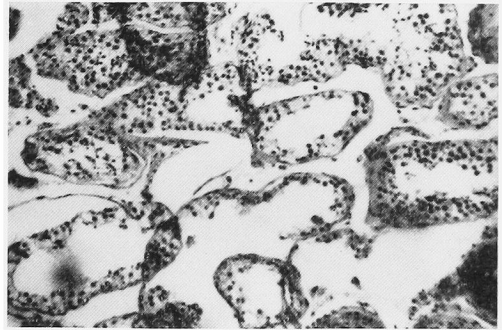


Fig. 6. Mild impairment of spermatogenesis and apparently normal Leydig cells.

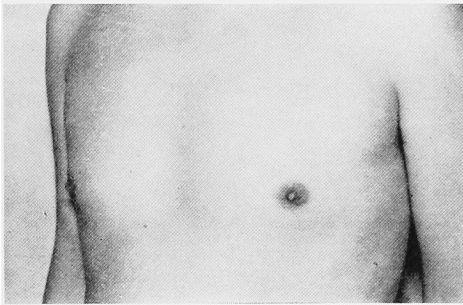


Fig. 2. Breasts of patient.

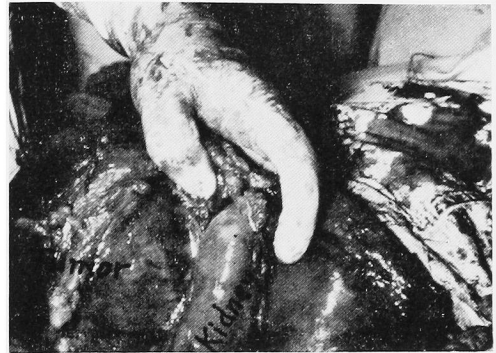


Fig. 7. Left adrenal exploration.

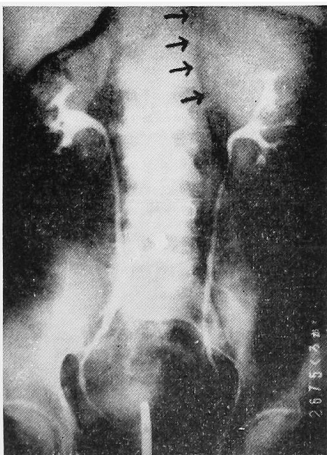


Fig. 3. Combined RP and PRP, showing large mass above left kidney (Arrows).

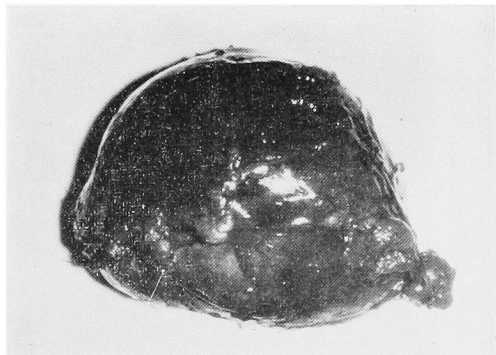

Fig. 8. Gross appearance of tumor, 1,270gm in weight (18×15×14cm).

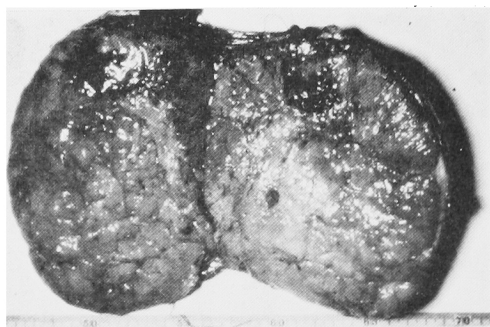

Fig. 9. Cut surface of tumor.



Fig. 12. Microscopic appearance of capsular portion. Invasion with tumor cells is seen (Arrows).

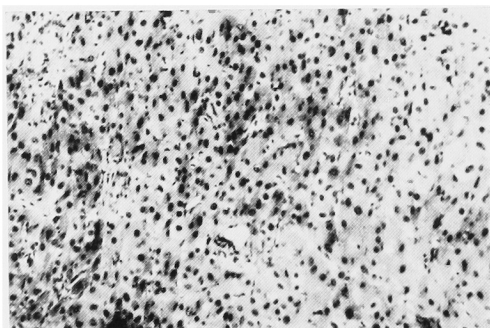


Fig. 10. Microscopic appearance of tumor ($\times 400$), showing eosinophilic cytoplasm and slight pleomorphism of nuclei.

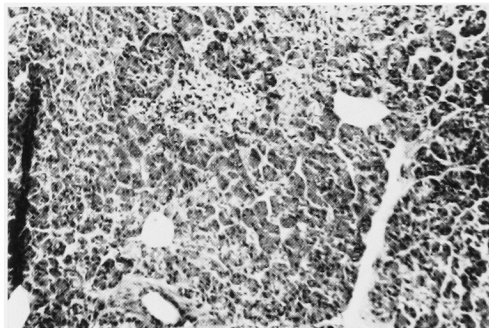


Fig. 13. Biopsy of pancreas, showing mild interstitial fibrosis, lymphatic cell infiltration, and normal β -cells.

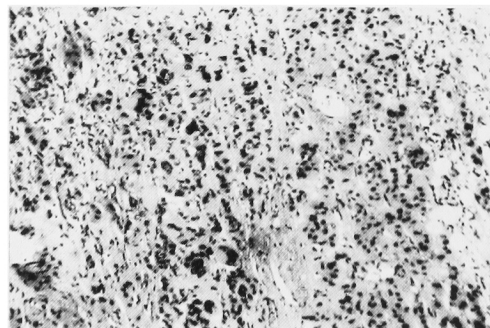


Fig. 11. Pleomorphism of tumor cells with giant cells.

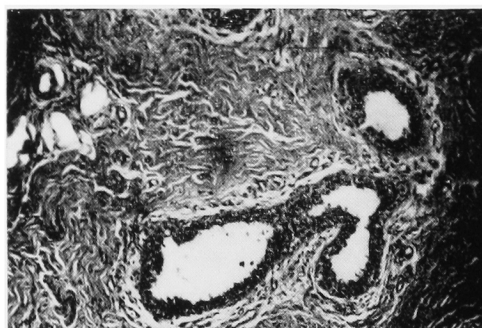


Fig. 14. Biopsy of mammary gland, showing stratified glandular cells and enlarged lumens.