泌尿紀要13巻3号
昭和42年3月

盲管三分尿管の1例

大阪大学医学部泌尿器科学教室（主任：楠　隆光教授）
大学院学生　永　野　俊　介
講　　師　生　駒　文　彦
講　　師　水　谷　修　太　郎

TRIFID URETER WITH A BLIND-ENDING BRANCH : REPORT OF A CASE

Syunsuke NAGANO, Fumihiko IKOMA and Shutaro MIZUTANI

From the Department of Urology, Osaka University Medical School
(Director : Prof. Dr. T. Kusunoki)

A 7 year-old boy was admitted to our hospital with a chief complaint of dysuria. Urological examinations revealed congenital bladder neck contracture and bilateral hydronephrosis with left vesico-ureteral reflux. Y-V plastic operation for bladder neck contracture made the diagnosis of trifid ureter with a blind-ending branch on the left side. Removal of the jointing portion of the trifid ureter and ureterovesiconeostomy were indicated.

This is the first presentation of the trifid ureter with a blind-ending branch among reported 35 cases of triplicate ureter.

従来，泌尿生殖器系臓器は奇形の発生頻度が高いと言われており，ことに尿管の重複奇形は，われわれがしばしば遭遇するものである．

しかし，三重尿管はきわめて稀なもので，欧米においてもその報告例を見ることは少ない．

われわれは，最近膀胱頸部狭窄を有した男子に対し，膀胱頸部形成術を施行した際，手術的に三重尿管を発見した．この三重尿管は，その一本が盲管に終っており，きわめて稀な盲管三分尿管と呼ばれるべきものであったので，ここにその症例を報告し，あわせて若干の文献的考察を加えてみたい．

症　　例

患者：7才の男子
初診：昭和40年4月26日
主訴：尿失禁および排尿困難
家族歴：特記すべきことはない．
既往歴：3才の時，左副睾丸炎にて左除睾術を受けている．

現病歴：3才ごろ両親が尿失禁に気付いたが放置していた．時々高熱を発し，自然排尿が困難で，腹圧を加えねばならず，かつ尿線が細小であるため，昭和40年4月当科を受診し，膀胱頸部狭窄の診断を受けた．当時 Urea-N が 70mg/dl と高く，全身状態が悪かったため，膀胱内留置カテーテルを挿入したのみで経過観察中であったが，Urea-N が 30mg/dl 前後に下降し，全身状態の改善を見たので，昭和41年3月29日手術の目的で入院した．

現症：体格は中等度で，栄養状態はやや不良である．四肢および顔面に浮腫は認められない．胸部には理学的所見に異常は認められない．腹部は平坦，軟で，圧痛は認められない．肝臓および脾臓は触知されず，腎臓は両側共に触知されない．外陰部は外見上正常である．

検査成績：血圧：120～84mmHg．血沈値：1時間値 1mm および 2時間値 2mm．血液像：赤血球数 $491\times10^4/mm^3$，血色素量78%．白血球数 $5,100/mm^3$ で，その百分率には異常は認められない．血液化学所見：Urea-N 28mg/dl，Na 145mEq/l，K 4.7mEq/l，

Ca 10.0 mg/dl, P 4.2 mg/dl, Cl 103 mEq/l. 尿所見：外観は黄色軽度混濁し，反応酸性，蛋白陽性，糖陰性およびウロビリノーゲンは正常である．沈渣には少数の赤血球，白血球および桿菌が認められる．

膀胱鏡検査所見：膀胱容量は 300cc 以上で残尿は 50cc である．膀胱粘膜には異常は認められず，膀胱壁全体にわたり肉柱形成が認められる．尿管口は左右共1ケで，左尿管口は洞孔様を呈している．青排泄試験では，左右共20分で開始し，30分で濃染する．

レ線所見：腹部および骨盤部単純レ線像では特に異常は認められない．排泄性腎盂レ線像では，13分で右に軽度の排泄像が認められるのみである（第1図）．膀胱レ線像では膀胱は右側に拡大し，左側の拡大した尿管への逆流現象が認められる（第2図）．尿道膀胱レ線像では，膀胱頸部に狭窄が認められる(第3図)．

診断：以上の諸検査成績により，先天性膀胱頸部狭窄，両側水腎水尿管症および左尿管膀胱逆流現象と診断し，昭和41年4月15日手術を施行した．

手術所見：全身麻酔のもとに下腹部正中切開にて入り，腹膜外的に膀胱に達した．まず左尿管を検するに，左尿管は直径約 1.5cm に拡張しており，膀胱壁より約 5cm のところで3本に分岐していた．これらの尿管を各々腎臓側へ剥離をすすめたところ，外側および中央の2本は，左腎に達するのが認められたが，内側の1本は約 8cm で盲管となり，先は索状組織に移行していた（第4図）．そこで腎臓まで達していた2本の尿管は，分岐部の腎臓側で切断し，盲管に終る尿管は，分岐部を含めて剔除した（第5図）．切断した2本の尿管は，それぞれ Paquin and Marshall 法にて膀胱に再吻合した．次いで膀胱頸部の Y-V 形成術を施行して手術を終了した．なお右尿管も術中に検したが，軽度の拡張が認められる以外に異常は認められなかった．

剔除標本：剔除した標本は，尿管と全く同様の外観を呈しており，最大直径は約 1cm で先端に向うほど細くなっている．長さは約 10cm である．消息子は 8cm まで挿入可能であるが，その先端は盲端で結合織性の索状組織よりなっている（第6図）．病理組織像は，尿管と同様の構造を示し，壁の肥厚および炎症細胞の浸潤が認められる（第7図）．

術後経過：患者は術後一過性の Urea-N 値の上昇が見られ，術後5日目には 230mg/dl にも達したが，その後漸次減少し11日目には 70mg/dl となった．術後12日目に尿管に挿入してあったスプリントカテーテルを抜去し，その後膀胱内留置カテーテルより1日1,500cc 前後の排尿を見，術後18日目には Urea-N 36mg/dl まで下降した．しかし 37°C～38°C の発熱が持続し，創部の治癒が悪いため，術後45日目に抜去した留置カテーテルを54日目に再挿入し，下熱を見たので術後70日目に略治退院した．

考　　按

三重尿管の頻度はきわめて低く，Smith and Orkin (1945) は泌尿器疾患 18,460 例中に腎臓および尿管の先天性奇形を 471 例認めているが，三重尿管は1例も発見し得なかったと述べている．最初の三重尿管報告例は，Chopart (1830) が Solamon Albert の経験した症例を引用し記載したものであると言われているが，確実な報告は Wrany (1870) のものが最初である．その後，Perrin (1927)，および Schumutte (1929) の報告が続き，次で Smith (1946) は自験例1例を加えた11例を集めて整理，分類し，更に Götzen (1957) は自験2例を加えた23例を蒐集し，分類を試みている．また坂本・平田 (1961) は自験例1例を加えた25例を集めて，詳細な検討を加えている．三重尿管報告例は，われわれの調べ得た範囲内では詳細不明のものを除き，その後の報告例を加えて欧米において29例を数え，本邦においては，後藤・荒木 (1955) の報告を嚆矢として，われわれの症例を加えて6例，計35例，36腎に見られるにすぎなかった．その詳細は第1表のごとくであって，以下内外文献例35例（うち両腎性1例），36腎についての総括をここに述べる．

I　三重尿管の分類

三重尿管には，腎盂の数および尿管口の数により種々の様式が見られる．三重尿管の分類を最初に試みたのは Smith (1946) であって，彼によると，a) Triple ureter, b) Double ureter with one bifid, c) Trifid ureter d) Double ureter with inversion Y bifurcation の4型に分けられる（第8図）．その後，Götzen (1957) は腎盂より発した1本の尿管が途中で3本に分かれ，膀胱に3個の開口部を有するものがある可能性を考え，Ureter trifidus caudalis と言うべきものを加えた5型に分類している（第9図）．Lenko (1959) も自験例1例を加えた17例

第1表　三重尿管報告例（分類は Götzen による）

No.	報告者（年度）	年令	性	患側	患側腎および腎盂の状態	尿管開口部位およびその数	患側尿路の合併症	他側上部尿路の状態	診断	分類
1	Wrany (1870)	3	♀	左	完全三重腎盂	膀胱 1，尿道憩室 1	水腎症，感染	不明	剖検	B
2	Perrin (1927)	41	♂	左	骨盤腎	膀胱 1	尿管結石	不明	手術	D
3	Schumutte (1929)	33	♂	右	完全三重腎盂，発育不全，位置異常	膀胱 1	腎周囲血腫	正常	手術	D
4	Lau & Henline (1931)	52	♀	右	完全重複腎盂兼無形成腎	膀胱 3		重複腎盂	尿路撮影	A
5	Frank (1933)	10	♀	左	完全三重腎盂	膀胱 1		正常	尿路撮影	D
6	Chwalla (1936)	41	♂	右	完全重複腎盂	膀胱 3		正常	尿路撮影	C
7	Schröter (1937)	60	♂	左	完全三重腎盂	膀胱 1		完全重複尿管	剖検	D
8	Miller (1938)	不明	♀	右	完全三重腎盂	膀胱 2	感染	完全重複尿管	尿路撮影	B
9	Burt et al. (1941)	17	♀	右	完全三重腎盂	膀胱2，膣前庭1	異常開口尿管拡張	不完全重複尿管	尿路撮影	A
10	Woodruff (1941)	74	♂	右	完全三重腎盂	膀胱 3		重複腎盂	尿路撮影	A
11	Maclean & Harding (1945)	41	♂	左	完全三重腎盂	膀胱 2		正常	尿路撮影	B
12	Smith (1946)	6 M	♀	左	完全三重腎盂	膀胱 1	尿管2本拡張感染あり	正常	尿路撮影	D
13	Withycombe (1950)	35	♂	右	発育不全	膀胱 1	尿管水腫	正常	尿路撮影	D
14	Gill (1952)	31	♀	右	完全三重腎盂	膀胱 1	尿管結石	完全重複尿管	尿路撮影	D
15	Lorbek (1952)	67	♀	左	完全三重腎盂	膀胱 1		正常	尿路撮影	D
16	Axilrod (1954)	31	♂	右	完全三重腎盂	膀胱 2		正常	尿路撮影	B
17	Demoullin & Nickels (1955)	35	♂	左	完全三重腎盂	膀胱 3		完全重複尿管	尿路撮影	A
18	MacKelvie (1955)	40	♀	左	完全三重腎盂	膀胱 2		正常	尿路撮影	B
19	Ireland & Chute (1955)	45	♂	左	完全三重腎盂	膀胱 3		異常開口を伴う完全重複尿管	尿路撮影	A
20	Wright & McFarlane (1955)	38	♀	左	完全三重腎盂	膀胱 3		正常	尿路撮影	A
21	後藤・荒木 (1955)	24	♀	左	完全三重腎盂	膀胱 2	腎盂炎	完全重複尿管	尿路撮影	B
22	波多野・竹内 (1956)	25	♂	右	完全三重腎盂	膀胱 3		不完全重複尿管	尿路撮影	A
23	Götzen (1957)	34	不明	右	完全三重腎盂	膀胱 1		奇形なし，腎結石	尿路撮影	D
24	Götzen (1957)	20	不明	右	発育不全	膀胱 1		正常	手術	D
25	倉持・他 (1958)	51	♂	左	発育不全，骨盤腎	膀胱 1	腎結石	正常	尿路撮影	D
26	Lenko (1959)	53	♂	右	完全重複腎盂	膀胱 3		完全重複尿管	尿路撮影	C
27	Bauchard (1959)	63	不明	両側	両側完全三重腎盂	両側膀胱 1		——	尿路撮影	D
28	坂本・平田 (1961)	25	♀	右	発育不全	膀胱 1		奇形なし，腎盂炎	手術	D
29	Götzen (1961)	52	♀	左	完全三重腎盂	膀胱 3	腎結石	正常	尿路撮影	A
30	Spanglar (1963)	7	♀	右	完全三重腎盂	膀胱 2，外尿道口 1		完全重複尿管	尿路撮影	A
31	中神・堀尾 (1964)	22	♀	左	完全三重腎盂	膀胱 1		正常	尿路撮影	D
32	Livaditis et al. (1964)	2	♀	右	完全三重腎盂	膀胱2，膣前庭1	感染	正常	尿路撮影	A
33	Ringer & Macfarlan (1964)	27	♀	左	完全三重腎盂	膀胱2，尿道1	感染	正常	尿路撮影	A
34	Cibert et al. (1965)	7	♀	左	完全三重腎盂	膀胱 1	水腎水尿管症	正常	尿路撮影	D
35	永野・他 (1966)	7	♂	左	完全重複腎盂兼盲管尿管	膀胱 1	水腎水尿管症	奇形なし，水腎症	手術	D

において分類を試みているが，その分類は Smith のものと同様であるので，ここでは割愛することにする．いづれにしても三重尿管の形式は腎盂の数および尿管口の数によって決定されるものであるから，次に挙げた Götzen の分類によるのが最良であると考えられる．

A型：腎盂の数3，尿管口の数3．
B型：腎盂の数3，尿管口の数2．
C型：腎盂の数2，尿管口の数3．
D型：腎盂の数3，尿管口の数1．

E型：腎盂の数1，尿管口の数3．

II 内外文献例（35例）の統計的観察

1）年令分布：6カ月より74才にまでおよんでいるが，20代より40代までのいわゆる青壮年期のものが最も多く，年令の確認し得た34例中18例（53%）におよんでいる．次いで10才以下のものが6例（18%）で，この両者で全体の7割を占めている．これに対し10代のものは最少数で，2例（6%）を数えるにすぎない．これは本症自体は先天性のものであるが，本来は無症状で，20代以後になって他に何らかの尿路合併症を伴って発見される機会が増えるためと考えらる．

2）性別：性を確認し得た32例中男子14例（44%），女子18例（56%）でわずかに女子に多く見られるが，有意の差は認められない．自験例は男子であった．

3）患側：Bauchard (1959) の症例が両側性であるのを除き，他は全て偏側性である．偏側性のもの34例中左側18例（53%），右側16例（47%）で，左右差はほとんど認められない．

4）患側腎および腎盂の状態：36腎中完全三重腎盂を呈するものが大部分で，32腎（89%）に見られ，残り4腎は完全重複腎盂であった．腎臓自体では，発育不全腎であったものが5例（14%）に見られ，無形成腎を伴ったものは1例（3%）に認められた．また骨盤腎等の位置異常を示したものが3例（8%）に認められた．

5）尿管開口部位および尿管口の数：尿管が3本開口しているものは13例（36%）に見られ，うち3本共膀胱内に開口するものは9例である．他の4例は3本のうち1本が異所性開口を示しており，その部位は，腟前庭部2例，尿道1例および外尿道口1例である．3本の尿管のうち2本が合流し，以下重複尿管の形で尿管が2本開口しているものは6例（17%）で，うち1例は1本が尿道憩室内へ異所性開口を示していた．3本の尿管が全て合流し1本になって膀胱内に開口するものは17例（47%）に見られ，この形式のものが最多であった．

6）患側尿路の合併症：何らかの後天的合併症を示したものは15例（43%）に認められた．その内訳は，感染が最も多く7例（20%）に見られ，他に水腎症または水尿管症5例(14%)，腎結石2例（6%），尿管結石2例（6%），腎周囲血腫1例（3%）および尿管水腫1例（3%）が見られた．

7）他側上部尿路の状態：奇形を伴うものはBauchard (1959) の両側三分尿管を除き，12例（35%）に認められ，その内訳は完全重複尿管8例（23%），不完全重複尿管2例（6%）および重複腎盂2例（6%）で，完全重複尿管のうち1例は異所性開口を伴っていた．

8）他の尿路奇形との合併：Frank (1933) の症例が尿道上裂を合併していた以外に，他の奇形との合併は認められなかった．われわれの症例は先天性膀胱頸部狭窄を合併していた．

9）診断：膀胱鏡検査，尿路レ線撮影等の泌尿器科検査法によって診断されたものが大部分で，28例（80%）を数え，他に手術によって発見されたもの5例（14%）および剖検によって発見されたもの2例（6%）が認められた．

10）病型分類：Götzen の分類によって36腎を分類すると，A型11例（31%），B型6例（17%），C型2例（5%）およびD型17例（47%）でD型が最も多い．なおE型は未だ報告例を見ていない．

III 盲管三分尿管について

重複尿管のうち一本が盲管に終るいわゆる盲管二分尿管 (Blind-ending bifid ureter) の報告例は，本邦においては高橋 土屋（1936）の報告にはじまり6例を数え，欧米においてはMeilln (1963) が35例を数えて報告している．しかし盲管二分尿管は，従来しばしば尿管憩室と混同されており，尿管憩室として報告されたものの中にも数例は盲管二分尿管が含まれているものと考えられる．Culp (1947) は尿管憩室として発表のあった52例を集め，これを分類して14例が盲管二分尿管であったと述べている．また盲管二分尿管は尿管憩室とはっきり区別されるべきであるとして，盲管二分尿管である条件として次の4点をあげている．

1）盲管分枝は管状構造を有する．

2）他尿管と鋭角的に吻合する管腔をもつ．

3）尿管最大直径の2倍以上の長さを有する．

4）盲管分枝は尿管と同様の組織構造を有する．

われわれの経験した症例は，Smith の分類のC型，Götzen の分類D型であって，すなわち三分尿管に属するものであるが，三分した尿管の一本は盲管に終っており，その盲端枝は上記の4条件を全て満たしていた．すなわちこの症例は，盲端枝を有する三分尿管（Trifid ureter with one blind-ending branch），あるいは盲管三分尿管（Blind-ending trifid ureter）と呼ぶのが妥当であると考えられる．

盲管三分尿管の報告例は，われわれの調べ得た範囲内では，三重尿管報告例中にも盲管尿管報告例中にもその報告を見ないものである．

ただ Lau and Henline (1931) の報告例は，三重尿管の Götzen のA型に属し，その一本は盲端に終っていたと記載している．従ってわれわれの症例は，盲管三重尿管としては Lau and Henline の報告に次いで第2例目に当り，盲管三分尿管としては世界第1例目であると考えられる．

IV　発生機序

本症の発生機序に関しては不明であって，三重尿管報告者諸家の考按もいづれも推察の域を出ないのであるが，胎生期における尿管の発生異常にあることはいうまでもない．三重尿管の発生機序に関しては，Lau and Henline (1931) によると胎生4週頃 Wolff 氏管下部より発生した一個の尿管芽が発育して腎芽細胞に達するまでに，様々な高さで三分する．この際分枝する部位が将来膀胱になる部に極めて近ければ，完全三重尿管（Götzen A型）になり，遠ければ三分尿管になると述べている．これに対し坂本・平田（1961）は，完全三重尿管においては尿管芽が最初より3個発生し，三分尿管においては一個の尿管芽が発育途中で三分すると述べ，病型によりその発生機序を異にすると主張している．盲管尿管の発生機序に関しては，Lau and Henline (1931) は自験例に関して，盲端部の先端はおそらく位置異常を伴った無形成腎であろうと述べている．しかしわれわれの症例においては，盲管先端部の組織学的検討において，腎組織は発見されず，尿管が腎臓に達するまでに発育を停止したと考えるのが妥当ではないかと思われる．

結　　語

1.　先天性膀胱頸部狭窄を有した7才の男子において，手術的に左盲管三分尿管を発見した．本症例は盲管三重尿管として世界第2例目，盲管三分尿管としては世界第1例目であった．

2.　三重尿管および盲管尿管について若干の文献的考察を行なった．

稿を終えるにあたり，楠教授の御指導および御校閲に対し，深く感謝の意を表します

参 考 文 献

1) Axilrod, H. D. : J. Urol., **72** : 799, 1954.
2) Bauchard, J. : J. d'Urol., **65** : 476, 1959.
3) Burt, J. C., Lane, C. M. and Hamilton, J. L. : J. Urol., **46** : 235, 1941.
4) Chopart, F. : Quoted by Lau, E. T. and Henline, R. B..
5) Chwalla, R. : Z. urol. Chir., **41** : 224, 1936.
6) Cibert, J., Cibert, J., Gilloz, A. and Cardenas, P. C. : J. d'Urol., **71** : 429, 1965.
7) Culp, O. S. : J. Urol., **58** : 309, 1947.
8) Demoullin, M. and Nickels, L. : Z. Urol., **48** : 183, 1955.
9) Frank, A. : J. d'Urol., **35** : 255, 1933.
10) Gill, R. D. : J. Urol., **68** : 140, 1952.
11) Götzen, E. J. : Z. Urol., **50** : 523, 1957.
12) Götzen, E. J. : Z. Urol., **54** : 767, 1961.
13) 後藤甲子男・荒木啓：東医大誌，**13**：493, 1955.
14) 波多野裕敏・竹内昭良：保安衛生，**3**：795, 1956.
15) Ireland, E. F. Jr. and Chute, R. : J. Urol., **74** : 342, 1955.
16) 倉持正雄・小板橋定夫・村上嘉幸：臨床皮泌，**12**：711, 1958.

17) Lau, E. T. and Henline, R. B. : J. A. M. A., **96** : 587, 1931.
18) Lenko, J. : Urologia, **26** : 514, 1959.
19) Livaditis, A., Maurseth, K. and Skog, P. Å. : Acta Chir. Scand., **127** : 181, 1964.
20) Lorbek, W. : Wien. med. Wschr., **102** : 222, 1952.
21) MacKelvie, A. A. : Brit. J. Urol., **27** : 124, 1955.
22) MacLean, J. T. and Harding, E. W. : J. Urol., **54** : 381, 1945.
23) Mellin, P. : Urol. int., **16** : 365, 1963.
24) Miller, J. : Brit. J. Urol., **10** : 249, 1938.
25) 中神義三・堀尾豊：臨床皮泌, **18** : 997, 1964.
26) Perrin, W. S. : Quoted by Smith, I..
27) Ringer, M. G. Jr. and Macfarlan, S. M. : J. Urol., **92** : 429, 1964.
28) 坂本公孝・平田弘：皮と泌, **23** : 346, 1961.
29) Schröter, H. : Z. Anat. u. Entw.-gesch., **107** : 18, 1937.
30) Schumutte, H. : Z. urol. Chir., **28** : 284, 1929.
31) Smith, E. C. and Orkin, L. A. : J. Urol., **53** : 11, 1945.
32) Smith, I. : Brit. J. Surg., **34** : 182, 1946.
33) Spanglar, E. B. : Radiology, **80** : 795, 1963.
34) 高橋明・土屋文雄：日泌尿会誌, **25** : 614, 1936.
35) Withycombe, J. F. R. : Brit. J. Surg., **38** : 113, 1950.
36) Woodruff, S. R. : J. Urol., **46** : 376, 1941.
37) Wrany, A. : Quoted by Smith, I..
38) Wright, H. B. and McFarlane, D. : J. A. M. A., **158** : 1166, 1955.

(1966年11月15日受付)

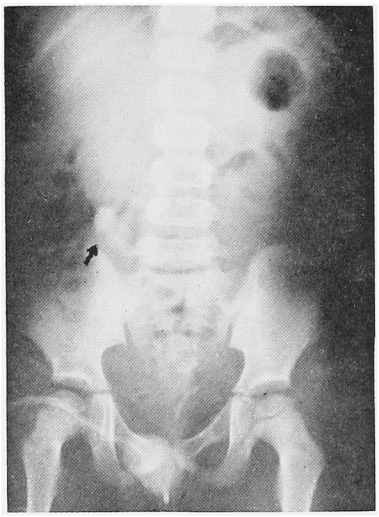

第１図　排泄性腎盂レ線像：13分にて右に軽度の排泄像（↗印）が認められる．

第３図　尿道膀胱レ線像：膀胱頸部に狭窄が認められる．

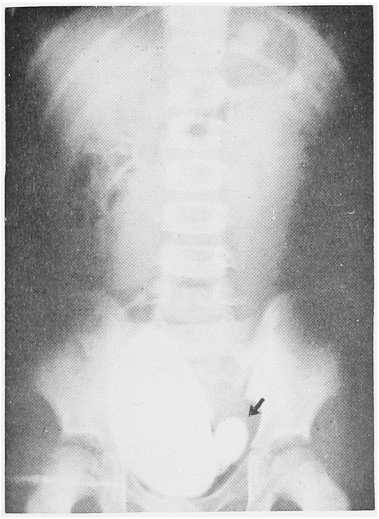

第２図　膀胱レ線像：膀胱は右側に拡大し，左尿管への逆流現象（↙印）が認められる．

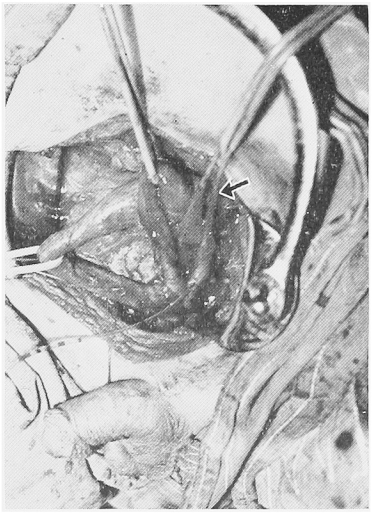

第４図　手術時所見．↙印が盲管に終る尿管で，術中に分岐部より挿入した尿管カテーテルは8cm で挿入不能となる．

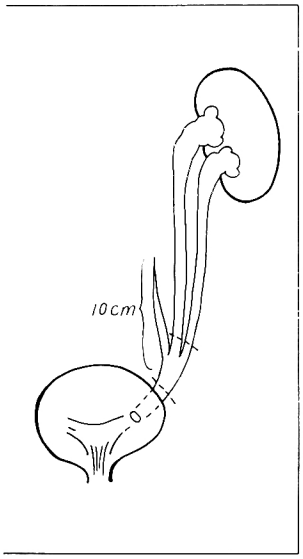

第５図　自験例模式図．点線の部分にて切断剔除し，残りの２本の尿管を膀胱に再吻合した．

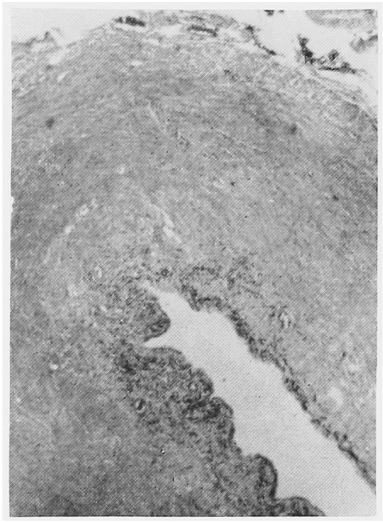

第７図　病理組織所見：壁は肥厚しており，炎症細胞の浸潤が見られ，慢性尿管炎の像を呈する．

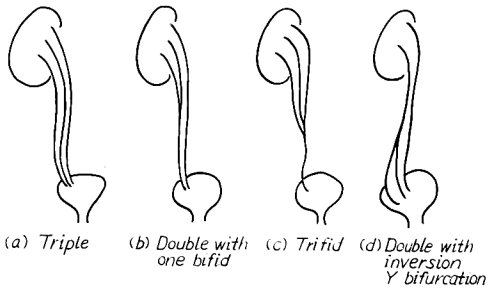

第８図　Smith の分類



第６図　剔除標本

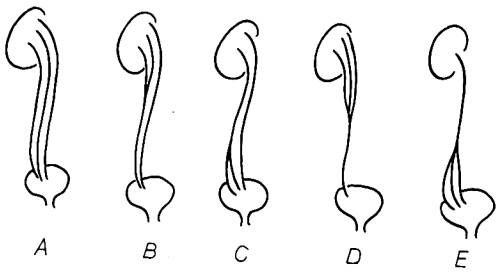

第９図　Götzen の分類