泌尿紀要13巻7号
昭和42年7月

# 原発性膀胱横紋筋肉腫の1剖検例

京都大学医学部泌尿器科学教室（主任：加藤篤二教授）
吉田　修
岡田謙一郎
山口大学医学部泌尿器科学教室（主任：仁平寛巳教授）
桐山啻夫

# AN AUTOPSY CASE OF RHABDOMYOSARCOMA OF THE BLADDER

Osamu YOSHIDA and Ken-ichiro OKADA

*From the Department of Urology, Faculty of Medicine, Kyoto University*
*(Director: Prof. T. Kato, M. D.)*

Tadao KIRIYAMA

*From the Department of Urology, Faculty of Medicine, Yamaguchi University*
*(Director: Prof. H. Nihira, M. D.)*

The report deals with a case of rhabdomyosarcoma of the urinary bladder in a 66 years old female. The tumor had arisen primarily from the right lateral wall of the bladder and later extended to the uterus, vagina and right pelvis and metastasized to the bilateral lungs and omentum.

On histological examination, the striated muscle spindles or cells were not readily seen in this particular case which suggested us that these malignant cells are poorly differentiated. Necessity of extensive search was proven in order to find well differentiated rhabdomyoblasts in such case. This type of rhabdomyosarcoma is supposed to be more common in adult subjects than has been appreciated in the past.

## I 緒言

膀胱に発生する悪性腫瘍は，そのほとんどが癌腫であり，肉腫は0.3％～1.5％とされている．McCrea (1955)[1] は欧米文献より287例を集計しているが，本邦においては，小松・佐々木 (1967)[2]によると，山極 (1826) の第1例以来71例が報告されているに過ぎないという．

膀胱原発横紋筋肉腫は，Evans (1965)[3]によると欧米では75例が報告されておるというが，本邦では大江 (1952) の第1例以来7例を数えるに過ぎない

われわれは最近膀胱原発と考えられる横紋筋肉腫の1例を経験したので，ここに報告する．

## II 症例

症例：66才，女子

初診：昭和39年8月17日．

主訴：肉眼的血尿，頻尿，排尿痛．

既往歴：特記すべきことなし．

家族歴：特記すべきことなし．

現病歴：昭和39年2月初旬より，肉眼的血尿，頻尿，排尿痛を来し，某医より，尿路感染症として治療をうけるも，症状の改善を見ず．同年5月頃より，疲労感，全身倦怠感をおぼえるようになり，体重の減少（約4kg）があり，食思やや不振となる．さらに同年7月中旬より，喀痰に褐色のものが混ずるのに気付くようになる．同年8月17日，新大阪病院泌尿器科を訪れ，8月24日同院へ入院す．

入院時所見：体格中等度，栄養不良，皮膚および眼瞼粘膜に黄疸，貧血は認めない．

血圧 138/70，皮下リンパ節腫大なし．左右肺野にラ音を聴取するところがある．心に異常なし．腹部では肝を二横指触れるも脾は触れず．右腎は触知し，やや圧痛がある．左腎は触れず　膀胱部に一致して，超手拳大の腫瘤を触れる．表面は平滑で，境界は不明瞭．

双手診で移動性はなく，圧痛がある．

諸検査成績：尿所見は蛋白（卄），赤血球（卅），白血球（＋）で，肉眼的血尿であった．血液所見では，血色素73%，赤血球356万，白血球6,300（好中球78%，リンパ球20%，単球1%，好塩基球1%）で軽度貧血あり．出血時間2分，凝固時間3分→8分．血液化学では，総蛋白 6.8g/dl, A/G 0.53, Alb. 2.1g/dl, Glb. 4.7g/dl（$\alpha_1$ 0.5g/dl, $\alpha_2$ 0.7g/dl, $\beta$ 0.8g/dl, $\gamma$ 1.7g/dl），残余窒素 27mg/dl，尿素窒素 14.5mg/dl，血清クレアチニン 1.51mg/dl. 電解質は，Na 130mEq/l, K 3.7mEq/l, Ca 3.8mEq/l, Cl 100mEq/l. 肝機能は，黄疸指数 5.4, CCFT（−），ZTT 9.0, TTT 0.2, CoR 3, Gross（±）.

Wa-R（−）.

膀胱鏡検査では，右側壁に鶏卵大の表面はやや灰白色の腫瘤が認められ，三角部にも，クルミ大の腫瘤が認められるも詳細は血尿のため不明．

婦人科受診にて，腫瘍は腟壁，特に前腟内蓋部および parametrium の一部にまで浸潤しているとの報告あり．

胸部レントゲン検査では，左右両肺に一見して腫瘍の転移を思わせる円形の陰影が多数認められる（第1図）．

腎，膀胱部単純撮影では，特に異常所見はみられないが，静脈性腎盂撮影（15分）では，右側に造影剤の排泄の遅延を認め，かすかに描出されている腎盂像より，水腎症のあることがわかる．左側は腎盂腎杯とも拡張はないが，下部尿管がやや拡張し，尿管膀胱部に通過障碍があるものと思われる．また膀胱右半分は造影されていない（第2図）．

臨床経過：昭和39年9月4日，両側尿管皮膚瘻設置術を施行．術後，左右腎より，1日平均 1500cc の尿排泄があった．Tespamin および Endoxan の投与を行ない，合計 Tespamin 150mg, Endoxan 1,600mg を投与した．しかし腫瘤の縮小する傾向は全く見られず，昭和39年11月28日悪液質による全身衰弱のため死亡した．

## III 剖検所見

主要剖検診断：1）膀胱筋肉腫 2）子宮，腟，直腸および廻盲部への浸潤，両肺，大網への転移 3）気管支肺炎．

膀胱，子宮，腟，直腸は腫瘍により一塊となっているが，膀胱右側壁原発と考えるのが最も妥当である（第3図，第4図）．

肺転移は，鶏卵大におよび多数の転移形成があり，胸部単純撮影（第1図）により診断された通りである（第5図）．

また大網先端に手拳大の転移形成が認められた（第6図）．

組織学的所見：腫瘍の組織像の大部分を占めるのは，長紡錘形細胞であり，部位によっては平行状に配列する．核は楕円形で胞体中央に位置する．大小不同に比較的乏しいところと，大小不同が著明で，bizarre な巨細胞の存在するところとがある．胞体には，不完全ながら横紋が認められる（第7・8図）．

細胞質はエオジンに赤染し，Van-Gieson 染色では黄染し，Azan-Mallory 染色で赤染する．鍍銀染色では，腫瘍細胞に密接して分枝の多い密な細線維が存在する（第9図）．

さらに myofilament は，formalin 固定後でも電顕的検索を行なうならば，見出すことが出来るであろうと考えて，電顕的検索を行なった．formalin 固定後，osmium 酸処理，醋酸ウラン染色の超薄切片の電顕的観察の結果は，第10図に見るごとく，細胞小器官は強く変形しているが，不完全ながら myofilament が胞体的に存在しているのが認められる．

## IV 総括と考按

膀胱横紋筋肉腫は成人に発生することは少ないとされている．文献上[3~8]，欧米における膀胱横紋筋肉腫75例を見ても，10才以上の症例は15例（17%）の報告があるに過ぎない

本邦における報告も，第1表に見るように，現在まで僅か7例があるに過ぎず，本症例が8例目に当り，10才以上の症例は，高安（1961）の学会報告にある57才男子の1例があるに過ぎない．しかし Evans (1965)[3]は，成年の膀胱横紋筋肉腫の症例報告が少いのは，横紋筋芽細胞は，全く未分化なものに近い場合，これを見逃すことになるからであるとし，さらに詳細な組織学的検索を行なったなら，もっと多くの症例が成人にもあって良いはずだと述べている．

確かに横紋筋肉腫の組織学的診断は困難な場合が多く，確定的なのは胞体内の横紋像の検出である．しかし横紋の検出は，多数の標本の検索を要する場合が多く，しかもしばしば見出されない場合がある．木村ら[9)10)11)12)]は，横紋像，特有巨細胞を特有像とし，核連珠，干柿像，縦縞像，多形傾向，丸細胞，胞体筋漿様物を比較

第1表　本邦における膀胱原発横紋筋肉腫

| No. | 報告年度 | 報告者 | 年令，性 | 発生部位 | 文献 |
|---|---|---|---|---|---|
| 1 | 1952 | 大江 | 1 ♂ | 前壁 | 熊本医会誌 26：262 |
| 2 | 1957 | 小山 | 1 ♂ | 頸部 | 日泌尿会誌 48：820 |
| 3 | 1960 | 小山 | 1 ♂ | — | 日泌尿会誌 51：210 |
| 4 | 1961 | 高安 | 57 ♂ | 後壁 | 日泌尿会誌 52：107 |
| 5 | 1961 | 金子 | 1 ♂ | 底部 | 癌の臨床 6：750 |
| 6 | 1961 | 金子 | 2 ♂ | 底部 | 〃 〃 |
| 7 | 1965 | 武田 | 4 ♀ | — | 皮と泌 27：161 |
| 8 | 1967 | 本症例 | 66 ♀ | 右側壁 | |

的特徴像とし，これらの綜合判定によって未分化横紋筋肉腫の診断は可能であるとしている．本症例の組織学的所見は，木村らの提唱する診断基準によく一致している．

菊地ら (1964)[13] は，さらに，Rhabdomyoblast の本質はその myofilament の存在にあるとし，電顕的検索の重要性を強調している．確かに，Hibbs (1960)[14] は正常胎児の発生後36時間にしてすでに Rhabdomyoblastに横紋構造を有する myofilament を検出しており，van Breeman (1952)[15] は，可成り未分化な Rhabdomyoblast にも myofilament を電顕的観察で見出している．本症例においてもホルマリン固定後ではあったが，電顕的検索で myofilament を観察できた．

本例は，最初のプローベ材料の検索に当られた，阪大第一病理の桜井博士は，横紋筋肉腫とは診断できないとし，筋肉腫と診断されたものであるが，その後のわれわれの検索で，横紋筋肉腫と確診し，A. F. I. P. の Dr. Mostofi へ問合せ，横紋筋肉腫として間違いなかろうとの返事をもらったものである．

横紋筋肉腫は non-radiosensitive との報告[16] もあるが，成人の場合，その組織学的所見が極めて多彩であり，恐らく内分泌的または酵素的環境も種々であろうと考えられるので，放射線療法や化学療法を全く無視するわけにはいかない．しかし，手術的に完全に剔出することが最も望ましいことは，悪性腫瘍治療の原則であり，さらに一般に膀胱原発の肉腫の予後は極めて不良である点より，より根治的な手術的方法が望まれるところである．

## V 結　　語

66才女子に見られた，膀胱原発横紋筋肉腫の1剖検例を報告し，若干の検討を加えた．

（御指導と御校閲を賜った恩師加藤篤二教授に感謝します．また本症例の発表を許された新大阪病院の村上院長，前皮泌科医長の田口博士および剖検を行なって下さった阪大第一病理の桜井博士にお礼を申し上げます．）

## 参　考　文　献

1) McCrea, L. E. and Past, E. A. : Urol. Surv., **5** : 307, 1955.
2) 小松奎一・佐々木　昭：臨泌, **21**：371, 1967.
3) Evans, A. T. and Bell, T. E. : J. Urol., **94** : 573, 1965.
4) Jones, C. B., Jr. and Oberman, H. A. : J. Urol., **91** : 533, 1964.
5) Legier, J. F. : J. Urol., **86** : 583, 1961.
6) Bacon, R. J. : J. Intern. Coll. Surg., **35** : 732, 1961.
7) Gauk, E. W. : Canad. Med. Ass. J., **84** : 657, 1961.
8) Hellstrom, H. R. and Fisher, E. R. : J. Urol., **85** : 336, 1961.
9) 木村哲二・大野　一：Gann, **47** : 803, 1956.
10) 松沢貞次郎：東邦医誌, **8**：625, 1961.
11) 大野　一：日医大誌, **26**：1235, 1959.
12) 城石　弘：東邦医誌, **8**, 606, 1961.
13) 菊地浩吉他：癌の臨床, **10**：813, 1964.
14) Hibbs, R. G. : Am. J. Anat., **99** : 17, 1960.
15) van Breeman, V. L. : Anat. Rec., **113** : 179, 1952.
16) Thompson, I. M. and Coppridge, A. J. : J. Urol., **82** : 590, 1959.

（1967年3月20日受付）

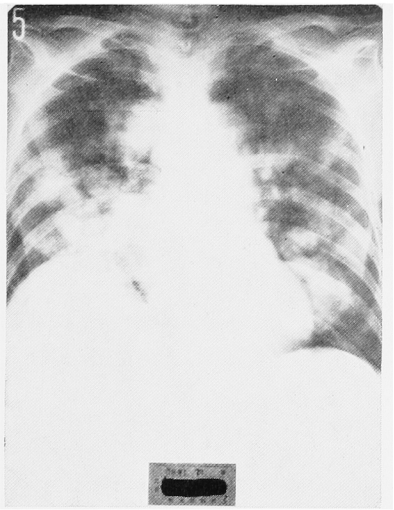

第１図．胸部単純撮影，多数の転移巣を認める．

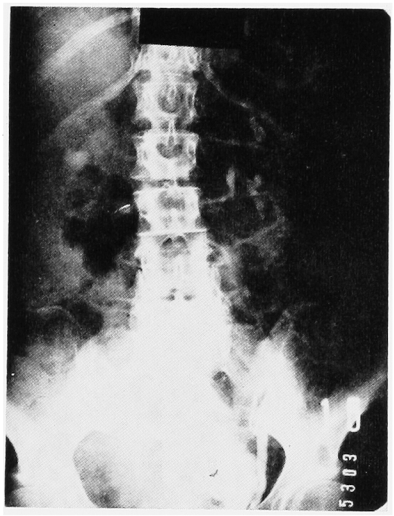

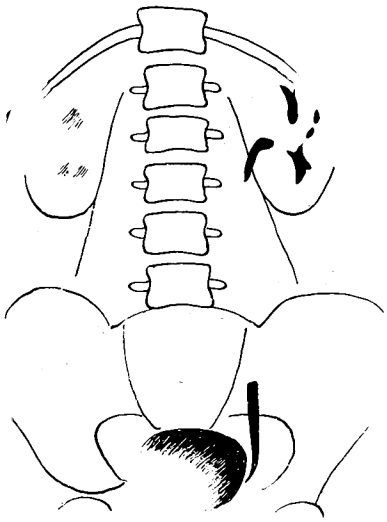

第２図．静脈性腎盂撮影像（15分）．膀胱右半部の造影欠損，右水腎症，左尿管下部の狭窄．

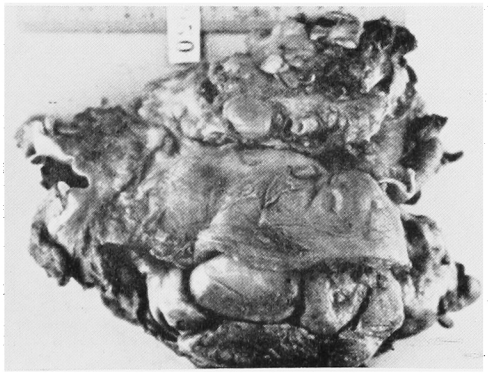

第３図．原発巣と浸潤部．

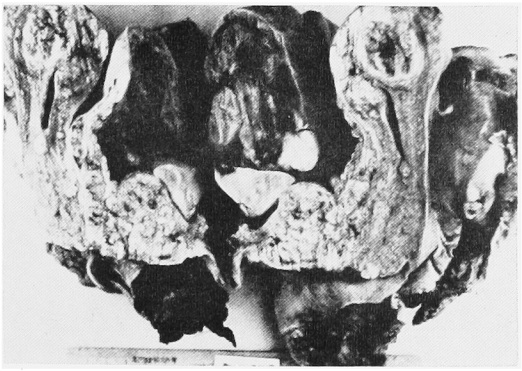

第４図．原発巣とその周囲の割面．

第5図．肺転移．



第6図．大網転移．

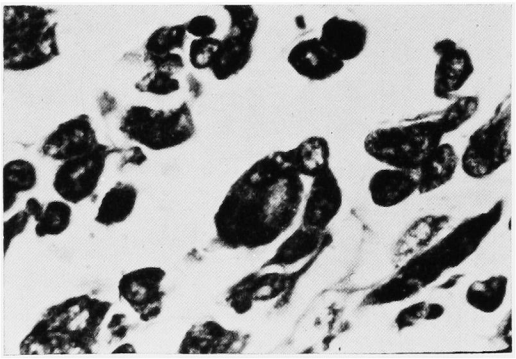

第7図．Trichrom 染色，中央の bizarre な巨細胞の胞体内に，不完全ながら横紋を認める．

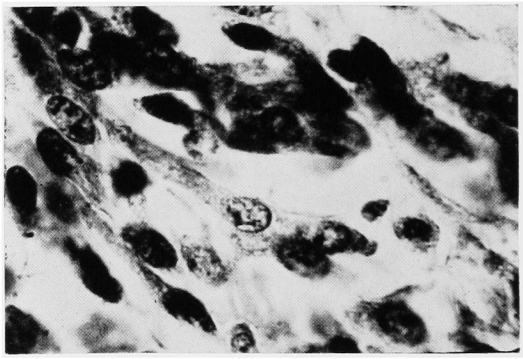

第8図．PTAH 染色，長紡錘形細胞．

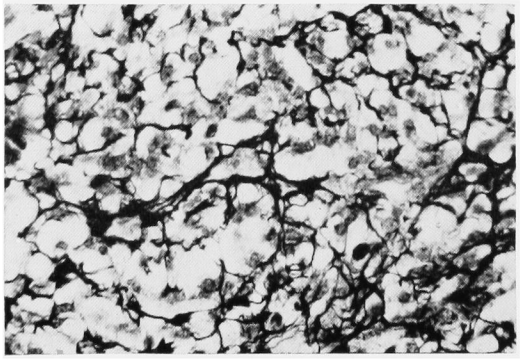

第9図．鍍銀染色．

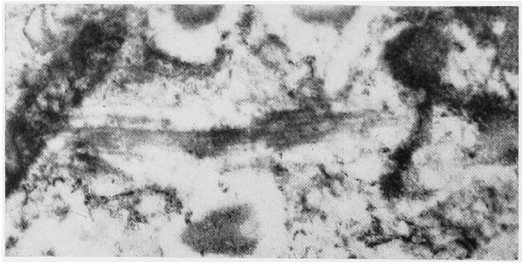

第10図．myofilament の電顕像
（剖検材料，formalin 固定）