泌尿紀要13巻8号
昭和42年8月

水腎症の腎動脈造影

岐阜大学医学部泌尿器科学教室（主任：後藤　薫教授）
後藤　薫
篠田　孝
磯貝和俊
大谷文茂
小野文瑛
劉　自覚

RENAL ANGIOGRAPHY IN HYDRONEPHROSIS

Kaoru GOTOH, Takashi SHINODA, Kazutoshi ISOGAI, Fumishige OHTANI, Yoshiteru ONO and Jikaku RIU

From the Department of Urology, Gifu University School of Medicine, Gifu
(Director : Prof. K. Gotoh, M. D.)

The transfemoral renal angiography was performed in 15 dogs produced hydronephrosis by ureteral ligation as well as in a patient with hydronephrotic kidney. The purpose of the study was to know the sequential change of the renal angiography at the various periods following the ureteral stricture.

In general, in cases of 3F size of ureteral ligation, pathological findings on renal angiography were observed following 2 weeks after the ligation. The noticeable changes were displacement, elongation and narrowing of intrarenal arteries, especially interlobar and arcuate arteries, and atrophy of the renal parenchyma.

I 緒　言

Dos Santos 等[1]が1929年に経腰的大動脈造影法を発表してから，腎動脈撮影法は幾多の改良が重ねられ，1941年 Fariñas[2]の最初の経皮的経大腿動脈的カテーテル法の試みに始まり，Peirce (1951)[3]および Seldinger (1953)[4]によってほぼ完成されたといってよい．

今回，われわれはこれらの一般的なことについてふれるのではなく，特に腎機能低下を伴う水腎症において，排泄性腎盂撮影のみでは正確に腎の状態を把握できない時の腎動脈撮影の所見と，その価値について動物実験を主にして述べる．

II 実験方法

体重 8kg から 15kg の雑種犬15匹について，予めラボナール静脈麻酔の下に，管外性に F 3号尿管カテーテルの太さ（外径 1.5cm）の尿管狭窄を，左尿管の膀胱から約 10cm 腎側に作り，術後1週間から3週間後に大腿動脈からポリエチレンチューブ（25号）を腎動脈分岐部まで挿入して，80%アンギオコンレイを 1cc/kg の割合で動注し，腎動脈連続撮影を行なった．また同時に動注前後の動脈波の変動をストレンゲージ，トランスデューサーにより観察した（これについては磯貝が原著として発表の予定である）．

III 実験成績

1. 尿管結紮後1週間の5例では，何れも腎盂・腎杯および腎血管像に水腎症の変化を認めなかった．しかし2例は健腎に比べて造影剤の軽度の排泄遅延を認めた（第1図）．

2. 結紮2週間の5例では，すべてに，明らかな葉間動脈の軽度の延長を認めた．また腎盂像は僅かに拡

張し，Nephrogram は全体的に淡く幾分大きくなっていた（第2図）.

3. 結紮3週間のものでは（5匹），腎盂腎杯の拡大も強度で，造影剤の排泄遅延が認められ，明らかに中等度の水腎症を示した．血管像は，葉間動脈が細く延長し，皮質部の血管は粗となり，Nephrogram も中等度に増大していた（第3図）.

IV 臨　床　例

患者：36才，男子，会社員（I.T.）.

主訴：腰痛.

病名：左腎結石および右水腎症.

既往歴：9年前に右尿管切石術を受けた.

現病歴：約5年前から時々腰痛と発熱を繰り返している．発病時（約5年前）既に左腎に拇指頭大の結石の存在を指摘されたが，そのまま現在まで放置していた.

IVP および RP の所見：左腎盂内に 5cm×2cm の大きさの結石があり，腎杯・腎盂の中等度の拡張を認める．左腎の排泄機能は良好であるが，右腎は30分後まで造影剤の排泄を認めない．従って右側は比較的強度の腎機能低下があると考えられたので，RP を施行した．しかし特に強い尿管狭窄は認めないが，腎盂・腎杯は高度に拡張し，明らかに水腎症を認めた.

腎動脈像：本患者の右水腎の原因と腎血管像および実質の状態を知る目的で，Seldinger 氏の方法で経皮的に選択的右腎動脈造影を行なった．その腎血管像は極度に葉間動脈が延長し，腎実質部の末梢血管が粗となり，強度の腎実質の萎縮が考えられた．しかし特に尿管・腎盂の通過障害を来すような異常血管像は認めなかった．この水腎の存在は9年前の尿管結石除去以前からのものと推察された（第4図）.

本例については，現在種々検査の段階で，未だ手術を行なっていない.

V 考　　察

水腎症の診断には敢て動脈造影を必要としないが，本症の中には異常血管によって発生するものが20%[5] 近くもあり，その中の異常動脈に起因するものは本法で証明することができる[6]　また腎機能が低下し，IVP でその形態が判断できなくかつ，RP も不能な場合には腎動脈造影は腎の状態を知る上に重要な検査法である.

尿管狭窄の程度とそれによって生ずる水腎症の機能障害との関係については，篠田[7] がその詳細を発表した．しかし腎血管像との関係についての詳しい報告は未だ少ない．腎実質内の血管の太さ，分布の状態を知ることによって，臨床的に腎の保存的手術法の適否を判断する資料にすることが出来る機会にしばしば遭遇する．ここにも今てつ水腎症に対する腎動脈造影の診断的価値がある.

一般に水腎症における腎血管像の変化は，水腎の程度が進行するにつれて，葉間動脈および弓動脈の延長・細狭化と小葉間動脈の短縮・粗雑化である．一方腎盂・腎杯の拡大に従って，腎実質の萎縮することが観察される．われわれの15匹の動物実験においても，尿管狭窄の程度が術後3週間までの例で，1～2週間では軽度の水腎症であったが，3週間目の例では明らかに上述のような水腎症の所見を示めした．さらに尿管狭窄の度合およびその期間によって，腎血管像がどのように変化して行くか，また狭窄を取り除いた場合に，どの程度の水腎症までは，可逆的に恢復し得るか，などを血管像の上から観察することは興味あることである.

VI 総　　括

われわれは水腎症の腎血管像を観察する目的で15匹の犬につき，人為的に尿管狭窄を作り，1，2，3週間後にそれぞれ Seldinger の方法によって腎動脈造影を行なって次の所見を得た.

1. 1週間では病的所見は殆んど認めなかった.

2. 2週間後では軽度の水腎症を呈し葉間動脈も軽度に延長しているのが認められた.

3. 3週間後には中等度の水腎症を呈し，葉間動脈の延長と細狭および腎実質部の血管像の粗雑化を認めた.

なほ9年前に尿管結石の手術を受けた患者の水腎における腎血管像においても，同様に水腎症の典型的な所見を得た.

本論文の要旨は，第17回日本医学会総会（昭和42年4月）のシンポジウム「脈管造影」で発表した.

文　　献

1) Dos Santos et al. : J. D'Urol., **27** : 348, 1929.
2) Fariñas, P. L. : Am. J. Roentgenol. **46** : 641, 1941.
3) Peirce, E. C. : Surg., Gynec. & Obst. **93** : 56, 1951.
4) Seldinger, S. I. : Acta radiol. **39** : 368, 1953.
5) 岡　日本泌尿器科学全書，2 I，248頁，金原，東京，1960.
6) 市川：日本泌尿器科学全書，1，370頁，金原，東京，1961.
7) 篠田　Boyarsky, Labay & Pircher : 日泌尿会誌，**57**：691，1966.
8) Kincaid, O. W. : "Renal Angiography", p. 209, Year Book Medical Publishers, Inc., Chicago, 1966.

（1967年5月9日受付）

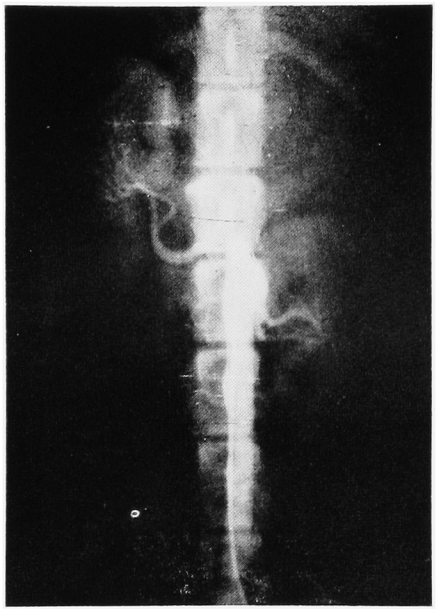

第1図．腎動脈撮影
左尿管結紮1週間後．

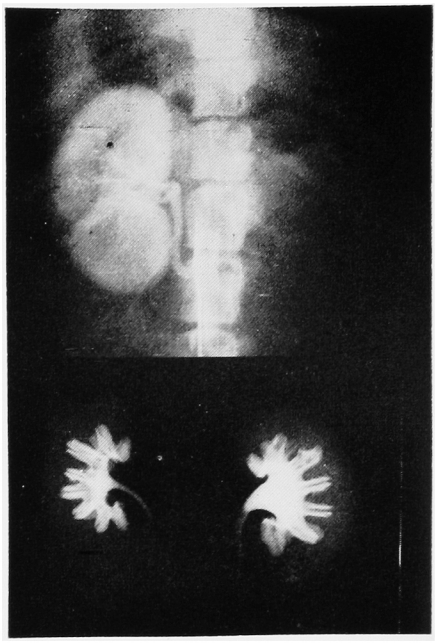

2図．腎動脈撮影（上）と剖検時の腎盂
腎杯像（下），左尿管結紮2週間後．

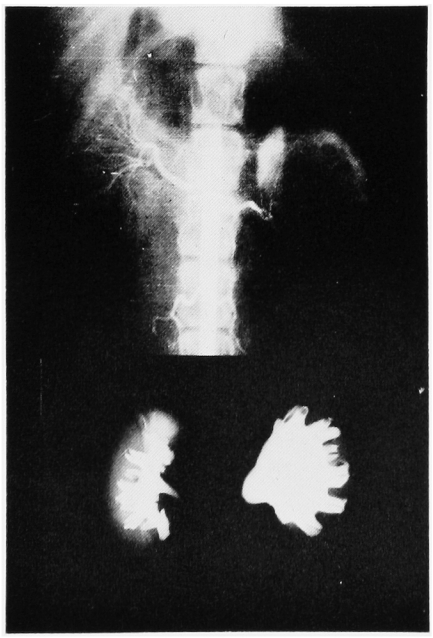

第3図．腎動脈撮影（上）と剖検時の腎盂・
腎杯像（下），左尿管結紮3週間後．

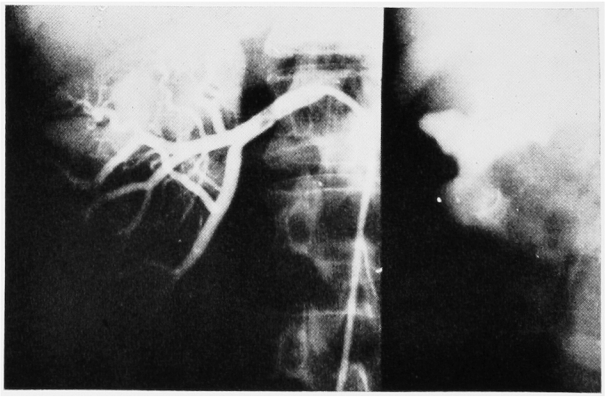

第4図．右水腎の選択的腎動脈撮影（右）と，
造影剤排泄時の腎盂・腎杯像（左）．