鈍的外傷による尿管完全断裂の1例

大阪医科大学泌尿器科学教室（主任：勝岡洋治教授）
丸山　栄勲，東　治人，木山　賢
古武　彌嗣，稲元　輝生，木浦　宏真
岩本　勇作，上田　陽彦，勝岡　洋治

大津赤十字病院泌尿器科（部長：本郷吉洋）
本　郷　吉　洋

COMPLETE AVULSION OF URETER CAUSED BY ABDOMINAL BLUNT INJURY: A CASE REPORT

Eikun MARUYAMA, Haruhito AZUMA, Satoshi KIYAMA,
Yatsugu KOTAKE, Teruo INAMOTO, Hiromasa KIURA
Yusaku IWAMOTO, Haruhiko UEDA and Yoji KATSUOKA
From the Department of Urology, Osaka Medical College
Yoshihiro HONGO
From the Department of Urology, Otsu Red-Cross Hospital

A 21-year-old woman who had been injured in a traffic accident appeared with abdominal pain and macroscopic hematuria. Computed tomography (CT) performed 6 hours after the injury showed extravasation of contrast medium in the right retroperitoneal space. Retrograde pyelography (RP) showed the interruption of right ureter at the site of ureteropelvic junction. We performed an abdominal operation 15 hours after the injury under the diagnosis of right ureteral avulsion. We observed a completely separated right ureter at the ureteropelvic junction, and performed an end to end anastomosis. The patient was discharged three weeks after surgery, and has not had any problems for three years.

(Acta Urol. Jpn. **50**: 187–190, 2004)

Key words: Blunt injury, Ureteral avulsion

緒　　言

鈍的外力による尿管断裂は比較的稀な事例であり，受傷後早期に症状が出現しない場合には発見が遅れ治療が困難となることも少なくない．今回われわれは，受傷後早期に発見し腎機能を温存しえた尿管断裂の1例を経験したので，若干の文献的考察を加えて報告する．

症　　例

患者：21歳，女性

主訴：腹痛，肉眼的血尿

家族歴：特記すべきことなし

既往歴：特記すべきことなし

現病歴：2000年9月29日深夜，自動車の助手席に乗車中，電柱に衝突してダッシュボードに腹部を強打し，当院救急部に搬送された．受傷の際，シートベルトは着用していなかった．

受診時現症：身長 160 cm，体重 45 kg，体格栄養中等度，血圧 137/80 mmHg，脈拍115/分，意識は清明であり，軽度の肉眼的血尿を認めた．

入院時検査成績：WBC $16.7\times10^3\,\mu l$ ($3.3\sim8.19\times10^3\,\mu l$)，TP 6.2 g/dl (6.3～8.0 g/dl)，GOT 386 IU/l (10～35 IU/l)，GPT 190 IU/l (10～35 IU/l)，AMY 644 IU/l (50～230 IU/l)．

画像診断：単純X線上，腰椎に骨折は認められなかった．受傷直後の CT では軽度の肝損傷が疑われたが，腎尿管を含めた後腹膜腔には異常所見は認められなかった．しかしながら，受傷6時間後の CT では右後腹膜腔に著明な造影剤の漏出が認められた (Fig. 1)．RP を施行したところ，CT 時に静注した造影剤の抽出は認めたものの，腎盂尿管移行部で尿管は途絶し，腎盂は造影されず，造影剤の大部分は後腹膜腔に漏出した (Fig. 2)．引き続き尿管ステント留置を試みたが，カテーテルは後腹膜腔に逸脱した．以上の所見から右上部尿管損傷と診断し，受傷約15時間後に緊急手術を施行した．

術中所見：助骨弓下切開により経腹的にアプローチ

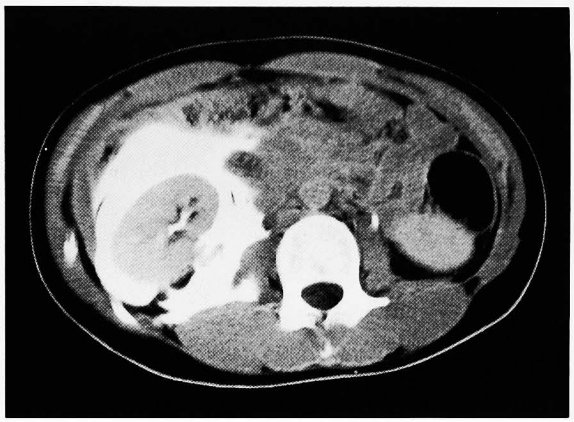

Fig. 1. Enhanced CT 6 hours after injury showed extravasation of contrast medium into the retroperitoneal space.

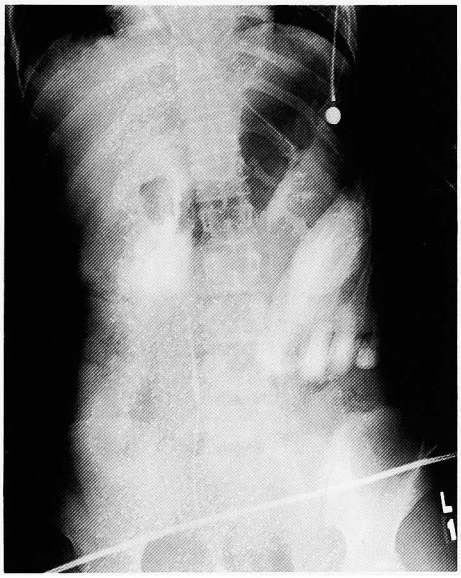

Fig. 2. Retrograde pyelography showed extravasation of contrast medium at the upper part of right ureter.

した．肝，脾などの腹腔内臓器に明らかな損傷は認められなかった．右尿管は腎盂尿管移行部で完全に断裂しており，腎周囲から骨盤腔に至る広範囲の後腹膜腔に尿が貯留していた．尿管断端は不整であり鈍的外力で断裂したものと思われた．断裂した右尿管と右腎盂を Anderson-Hynes 法に準じて縫合し，右腎盂内まで尿管ステントカテーテルを留置した．右腎に損傷は認められず，また腎周囲にも血腫は認められなかった．

術後経過：後腹膜腔に留置したドレーンから尿の排出は認められなかった．術後17日目の RP では吻合部の狭窄や尿溢流は認められず，尿管ステントを抜去した．また術後21日目の DIP では15分像で軽度の吻合部狭窄を認めるものの，右腎機能および右尿管の通過性は良好に保たれ (Fig. 3)，術後24日目に当科退院となった．

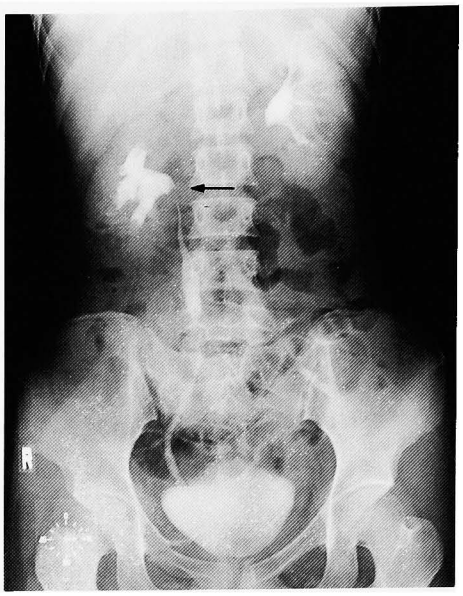

Fig. 3. DIP 21 days after operation showed normal kidney function without urinary leakage although demonstrating only slight stenosis at the site of anastomosis (arrow).

考　　察

鈍的外力による尿管断裂は稀な事例である．その理由として，尿管が可動性に富んでいること，背側は厚い筋群で，腹側は腹腔で保護されているため直接外力を受けにくいことなどが挙げられる．鈍的外傷による尿管損傷の本邦報告例は文献上われわれの調べえた限りでは，1925年の志波らの報告に始まり計35例にのぼる[1~8]　その詳細は Table 1 のごとくであるが，男女比は28：7 で男性に多く，比較的若年層に多いことが特徴である．海外では銃創による尿管外傷の報告[9]も存在するが，本邦においては原因として交通外傷，転落が大半を占めている．とくに交通外傷に関しては，われわれが調べえた文献上では1970年代から増加しており日本での自動車の普及と一致している．受傷部位には左右差はなく腎盂尿管移行部付近が最も多い．Palmer ら[10]の集計では断裂尿管の約60％が腎盂尿管移行部および腎盂尿管移行部から 4 cm 以内に発生している．その理由として Reznichek ら[11]は，1) 腎盂尿管移行部が，第12助骨や腰椎横突起に圧迫されやすいこと，2) 体幹が大きく屈曲すること，3) 腎が上方に急激に偏移することにより尿管が過伸展することなどを挙げており，とくに小児は身体が弾性に富み，大きな可動性を有する一方，尿管の進展範囲には限度があるため，この種の外傷が発生しやすいとしている．また金森[12]らは，尿管断裂は外力が腰椎横突起に一致して働く時に発生しやすく，椎体との圧迫では起こりにくいとしている．尿管外傷の臨床症状は側腹部腫脹や疼痛，血尿などであるが特徴的なものはなく，症

Table 1.　鈍的外傷による尿管断裂，尿管損傷の本邦報告例

No.	発表年度	報告者	年齢	性別	受傷部位	受傷状況	手術までの時間	手術方法
1	1925	志波	25	男	右 UPJ	船舶による圧迫	80日	腎摘除術
2	1934	永井	36	男	右 UPJ	自転車運転中に転倒	83日	腎摘除術
3	1950	志田	46	男	不祥	自動車事故	6カ月	不祥
4	1952	杉山	63	男	左 L3-L4	屋根から転落	10年	施行せず
5	1954	市川	2	女	右尿管口から 8 cm	荷馬車と衝突	3カ月	腎摘除術
6	1955	青木	44	男	左 UPJ から 4 cm	木馬の下敷きとなる	4時間	修復術
7	1963	津川	27	男	左 UPJ	1 m の高所から落下	25日	腎摘除術
8	1969	石川	43	男	右尿管口から 8 cm	戦闘機にて墜落	23年	尿管膀胱新吻合
9	1971	岸本	5	男	右 UPJ	交通事故	20日	腎盂尿管新吻合術
10	1975	中橋	39	男	右 UPJ から 1 cm	コンクリートとパイプの間にはさまれる	56日	腎摘除術
11	1975	北川	18	男	右 UPJ	交通事故	20日	腎摘除術
12	1975	大塚	4	女	左 UPJ	車のドアにて打撲	7日	尿管端々吻合術
13	1976	金森	34	女	右 UPJ から 6 cm	交通事故	45日	腎摘除術
14	1980	山城	9	男	右 UPJ	交通事故	41日	腎摘除術
15	1980	青木	33	男	左 UPJ	ハンドルにて腹部を強打	6カ月	腎摘除術
16	1983	新垣	4	女	右 UPJ から 1 cm	交通事故	24時間以内	尿管端々吻合術
17	1983	新垣	10	男	左 UPJ	車と塀の間にはさまれる	24時間以内	尿管端々吻合術
18	1984	松村	27	男	左 UPJ	交通事故	24日	腎摘除術
19	1984	宮崎	53	男	左尿管口から 7 cm	転落事故	12日	腎摘除術
20	1985	松瀬	20	男	左 UPJ から 2 cm	交通事故	19日	尿管端々吻合術
21	1985	小川	59	男	右 L4	交通事故	3日	尿管端々吻合術
22	1985	藤田	37	男	左下部尿管	交通事故	3年	腎摘除術
23	1986	神田	2	女	右 UPJ	交通事故	23時間	尿管端々吻合術
24	1989	多田	7	男	左 UPJ	交通事故	17日	尿管吻合端々吻合術
25	1991	石戸谷	42	男	左 L4-L5	転落事故	79日	腎盂回腸膀胱吻合術
26	1991	石戸谷	18	男	右 UPJ	交通事故	108日	腎盂尿管吻合術
27	1992	山田	21	男	右 UPJ	交通事故	24時間以内	尿管端々吻合術
28	1998	新保	18	男	左 UPJ	交通事故	1カ月以上	腎摘除術
29	1998	新保	18	男	右 UPJ	交通事故	24時間以内	尿管端々吻合術
30	1988	田中	14	男	右 UPJ	転落事故	2日	尿管端々吻合術
31	1988	田中	2	男	右 UPJ	交通事故	15日	尿管端々吻合術
32	1999	小林	8	女	左（不明）	交通事故	2年2カ月	腎摘除術
33	1999	清住	24	男	左 UPJ から 3 cm	交通事故	24時間以内	尿管端々吻合術
34	1999	島袋	15	男	右 L3	転倒	9時間	ステント留置
35	2000	自験例	21	女	右 UPJ	交通事故	15時間	尿管端々吻合術

状が軽度で見逃されることも少なくない．そのため，受傷後かなり時間が経過したあとに尿貯留による仮性嚢胞を形成し発見される場合もある[1]　診断は DIP，RP，CT などで後腹膜腔への造影剤の漏出が証明されることで可能である．全身状態や合併症などで RP が施行不可能な場合や，交通外傷など多臓器に損傷が及ぶ可能性がある場合，DIP，IVP などでうまく患側腎が造影されない場合は造影 CT が最も診断価値が高いと考えられる．自験例においても，経時的に複数回 CT を施行したことにより造影剤が後腹膜腔に貯留してくる様子が確認でき，早期診断に有用であった．治療としては腎機能の温存を基本とした尿路再建術が一般的であり，これが不可能な場合には腎摘除せざるをえないことも多い．今回われわれが調べえた35例では，受傷から手術まで24時間以内の症例では自験例を含め全例尿路再建術が施行されているが，20日以上経過している症例では主として腎摘除術が施行されている．これは後腹膜腔への尿浸潤が長期間にわたると感染およびそれに伴う癒着が広範囲かつ高度に発生し，尿路再建術を困難にしているためと考えられる[13]　外傷性尿管損傷において腎機能の温存を計るためには，受傷後早期に損傷の部位と程度を確認し，尿管ステントの留置が困難な場合には，可及的すみやかに手術を施行することが重要と考えられる．

結　　語

21歳，女性の鈍的外傷による尿管完全断裂の1例を経験したので若干の文献的考察を加えて報告した．

本論文の要旨は，第173回日本泌尿器科学会関西地方会において発表した．

参 考 文 献

1) 藤田公生，篠原 充：尿管外傷による仮性嚢胞．西日泌尿 **47**：839-841，1985
2) 田中英裕：外傷性非開放性尿管完全断裂の2例．西日泌尿 **50**：371，1988
3) 石戸谷滋人，伊藤 晋，大山 力，ほか：外傷性尿管断裂の2例．泌尿器外科 **4**：839-842，1991
4) 山田博彦，安富祖久明，永吉盛司：尿管完全断裂の1例．沖縄医会誌 **29**：201-202，1992
5) 新保雅也，上江州朝弘，仲本 剛，ほか：鈍的外傷による尿管損傷の2例．日外傷会誌 **12**：143，1998
6) 小林隆彦，山内正倫，上村敏雄，ほか：受傷2年後に発見された外傷性尿管損傷の1例．日小児外会誌 **35**：622，1999
7) 清住哲郎，金子直之，岡田芳明：鈍的外傷による尿管完全断裂の1例，日外傷会誌 **13**：140，1999
8) 鳥袋浩勝，久志一郎，松浦謙二，ほか：鈍的外傷による尿管損傷の1例．西日泌尿 **61**：120，1999
9) Carlton CE : Injury to the ureter. Urol Clin North Am **4**: 33-44, 1977
10) Palmer JM and Drago JR : Ureteral avulsion from non-penetrating trauma. J Urol **125**: 108-111, 1981
11) Reznichek RC, Brosman SA and Rhodes DB : Ureteral avulsion from blunt trauma. J Urol **109**: 812-816, 1973
12) 金森幸男，吉田和弘，冨田 勝，ほか：外傷性尿管断裂症例．西日泌尿 **38**：728-733，1976
13) 松瀬幸太郎，長谷川史明，高崎 登，ほか：交通事故による非開放性尿管断裂の1例．泌尿紀要 **31**：671-676，1985

(Accepted on July 1, 2003)
(Received on November 8, 2003)