神経性食思不振症と下剤乱用に伴う酸性尿酸アンモニウム結石の2例

名古屋第一赤十字病院泌尿器科（部長：村瀬達良）
加藤久美子，佐井　紹徳*，平田　朝彦
鈴木　弘一，村瀬　達良

TWO CASES OF AMMONIUM ACID URATE URINARY STONES RELATED TO ANOREXIA NERVOSA AND LAXATIVE ABUSE

Kumiko Kato, Shotoku Sai, Tomohiko Hirata,
Koichi Suzuki and Tatsuro Murase
From the Department of Urology, Red Cross Nagoya First Hospital

We report two cases of urolithiasis related to anorexia nervosa and laxative abuse. Case 1 : A 21-year-old woman was referred to our hospital because of left flank pain. A left ureteral stone, 10×6 mm in size, was successfully fragmented by extracorporeal shock-wave lithotripsy (ESWL), but she experienced repetitive formation of bilateral urinary stones and double J stent encrustation which required 13 sessions of ESWL, one session of transurethral ureterolithotripsy and one session of cystolithotripsy over a period of 5 years. All stones were comprised of pure ammonium acid urate. It was later revealed that she was diagnosed with anorexia nervosa at 15 years old and had suffered from laxative abuse (bisacodyl, 300–500 mg/day) ever since. Case 2 : A 18-year-old woman was referred to our hospital because of left lower abdominal pain. A left renal stone, 15×10 mm in size, was successfully fragmented by ESWL, but she had double J stent encrustation which was managed by cystolithotripsy. All stones were comprised of pure ammonium acid urate. She was later diagnosed with anorexia nervosa and it turned out that she had suffered from an eating disorder and laxative abuse (bisacodyl, 200 mg/day) since the age of 15 years. Both patients had marked decrease in urine volume, hyponatremia and hypokalemia. Anorexia nervosa and laxative abuse should be suspected whenever a woman has an ammonium acid urate stone in sterile urine because the treatment of these disorders is crucial to the prevention of repetitive formation of urinary stones.

(Acta Urol. Jpn. **50**: 181–185, 2004)

Key words: Anorexia nervosa, Laxative abuse, Urinary stone, Ammonium acid urate, Hypokalemia

緒　　言

現代女性の過度のダイエット志向を背景に，神経性食思不振症（anorexia nervosa）は本邦においても10～20歳代の女性を中心にその数を増している[1,2]．今回われわれは神経性食思不振症に伴って，酸性尿酸アンモニウム結石を繰り返した2症例を経験した．尿路結石の背景因子としての摂食障害，下剤乱用の重要性を認識させられたので報告する．

症　例　1

患者：21歳，女性，大学生

主訴：左腰部痛

既往歴：中学3年から拒食があり，総合病院精神科で神経性食思不振症と診断され，高校1年時に2カ月間入院した．無月経も伴い，その後複数の精神科に不定期に受診していた．また発病当初から市販の下剤スルーラックを1日60～100錠，ビサコジルとして300～500 mg（通常用量 10 mg/日）常用していた．これらの病歴は2000年に母親から情報をえるまで不明であった．

現病歴：1997年4月から左腰部痛があり，整形外科医院で経過を見ていた．7月に総合病院泌尿器科で左尿管結石と診断，7月30日当科に体外衝撃波砕石術（ESWL）目的で紹介され，8月4日入院した．

入院時現症：身長 156.5 cm，体重 41 kg（標準体重－24%）．体温 36.6°C，脈拍68/分整，血圧 100/80 mmHg．

検査所見：尿沈渣 RBC 100以上/hpf，WBC 10～19/hpf，pH 6.0，比重1.014．尿培養陰性．血液一般，生化学検査では LDH 529 U/l，総コレステロール 244 mg/dl 以外異常値なし．

---

* 現：蔡皮膚泌尿器科

Fig. 1. IVP shows faint stone shadow in the left upper ureter and non-visualized left kidney (case 1).

画像検査所見：腹部単純写真（KUB）で左上部尿管に 10×6 mm の淡い結石陰影を認め，排泄性腎盂造影（IVP）では左腎の描出を認めなかった（Fig. 1）.

入院後経過：ESWL を 3 回施行し，良好な結石片の排泄をえて退院した．結石分析の結果は酸性尿酸アンモニウム98%以上であった（以後すべての結石分析で同一所見）.

退院後経過：左右の腎尿管結石が頻回に再発し，1998年 4 月から2001年 8 月の間に ESWL を 9 回行った．2001年11月には経尿道的尿管結石砕石術（TUL）を右上部尿管結石（残石）に行い，結石は先の ESWL でおおむね破砕されていたが直下に尿管狭窄があり double J stent を留置した．2002年 3 月に右腎結石に ESWL を行った．Double J stent 留置 5 カ月後の2002年 4 月に内視鏡的に抜去しようとしたところ，double J stent を核に膀胱結石（34×26 mm）が生成しており，その部は残した．入院し経尿道的膀胱砕石術を行った（Fig. 2A）.

神経性食思不振症，下剤乱用について2000年の時点で母親から情報があり，結石予防のためにも定期的に精神科を受診し改善を図るよう勧めたが，うまくいかなかった．2002年の入院時に看護師の説得で下剤を中止，浮腫，体重の急増に一時動揺があったが，精神科にコンタクトをとり，母子で定期的に受診するようになった．神経性食思不振症は改善傾向にあり，下剤乱用，尿路結石の再発は現在まで認めていない.

経過中，身長 156.5 cm に対し体重は 32.5～41 kg（標準体重－24～－40%），低 Na 血症（最低 133 mEq/l），低K血症（最低 2.7 mEq/l）を認め，尿素窒素（最高 54 mg/dl），クレアチニン（最高 1.1 mg/dl），尿酸（最高 7.3 mg/dl）の異常が時に見られた．1 日尿量は 300～850 ml，尿沈渣で RBC，WBC 増加，尿酸結晶を時々認めたが，尿培養は陰性であった．2001年の尿生化で一日尿量 350 ml，Na 13 mEq/day，K 4 mEq/day，Cl 30 mEq/day，Ca 0.02 g/day，P 0.1 g/day，尿素窒素 1.1 g/day，尿酸 0.2 g/day であった.

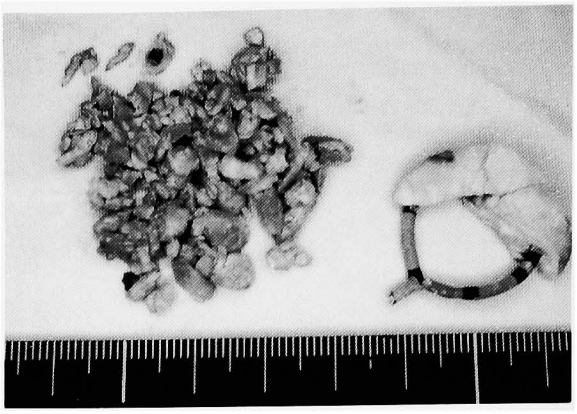

A

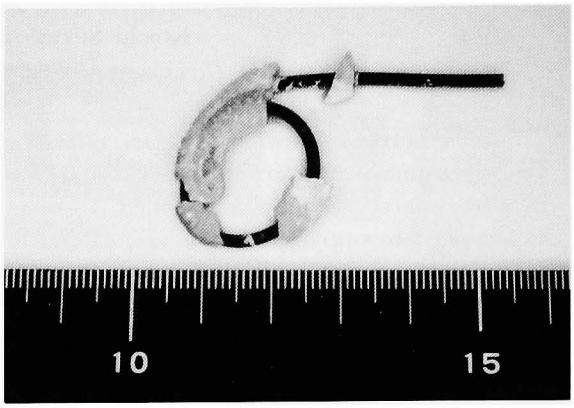

B

Fig. 2. The double J stents shown in A (case 1) and B (case 2) are heavily encrusted with calcareous deposits.

症　例　2

患者：18歳，女性，短大生

主訴：左下腹部痛

既往歴：1992年に過呼吸症候群の受診歴．高校 1 年より摂食障害，市販の下剤常用（コーラック 1 日約40錠，ビサコジルとして 200 mg）があったが，これは2000年に医師から尋ねるまで不明であった.

現病歴：1992年 7 月から左下腹部痛，総合病院泌尿器科で左腎結石と診断され，1993年 3 月30日に当科に紹介された．ESWL 目的で 4 月 1 日入院した.

入院時現症：身長 156.5 cm，体重 39.5 kg（標準体重－27%）．体温 36.6°C，脈拍90/分整，血圧 94/56 mmHg.

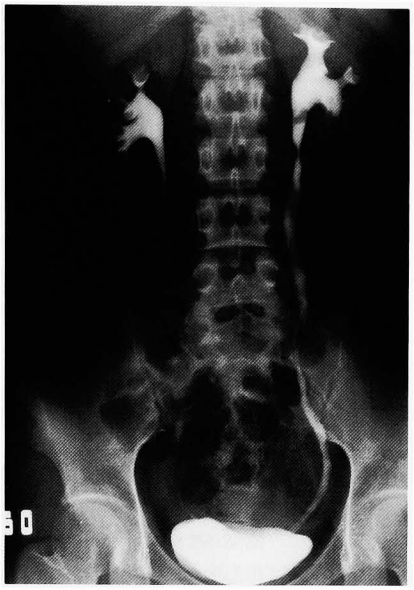

Fig. 3. DIP after the insertion of a double J stent shows residual X-ray negative stone in the left upper ureter (case 2).

検査所見：尿沈渣 RBC 6～8/hpf，白血球 1/2～3 hpf，pH 6.0，比重1.011．尿培養陰性．血液一般，生化学検査は Na 131 mEq/l，Cl 95 mEq/l mg/dl，尿素窒素 24 mg/dl 以外異常値なし．

画像検査所見：点滴腎盂造影（DIP）で左腎盂の放射線透過性結石（15×10 mm）と軽度の左水腎症を認めた．

入院中の経過：ESWL を施行し，結石片の排泄を見たため退院とした．結石分析の結果は酸性尿酸アンモニウム98％以上であった（以後の結石分析すべてで同様の結果をえた）．

退院後の経過：1993年5月に下腹部鈍痛があり，IVP で左腎の描出がなく残石の尿管への嵌頓が疑われたため，左尿管に double J stent を留置した．細かな残石の排出が続き，8月に DIP（Fig. 3）を併用して残石に ESWL を行った．Double J stent 留置6カ月後の11月に抜去しようとしたが，膀胱内にある部分は結石が付着し切れて膀胱内に残存した．入院し経尿道的膀胱結石破砕術を行った（Fig. 2A）．

2000年3月下旬に右側腹部痛があり右尿管結石と診断したが，これは自然排石した．やせ著明であったことから改めて問診し，高校1年からの摂食障害，下剤常用に無月経も出現し，1999年心療内科で神経性食思不振症と診断されたことが判明した．下剤乱用と尿路結石の関連，治療の必要性について説明する間に，2001年8月頃から治療意欲が増し，下剤は医師処方の酸化マグネシウムに限られるようになった．2003年3月までの経過観察で，結石再発は見られていない．

経過中，身長 156.5 cm に対し体重 34～40 kg（標準体重－26～－37％），低 Na 血症（最低 131 mEq/l），低K血症（最低 3.2 mEq/l），低 Cl 血症（最低 95 mEq/l）を認め，総蛋白（最低 5.5 mg/dl），総コレステロール（最高 248 mg/dl，最低 107 mg/dl），Hb（最低 9.7 g/dl）の異常を時に示した．1日尿量 300～1,600 ml，尿沈渣で RBC，WBC が時々増加したが，尿培養は陰性であった．

考　　察

神経性食思不振症（anorexia nervosa）は，1874年に Gull が提唱した疾患単位で，厚生省特定疾患　神経性食欲不振症調査研究班（1990年）の診断基準では，①標準体重の－20％以上のやせ，②食行動の異常（不食，大食，隠れ食いなど），③体重や体型について歪んだ認識（体重増加に対する極端な恐怖など），④発症年齢：30歳以下，⑤（女性ならば）無月経，⑥やせの原因と考えられる器質的疾患がない，の6項目を挙げている[1]　無月経，低血圧，電解質異常，脱水など種々の内分泌代謝異常を伴う[3]　10～20歳代の若い女性が大半を占め，現代社会のやせ願望，肥満恐怖に加えて，母子間の葛藤，成熟拒否といった心性がかかわり，本邦でも稀な疾患ではなくなった．パージング行動（下剤，利尿剤の使用，自己誘発性嘔吐）を伴なう排出型は制限型より，電解質異常や脱水が高度になる危険がある．

神経性食思不振症，下剤乱用（laxative abuse）の合併症として尿路結石を取り上げたのは，前者については Silber ら（1984年）[4]，後者については Dick ら（1990年）[5] が古く，本邦でも1980年代末から報告が増加している[6~16]　摂食障害に伴う結石の本邦報告（Table 1）はわれわれが調べえたかぎりで自験例を含め19例（すべて女性，12～42歳，平均26.6歳）で，その内神経性食思不振症と明記されたものが15例，下剤使用の記載があるものが11例であった．自験例のように通常用量の数十倍，薬代が月数万円におよぶ下剤乱用は，難治性便秘によるものより，神経性食思不振症，神経性過食症，境界人格障害，薬物依存といった精神的問題が関与する若年女性が圧倒的に多い[17]

神経性食思不振症，下剤乱用に起因する尿路結石では，酸性尿酸アンモニウム結石が特徴的と言われる[5,6,8~15,18]　酸性尿酸アンモニウム結石は18，19世紀のヨーロッパ一部地域で風土病として多発し，近年でもタイ，インドネシアなどの小児の膀胱結石に存在した．栄養不良で母乳に頼る期間が長く，低リン酸食による低リン酸尿，水分摂取不足，下痢による尿量減少がかかわるとされた[19]　純粋な酸性尿酸アンモニウム結石は先進国では少なく，岡田らの尿路結石全国調査では69,949例中53例（0.07％）と報告されている[20]

Soble ら[19] は3,400例の結石分析から2～60％の酸

Table 1. Urinary stones related to eating disorders and/or laxative abuse reported in Japan

No.	年齢	性別	基礎疾患	下剤	部位	結石成分	報告者	文　献
1	28	女	AN	あり	左腎	AU	宮本忠幸	西日泌尿 **50**：1045, 1988
2	37	女	AN	あり	両腎	$CaCO_3$	大森章男	臨泌 **42**：711, 1988
3	12	女	AN	不明	右腎	CaP, $CaCO_3$	日吉一夫	小児の精神と神経：**32**, 271, 1992
4	27	女	AN	あり	左尿管	AU	山田　徹	泌尿器外科 **10**：1014, 1997
5	24	女	AN	不明	左尿管	AU	斎藤英樹	臨泌 **51**：323, 1997
6	26	女	ダイエット	あり	左尿管	AU	榎本　裕	臨泌 **51**：745, 1997
7	26	女	摂食障害	あり	左尿管	AU	加藤　温	精神医 **40**：419, 1998
8	17	女	AN	不明	右尿管	不明	佐々木明子	思春期学 **17**：73, 1999
9	27	女	AN	不明	右腎	AU	小森和彦	泌尿紀要 **46**：627, 2000
10	23	女	AN	あり	右尿管	AU	石津和彦	西日泌尿 **62**：454, 2000
11	38	女	AN	不明	左腎	AU	原　智	泌尿器外科 **13**：1116, 2000
12	42	女	AN	不明	両腎	不明	大矢和宏	泌尿器外科 **14**：65, 2001
13	20	女	AN	あり	左尿管	AU	西尾礼文	泌尿器外科 **14**：45, 2001
14	37	女	AN	不明	尿路	AU	庵谷尚正	泌尿器外科 **14**：488, 2001
15	25	女	急激な体重減少	あり	左腎尿管	AU	松崎　敦	臨泌 **55**：563, 2001
16	25	女	AN	あり	右腎尿管	AU	加藤智幸	山形病医誌 **36**：30, 2002
17	32	女	低カロリー食	なし	右腎	AU	中村小源太	泌尿紀要 **48**：483, 2002
18	21	女	AN	あり	左尿管，右腎	AU	自験例	
19	18	女	AN	あり	左腎，右尿管	AU	自験例	

略語：AN；神経性食思不振症（anorexia nervosa），AU；尿酸アンモニウム，CaP；リン酸カルシウム，$CaCO_3$；炭酸カルシウム．松崎らの87歳，女性例は，下剤使用歴はあるが神経因性膀胱，尿路感染症に伴う膀胱結石で，一覧から除外した．

性アンモニウムを含む44例を抽出し，炎症性腸疾患[21]，下剤乱用，肥満，再発性尿路感染症，再発性尿酸結石を危険因子として報告した．生成機序としては，尿路感染症ではウレアーゼ産生菌による尿素の分解，アンモニアの遊離が関与するが[19]，神経性食思不振症，下剤乱用に伴う結石は，自験例を含めおおむね非感染尿で起きており，脱水，低栄養，下痢といった発展途上国や炎症性腸疾患での報告[21]と共通の要因が考えられる．すなわち，神経性食思不振症では摂食制限，偏食（低リン酸，高プリン食）で脱水，低Na，K血症になる一方，低リン酸，高アンモニウム，高尿酸尿を生じやすい．大腸刺激性下剤は蠕動亢進作用とともにNa-K-ATP活性抑制作用を持ち，大腸からの水，電解質の吸収が抑制される．神経性食思不振症では通常用量の数十倍の下剤乱用が珍しくなく，摂取カロリーは約12%が失われるに過ぎないが，時に1日4～6lの水分と多量の電解質を喪質する[3]　自験例ではアルドステロンを測定しなかったが，脱水と低Na血症がアルドステロン分泌を促進し，低K血症，尿量減少を加速する現象（偽性バーター症候群）も報告されている[6,7]　低Na，K血症による細胞内アシドーシスで，アンモニアが生成されると，高アンモニア尿が高尿酸尿とあいまって酸性尿酸アンモニウム結石を生じると考えられる[5,15]

神経性食思不振症，下剤乱用に伴う結石の報告例の多くはESWL，TULで容易に治療されているが，原因を改善しない限り再発傾向が強い．自験例ではdouble J stent留置に伴って膀胱結石を生じた．留置期間が長すぎた反省があるが，神経性食思不振症，下剤乱用による結石では3週から2カ月の短期間でstent周囲の石灰化が起きた報告があり[10,18]．double J stent使用には慎重を要すると考えられる．

神経性食思不振症は大都市の思春期女性の100～150人に1人に達するが[2]，病識に欠け特に下剤乱用，嘔吐などのパージング行動を秘匿する傾向がある．神経性食思不振症，下剤乱用に起因する尿路結石では精神科的治療，下剤乱用の中止が結石の再発防止の要であるため，女性で酸性尿酸アンモニウム結石を見た時は背景因子の再検討が重要と考えられた．

本論文の要旨は，第220回日本泌尿器科学会東海地方会において報告した．

文　　献

1) 厚生省特定疾患神経性食欲不振症調査研究班（班長　末松弘行）：神経性食欲不振症の診断基準．厚生省特定疾患・神経性食欲不振症調査研究班平成元年度研究報告書，pp 20-22，1990
2) 渡辺久子：神経性食欲不振症．小児診療 **59**：1249-1256，1996
3) Powers PS：症状，徴候，検査データの治療への利用．神経性食欲不振症　過食症の治療．保崎秀夫，高木州一郎監訳．pp 175-194，医学書院，東京，1989
4) Silber TJ and Kass EJ：Anorexia nervosa and nephrolithiasis. J Adolesc Health Care **5**：50-52, 1984
5) Dick WH, Lingeman JE, Preminger GM, et al.：

Laxative abuse as a cause for ammonium urate renal calculi. J Urol **143**: 244-247, 1990
6) 宮本忠幸，橋本寛文，竹中　章，ほか：腎結石により発見されたPseudo-Bartter症候群の1例．西日泌尿 **50**：1045-1049，1988
7) 大森章男，松岡弘文，江本　純，ほか：偽性バーター症候群に発生した両側腎結石．臨泌 **42**：711-714，1988
8) 斎藤英樹，吉川和暁，古家拓也，ほか：神経性食思不振症に発生した尿酸水素アンモニウム結石．臨泌 **51**：323-325，1997
9) 榎本　裕，宮崎　淳，小山康弘，ほか：緩下剤長期連用患者に発生した酸性尿酸アンモニウム結石．臨泌 **51**：745-747，1997
10) 加藤　温，石金朋人，笠原敏彦：下剤乱用により尿路結石を生じたと思われる摂食障害の1例．精神医 **40**：419-421，1998
11) 小森和彦，新井浩樹，後藤隆康，ほか：Anorexia nervosa（神経性食思不振症）に合併した尿酸アンモニウム結石の1例．泌尿紀要 **46**：627-629，2000
12) 石津和彦，内藤克輔：低カロリー食および緩下剤の使用による尿酸アンモニウム結石の1例．西日泌尿 **62**：454-456，2000
13) 西尾礼文，藤内靖喜，永川　修，ほか：神経性食思不振症に認められた酸性尿酸アンニウム結石の1例．泌尿器外科 **14**：45-47，2001
14) 松崎　敦，小林　裕，熊丸貴俊，ほか：酸性尿酸アンモニウム結石の2症例．臨泌 **55**：563-566，2001
15) 加藤智幸，國井拓也，柿崎　弘：酸性尿酸アンモニウム結石の1例．山形病医誌 **36**：30-32，2002
16) Nakamura K, Kokubo H, Kato K, et al.: Ammonium acid urate stone caused by a low-caloric diet: a case report. Acta Urol Jpn **48**: 483-486, 2002
17) 星野恵津夫，茂木秀人，鈴木大介：刺激性下剤乱用と便秘薬依存症．Medicina **36**：1511-1513，1999
18) Wu WJ, Huang CH, Chiang CP, et al.: Urolithiasis related to laxative abuse. J Formos Med Assoc **92**: 1004-1006, 1993
19) Soble JJ, Hamilton BD and Streem SB: Ammonium acid urate calculi: a reevaluation of risk factors. J Urol **161**: 869-873, 1999
20) 岡田裕作：尿路結石の疫学—特殊な尿路結石について．泌尿器外科 **3**：939-944，1990
21) 山本恭代，黒川泰史，岡　夏生，ほか：潰瘍性大腸炎に合併した酸性尿酸アンモニウム結石の1小児例．日泌尿会誌 **93**：652-665，2002

(Received on June 24, 2003
Accepted on November 8, 2003)