ベリニ管癌の1例

藤沢湘南台病院泌尿器科（部長：諏訪　裕）
加藤　喜健，諏訪　裕

横浜市立大学医学部病理学教室（主任：青木一郎教授）
長　嶋　洋　治

BELLINI DUCT CARCINOMA OF THE KIDNEY: A CASE REPORT

Yoshitake KATOH and Yutaka SUWA
From the Department of Urology, Fujisawa-syounandai Hospital
Youji NAGASIMA
From the Department of Pathology, Yokohama City University

A case of Bellini duct carcinoma is reported. A 70-year-old man visited our hospital because of gross hematuria and left flank pain. Although no abnormality was found on ultrasonography, drip infusion pyecography, computed tomographic scan and cystoscopy. However class IV was suspected based on urinary cytology. Magnetic rcesonance imaging showed an irregular pattern in the left upper kidney. Ureterscopic biopsy revealed transitional cell carcinoma and class V was suspected on the urinary cytology of the left renal pelvis. Under the preoperative diagnosis of a left renal pelvic tumor, left nephroureterectomy was performed. The histopathological diagnosis with immunohistostaining was Bellini duct carcinoma. No evidence of recurrence or metastasis was noted 9 months after surgery without any adjuvant therapy.

(Acta Urol. Jpn. **50**: 177–179, 2004)

Key ward: Bellini duct carcinoma

緒　　言

ベリニ管癌は腎の集合管や遠位尿細管を発生母地とする悪性腫瘍である．今回われわれは，血尿を主訴としたベリニ管癌の1例を経験したので，若干の文献的考察を加えて報告する．

症　　例

患者：70歳，男性

主訴：左背部痛，肉眼的血尿

既往歴：前立腺肥大症

家族歴：特記すべきことなし

現病歴：2001年3月，左背部痛，肉眼的血尿あり，近医受診．左尿管結石が疑われた．一時，症状軽快したが，再度，症状出現したため当科受診となった．

現症：身長 170 cm，体重 73 kg，腹部に理学的所見なし．左背部叩打痛あり

初診時検査：血液検査上 Cr 1.4 mg/dl (0.5～1.0)，CRP 0.9 mg/dl (<0.3) と軽度上昇を認めるのみであった．尿検査では，蛋白 (2+)，潜血 (2+) であり尿沈渣で WBC 7～10/hpf，RBC 3～5/hpf であった．尿細胞診は class IV であった．

経過：IVP，腹部超音波検査では異常所見認めず，細胞診で class IV であったため，膀胱鏡施行したが明らかな異常所見なし．再度行った細胞診では class V であり，膀胱粘膜生検および逆行性腎盂造影を施行．膀胱粘膜からは悪性所見認めず，両側尿管カテーテル尿は左右とも class III であった．腹部 CT 上，明らかな異常所見認めなかったが，MRI では，左腎臓上極に内部構造の不均一な部位を認めた (Fig. 1)．

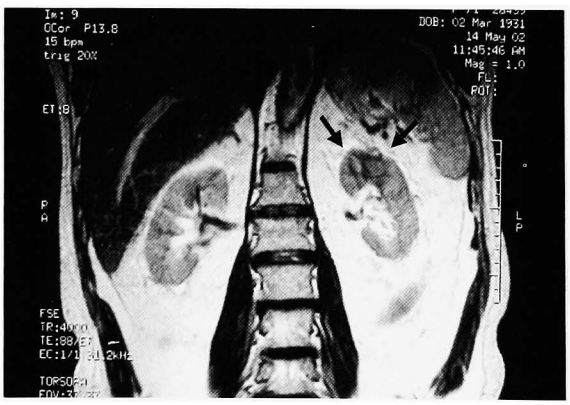

Fig. 1. Abdominal MRI (T2 weighted) showed irregular pattern on upper pole of the left kidney.

再度逆行性腎盂造影を行ったが明らかな陰影欠損なく，細胞診は class II（右腎盂尿），III（左腎盂尿）であった．肉眼的血尿が強くなり，2002年5月28日膀胱鏡施行．左尿管口から凝血塊を認めたため，6月24日左尿管鏡下腎盂粘膜生検施行．病理学的に移行上皮癌が疑われ，腎盂尿でも class V（TCC G3 suspect）であった．左腎盂腫瘍の診断にて，7月22日，左腎尿管全摘術施行した．

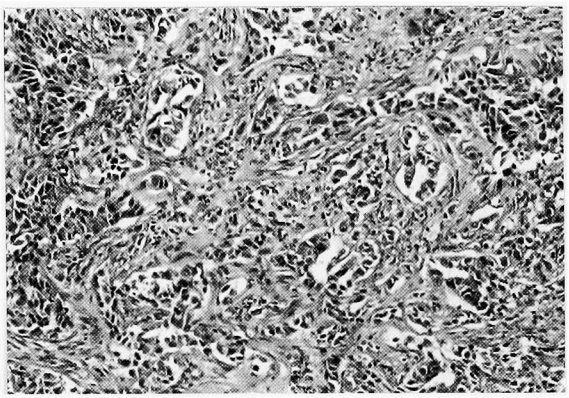

Fig. 2. HE staining shows irregular tubule pattern, and fibrous changing in the stromal area.

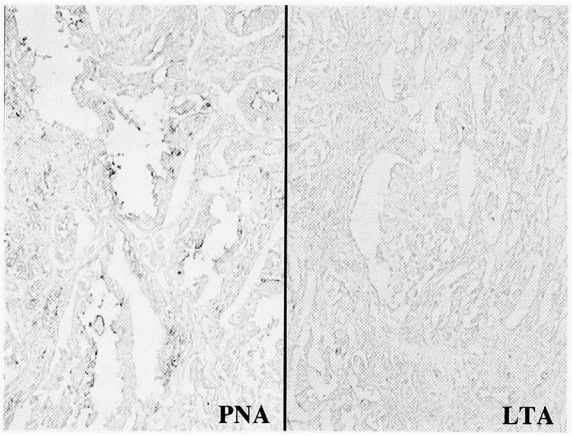

Fig. 3. Left: positive staining with E-cadherin. Right: negative staining with N-cadherin.

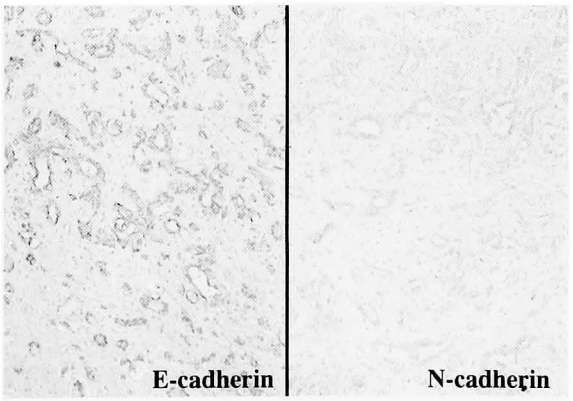

Fig. 4. Left: Positive staining with peanut agglutinin (PNA). Right: Negative staining with Lotus tetragonolobus agglutinin (LTA).

摘出標本：腎上極に境界明瞭，充実性，白色調な約9×6×6 cm の腫瘍を認めた．

病理学的所見：腎盂粘膜は保たれているが，腎盂近傍より発生する腺管状に紡錘形の腫瘍細胞がみられ，周囲の間質の線維化と炎症細胞の浸潤がみられた．腫瘍細胞は集合管に沿って進展しており，一部は腎周囲脂肪織まで浸潤していた（pT3aN0Mx）（Fig. 2）．免疫染色では遠位尿細管系のマーカーの PNA，E-cadherin は陽性（Fig. 3，4），一方，近位尿細管系のマーカーである LTA，N-cadherin は陰性であった．以上より，ベリニ管癌と考えられた．

術後経過：追加補助療法は施行せず，術後9カ月の現在，再発を認めない．

考　　察

ベリニ管癌はベリニ管および集合管由来の腎癌と考えられており，1979年 Cromie[1] らがベリニ管，すなわち腎盂開口部に近い集合管由来の癌として報告したのが最初である．さらに，遠位尿細管由来の腎癌を含め，ベリニ管癌と呼称されている．本邦文献上，58例目と考えられ，比較的稀な疾患である．自験例を含め集計すると，男性44例，女性14例で男性に多く，平均年齢は60.2歳（35～81歳）であった．本疾患は，28例（48.3%）に肉眼的血尿，9例（15.5%）などの臨床症状を主訴に発見されることが多く，偶発癌は6例（10.3%）のみであった．画像診断上 CT が有用とされ，腫瘍が外方へ突出せず腎の輪郭が比較的保たれる．腎盂に圧排などの変形がみられることがある，hypovasucular な腫瘍で造影効果が少ないことなどの特徴が挙げられている．US や MRI では診断上特徴的所見に乏しいとされる．しかし，石灰化を認める症例[2]や嚢胞に伴う症例[3]なども報告されており，腫瘍が大きい場合は central necrosis を伴う症例も散見された．自験例は，画像では所見に乏しく，診断に苦慮した．また，本症例のように細胞診での陽性例も報告されており[4,5]，術前に通常の腎癌や腎盂腫瘍との鑑別は困難であるとされている．治療は診断が病理組織診断によることもあり，根治的腎摘出術（43例）や腎尿管全摘術（12例）など，全例に外科的切除が行われている．ただし，術前診断としては腎腫瘍，腎盂腫瘍であることが多く，外科的切除が行われない高度に進行した症例の中にも本疾患がふくまれている可能性は否定できない．術後補助療法として，MVAC 療法[3,6]，UFT[3]，5-FU[7]，interferon[3]，interleukin-2 などが試みられていた．Dimopoulos ら[8]は，12例の集合管癌のうち，6例に MVAC 療法を行い1例に5カ月の病勢の進行防止効果を認め，別の6例に inter-

feron-α と interleukin-2 の併用療法を行い，3例で10～30カ月の病勢進行防止を認めたと報告している．また，1例には interferon-α，5-FU，MMC の併用療法も行われており，16カ月の病勢進行防止をしたとしている．しかし，おおむね無効との報告が多く，手術療法以外で効果的な治療法が確立されていない．自験例では明らかな転移認めず，患者の同意もえられなかったため，追加療法を施行しなかったが，今後，有効な治療法の確立が望まれる．

結　　語

ベリニ管癌の1例を経験し，文献的考察を加え報告した．

文　　献

1) Cromie WJ, Davis CJ and DeTure FA: Atypical carcinoma of kidney: possiblly originating from collecting duct epitherium. Urology **13**: 315-317, 1979
2) 山田英人，田中佐織，二ノ井照久，ほか：腎 Bellini 管癌の1例．臨放腺 **46**：838-843，2001
3) 関戸哲利，樋之津史郎，河合弘二，ほか：出血性腎嚢胞に合併したベリニ管癌の1例．西日泌尿 **57**：515-518，1995
4) 種田倫之，武縄　淳，小倉啓司，ほか：下大静脈内腫瘍塞栓を伴った腎集合管癌の1例．泌尿紀要 **45**：473-476，1999
5) 中川　徹，冨田京一，亀山周二，ほか：体重減少と発熱を主訴としたベリニ管癌の1例．西日泌尿 **60**：554-557，1998
6) 稲垣　武，萩野惠三，松村永秀，ほか：CEA 産生集合管癌（ベリニ管癌）の1例．泌尿紀要 **47**：183-186，2001
7) 中川　徹，冨田京一，亀山周二，ほか：体重減少を主訴としたベリニ管癌の1例．西日泌尿 **60**：554-557，1998
8) Dimopoulos MA, Logothetis CJ, Markowitz A, et al.: Collecting duct carcinoma of the kidney. Br J Urol **71**: 388-391, 1993

(Received on June 23, 2003)
(Accepted on November 8, 2003)