逆行性ドレナージにより軽快した気腫性腎盂腎炎の1例

北里大学泌尿器科（主任：馬場志郎教授）
松田　大介，入江　啓，溝口　秀之，馬場　志郎

A CASE OF EMPHYSEMATOUS PYELONEPHRITIS SUCCESSFULLY TREATED BY TRANSURETHRAL RETROGRADE DRAINAGE

Daisuke MATSUDA, Akira IRIE, Hideyuki MIZOGUCHI and Shiro BABA
From the Department of Urology, Kitasato University School of Medicine

A 59-year-old female was referred to our institute for urinary tract infection with septicemia, thrombocytopenia, and hyperglycemia. Plain abdominal X-ray and computed tomography (CT) showed emphysema at the left renal parenchyma and urinary tract along with the perirenal inflammatory changes. These findings suggested emphysematous pyelonephritis in the early phase of occurrence in a diabetic patient. Transurethral catheterization of the left ureter was immediately performed, and occluded cloudy urine was drained. Ureteral stent was left indwelt transurethrally for easy accession in case of occlusion. *E. coli* was cultured in drained urine. Administration of antibiotics, insulin, and anti-coagulant was performed, and drained urine became clear in several hours. General condition and laboratory findings were improved normally in a week, and CT did not reveal the emphysematous change of the left renal unit at the 11th hospital day.

(Acta Uroi. Jpn. **50**: 315–317, 2004)

Key words: Emphysematous pyelonephritis, Retrograde pyerography, Drainage

緒　　言

気腫性腎盂腎炎は糖尿病などに合併する重篤な尿路感染症である．重症例では保存的治療に反応せず腎摘除を要する症例も多く，死亡率も高い[1,2]　一方で保存的治療の奏功例の報告も散見される[3,4]　今回われわれは，糖尿病に合併した発症早期と思われる気腫性腎盂腎炎に対し，逆行性ドレナージにより治療しえた症例を経験したので，若干の文献的考察を加え報告する．

症　　例

患者：59歳，女性

主訴：発熱

家族歴：特記すべきことなし

既往歴：糖尿病

現病歴：4年前に糖尿病を指摘されたが，放置されていた．2003年1月26日全身倦怠感，40°C 台の発熱のため，近医を受診．尿路感染，敗血症，血小板減少および高血糖を認め重症尿路感染症が疑われ，1月27日に当院に紹介入院となった．

入院時現症：体温 39.8°C，血圧 120/50 mmHg，脈拍110/分，意識清明，左腰背部痛

入院時検査所見：血液一般；白血球 3,700/mm (4.000～9.000)，血小板 7.8×10^4/mm (15.0～35.0)，PPT 12.1 秒 (9.9～11.3)，PTT 40.4 秒 (25.0～40.0)，フィブリノゲン 1046.3 mg/dl (120～337)．血液生化；LDH 678 IU/l (119～229)，BUN 52 mg/dl (5～19)，クレアチニン 1.55 mg/dl (0.4～0.8)，血糖 284 mg/dl (60～110)，HbA1C 11.6% (4.3～5.8)，CRP 54,109 μg/dl (0～300)，AT-3 61% (80～130)，D-ダイマー 4.37 mg/dl (0.01～0.93)．尿一般；比重1.010，pH 5.5，UP 2+，US －．ケトン 2+，尿沈渣；赤血球 8～10/HPF，白血球 12.2/HPF．尿培養 *Escherichia coli*，血液培養 *Escherichia coli*.

画像所見：腹部レントゲン写真上，左尿管に沿ってガス像を認めた (Fig. 1)．腹部 CT では，左腎および尿管内にガス像，左腎周囲の炎症性変化，また軽度の腎盂腎杯の拡張を認めた (Fig. 2A, B)．腹部レントゲン写真，CT で腎実質内に小石灰化を認めるが，尿管結石は認められなかった．

入院後経過：上部尿路通過障害の診断および腎盂ドレナージを目的に，緊急に逆行性腎盂造影 (RP) を施行した．結石，狭窄などの器質障害は認められなかったが，腎盂尿は白濁・膿性で粘稠性が高く，これによる尿路閉塞が考えられた．6 Fr 先穴式尿管カテーテルを留置し，腎盂尿の洗浄ドレナージを施行し

Fig. 1. KUB shows emphysema in the left ureter.

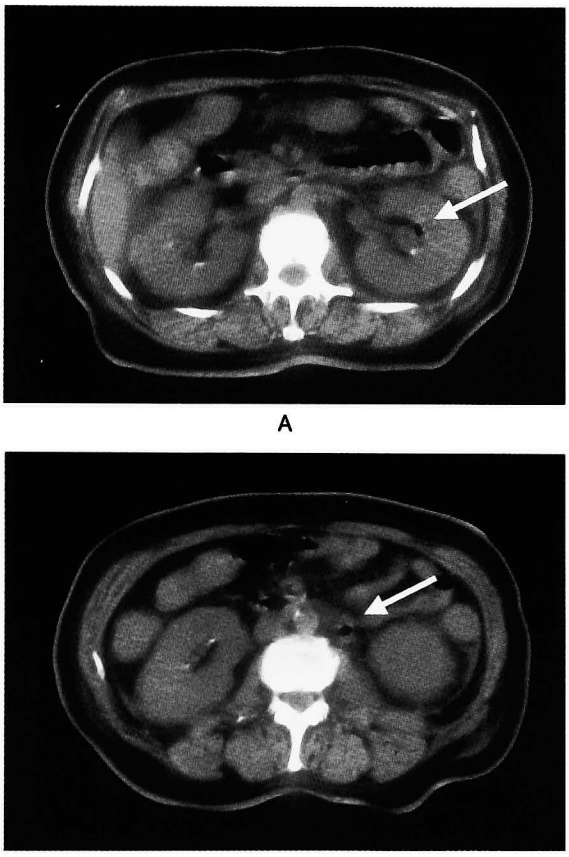

Fig. 2. A, B. Abdominal CT reveals emphysema in the left renal parenchyma (A) and urinary tract (B).

た．RP 施行時の尿培養では，*Escherichia coli* が認められた．薬剤感受性試験では，ペニシリン系，セフェム系，アミノグリコシド系，ニューキノロン系のいずれも，良好な感受性を示した．インスリンによる血糖コントロール，DIC に対しメシル酸ガベキサート 1,500 mg/日，尿路感染症・敗血症に対しビアペネム 1.2 g/日，乾燥ペプシン処理人免疫グロブリン 2.5 g/日による治療を開始した．

RP ドレナージ後約 6 時間でカテーテル尿の肉眼的膿尿は改善し，尿量の増加を認めた．入院後 5 日目に解熱，8 日目に炎症反応の正常化を認め，尿管カテーテルを Double-pigtail (D-P) 尿管ステントに交換した．11日目の腹部 CT 上，腎盂尿管内のガス像は消失しており，1 カ月後に D-P ステントを抜去した．現在 UTI の再発は認められず，経過良好である．

考　　察

気腫性腎盂腎炎は腎実質，腎周囲にガスを産生する重篤な急性壊死性感染症で，1898年に Kelly ら[5]によって報告されたのが最初である．起因菌としては *Escherichia coli* が最も多く，次いで *Klebsiella* sp，*Enterobacter* sp などがみられるが，嫌気性菌や *Clostoridium* sp などのガス産生菌の頻度は低い[6]．ガスの発生機序として，Schainuck ら[7]は糖尿病に伴う組織内グルコース高濃度が基礎として存在し，*Escherichia* coli，*Klebsiella* sp などの通性嫌気性菌によりぶどう糖が発酵して CO_2 を産生すると推測している．また Huang ら[8]は通性嫌気性菌によるぶどう糖の発酵で産生されるのは主に N_2 であり，CO_2，H_2，O_2 も加わって mixed acid fermentation という状態となり，その結果腎内外の組織が破壊されるとしている．

診断には腹部 CT が有用であり，コントロール不良の糖尿病患者に尿路感染症を認めた場合，特に重症症例では，気腫性腎盂腎炎を考慮して検査を進めるべきであると考えられる．また腹部レントゲン写真における，腎周囲腔の円弧状，腸腰筋に沿って線状のガス像を見逃してはならない[9]

治療に関して，Ahlering ら[1]は早期の外科的切除を勧めており，また Klein ら[2]は気腫性腎盂腎炎の報告例62例を検討し，保存的治療例での致死率が71％であるのに対し，腎摘出術例では30％であり，外科的切除の必要性を強調している．一方1989年カルバペネム系抗生物質，エンドトキシン吸着名などの新しい治療法の出現によって死亡率の低下が認められており，保存的治療での改善が期待される[3]　手術時期の判断は，保存的治療開始後 3 日程度の早い段階での発熱，白血球，CRP 値に改善のみられない場合は出来るだけ腎摘出術を行うとしている[10]．亀岡ら[11]は保存的治療開始後 4 日でガス像が急激に増加し，死亡した症例を報告しており，自験例でも，治療に抵抗性を示した場合は，急激な増悪をきたした可能性が考えられる．治療法は個々の症例での注意深い決定を要するが，尿路通過障害や腎周囲膿瘍を有する症例では，ド

レナージは早急に行うべきであると思われる．

自験例では，受診時にガス像を尿路内と腎実質に少量認めたが，明らかな水腎症は認められず，軽度の腎盂拡張を認めたのみであった．しかし，糖尿病性腎症による腎機能低下症例では，尿路通過障害がなくても，粘稠液の貯留により，膿尿の停滞を起こしえると考えられる．また腎機能障害のため，尿路閉塞にかかわらず，水腎症は起こしにくいとも考えられる．そのため，ガス像が軽度であっても腎周囲の炎症性変化が見られた場合は，早急な尿路の通過障害の確認とドレナージが必要と考えられる．これにより，気腫性腎盂腎炎の重症化を未然に防止しえる可能性があると考えられる．またドレナージに際しては体外よりのアクセスが容易な尿管カテーテルがよいと思われ，これにより閉塞時の洗浄も可能になる[4]　今回は DIC，敗血症の軽快後 D-P ステントに交換，さらに1カ月後 D-P ステント抜去により問題を認めなかった．気腫性腎盂腎炎は，糖尿病に合併することが多く，将来的に糖尿病性腎症による腎機能廃絶に移行する危険性があり，極力腎温存を考慮した対応に努めるべきであると考えられる．そのためには，なるべく早期での非侵襲的なドレナージと，保存的治療との併用が重要であると考えられる．

結　　語

糖尿病に合併し，DIC 傾向を示した気腫性腎盂腎炎に対し，早期の逆行性ドレナージが奏功したと考えられる1例を報告した．

文　　献

1) Ahlering TE, Boyd SD, Hamiltin CL, et al.: Emphysematous pyelonephritis: a 5-year experience with 13 patients. J Urol **134**: 1086-1088, 1985
2) Klein FA, Smith MJ, Vick CW, et al.: Emphysematous pyelonephritis: diagnosis and treatment. South Med J **79**: 41-46, 1986
3) 近藤恒徳，奥田比佐志，鈴木万理：保存的治療により軽快した気腫性腎盂腎炎の1例．泌尿紀要 **46**：335-338，2000
4) 岡本知士，野村一雄，安部俊和，ほか：経尿道的腎盂ドレナージにより救命しえた気腫性腎盂腎炎の1例．泌尿紀要 **35**：851-856，1989
5) Kelly HA and Maccallum WG: Pneumaturia. JAMA **31**: 375-381, 1898
6) Michaeli J, Mogle P, Perlberg S, et al.: Emphysematous pyelonephritis. J Urol **131**: 203-208, 1984
7) Schainuck LI, Fouty R, Cutler RE, et al.: Emphysematous pyelonephritis. Am J Med **44**: 134-139, 1968
8) Huang JJ, Chen KW, Ruaan MK: Mixed acid formation of glucose as a mechanism of emphysematous urinary tract infection. J Urol **46**: 148-151, 1991
9) 由利健久，石川　勲：気腫性腎盂腎炎．日臨 **23**：519-522，1999
10) 考籐達哉，藤本卓司，高安　健，ほか：糖尿病に合併した気腫性腎盂腎炎の2例．綜合臨 **41**：2482-2488，1992
11) 亀岡　浩，松岡俊光，熊川健次郎：急速に悪化した気腫性腎盂腎炎．臨泌 **53**：88-90，1999

(Received on September 9, 2003
Accepted on January 18, 2004)