

Title	術前2年目に孤立性に肋骨転移をきたしたセミノーマの1例
Author(s)	渡辺, 美穂; 釜井, 隆男; 増田, 聡雅; 古谷, 信隆; 米沢, 智子; 中西, 公司; 神原, 常仁; 辻井, 俊彦; 吉田, 謙一郎
Citation	泌尿器科紀要 (2004), 50(7): 505-509
Issue Date	2004-07
URL	http://hdl.handle.net/2433/113403
Right	
Type	Departmental Bulletin Paper
Textversion	publisher

術後2年目に孤立性に肋骨転移をきたした セミノーマの1例

獨協医科大学泌尿器科学教室 (主任: 吉田謙一郎教授)

渡辺 美穂, 釜井 隆男, 増田 聡雅

古谷 信隆, 米沢 智子, 中西 公司

神原 常仁, 辻井 俊彦, 吉田謙一郎

A CASE REPORT: TESTICULAR PURE SEMINOMA METASTASIZED TO COSTAL BONE AFTER 2 YEARS POST-OPERATIVELY

Miho WATANABE, Takao KAMAI, Akinori MASUDA,
Nobutaka HURUYA, Tomoko YONEZAWA, Kimihiro NAKANISHI,
Tsunehito KAMBARA, Toshihiko TSUJII and Ken-Ichiro YOSHIDA
From the Department of Urology, Dokkyo University School of Medicine

A 32-year-old man underwent orchietomy for his right testicular tumor (pure seminoma, pT1, stage A(I)). Pelvic and para-aortic lymph nodes were irradiated with 18 Gy as adjuvant therapy. Two years later, he developed low back pain. Computed tomography, magnetic resonance imaging and bone scans showed an enhanced mass at the 10th left costa. Aspiration cytology showed seminoma. After administration of chemotherapy with bleomycin, etoposide and cisplatin, following high dose chemotherapy with peripheral blood stem cell transplantation, the costal lesion was diminished and symptoms relieved. Then radical costectomy was performed. A histopathological study showed non-viable cells of seminoma. Post-operative progress was uneventful. Testicular pure seminoma with bone metastasis is rare, and to our knowledge, only 9 cases have been reported. (Acta Urol. Jpn. 50 : 505-509, 2004)

Key words: Stage I seminoma, Recurrence, Bone metastasis

緒 言

セミノーマの転移部位はリンパ節が最多で、以下肺, 肝, 脳, 骨転移の順であり¹⁻³⁾, 剖検例における骨転移率は20~30%とそれほど稀なものではない^{2,3)}しかしその大部分がリンパ節転移や多臓器転移を伴った進行例である。今回われわれは、術後2年目に孤立性に肋骨転移をきたしたセミノーマの1例を経験したので報告する。

症 例

患者: 32歳, 男性

主訴: 左側背部痛

家族歴 既往歴: 特記すべき事項なし

現病歴: 2000年9月右陰嚢の無痛性腫大を主訴に近医を受診し精巣腫瘍を疑われ、同年10月当院泌尿器科に紹介受診となった。右陰嚢は鶏卵大, 表面平滑で硬に触知され, 超音波検査にて, 直径4cm大の境界明瞭な低エコー病変を認めた。血液検査所見ではHCG- β 0.3 ng/mlと軽度高値以外には異常所見を認めなかった。右精巣腫瘍の診断で高位精巣摘除術を施

行した。病理組織学的検査にて typical seminoma, pT2N0M0で stage I と診断された。同年11月予防的に後腹膜リンパ節領域に total 18 Gy の Linac 照射を施行した。退院後3カ月ごとの外来通院による経過観察を行っていたところ2002年10月左側背部痛をきたし, CT, MRI, 骨シンチグラム検査にて左第10肋骨起始部に腫瘍性病変を認め入院となった。

入院時現症: 身長 180.1 cm, 体重 65.4 kg, 体温 36.7°C, 血圧 116/82 mmHg, 脈拍 72/分整, 左第10肋骨部に一致して背側部超鶏卵大, 弾性硬の腫瘍を触知した。表在性リンパ節は触知しなかった。神経学的異常所見を認めなかった。

血液生化学検査・腫瘍マーカー: 異常所見を認めなかった。

画像診断: 単純 CT にて左第10肋骨起始部に腫瘍性病変を認めた (Fig. 1)。MRI の T1 強調画像では左第10肋骨は背側で軟部腫瘍に置き換わるように断裂しており, T2 強調画像では同領域は高信号の腫大した軟部組織で, 病変は横突起の間近まで認められた。造影すると同部位の腫瘍は横突起方向に肋骨に沿った造影効果を認めた。骨シンチグラムにて左第10肋骨部

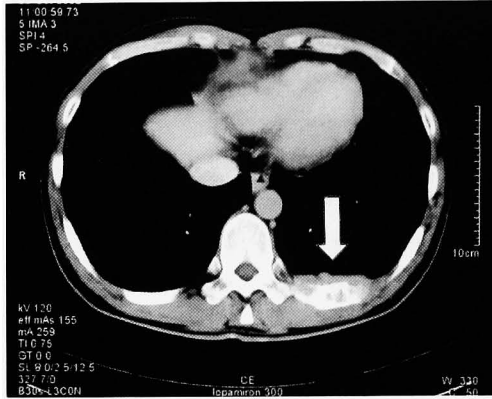


Fig. 1. CT shows a tumor of the 10th costa and bone destruction (arrow).

に集積亢進を認めた。

セミノーマの転移以外にも鑑別疾患として、骨肉腫や他臓器癌の骨転移などを考え、2002年10月吸引細胞診と針生検を施行した。針生検は poor material ため確定診断には至らなかったが、吸引細胞診の結果 seminoma に compatible と診断された (Fig. 2)。

以上の諸検査から、セミノーマの肋骨への血行性転移と考え、BEP療法 (Bleomycin 30 mg on day 2, 9, 16; Etoposide 100 mg/m² on day 1~5; Cisplatin 20 mg/m² on day 1~5) を2コース施行し、62.5%の腫瘍の縮小率を得たが、腫瘍の一部が造影されることから腫瘍の残存を疑い、末梢血幹細胞移植を併用して

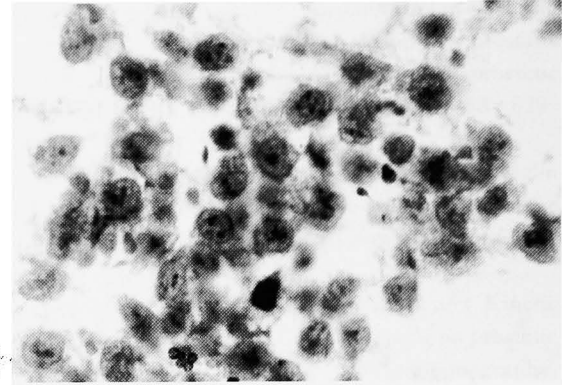


Fig. 2. Cytology of the bone mass indicates metastatic seminoma.

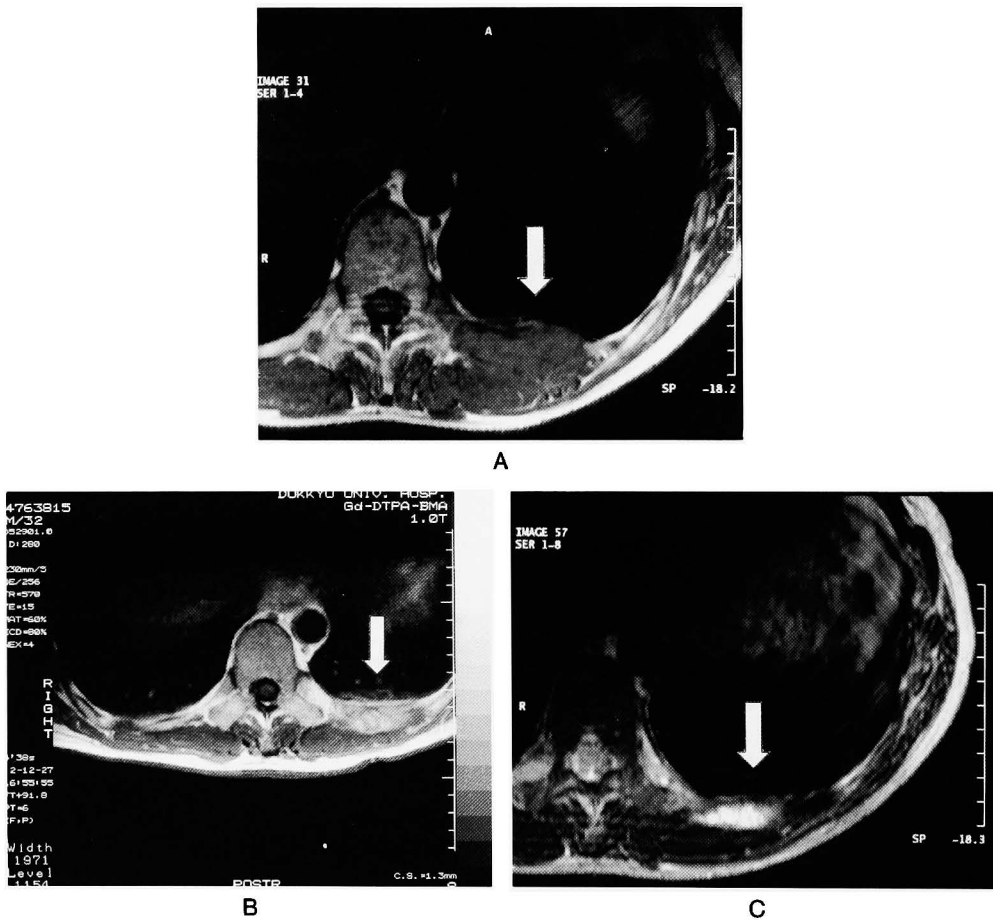


Fig. 3. A: Before chemotherapy, T1-weighted MRI reveals a 10th costal tumor with isointensity (arrow). B: After 1 course of chemotherapy with BEP, T1 weighted MRI reveals the mass reduced in size to 56%. C: After high dose chemotherapy with blood stem cell transplantation, Gd-DTPA enhanced T1 weighted MRI shows the mass reduced in size to 37.5%, although the imaging shows enhanced mass of the 10th costa (arrow).

Table 1. Case reports of bone metastasis of seminoma

No.	Reporter	Year	Age	Localization of recurrence	Treatment	Current status
1	Rush	1981	28	Superior orbital rim	Srg+RT	CR
2	William	1984	26	Superior orbital rim	4×BEP+RT	Died
3	Asthana	1988	middle-aged	Occipital bone	RT	CR
4	Suinai	1996	35	Cervical and thoracic vertebra	Srg+CT+RT	CR
5	Komatsubara	2000	41	Sternum	4×BEP	CR
6	Kariya	2000	34	Thoracic vertebra	2×BEP+RT	CR
7	Rajiv	2002	42	Supraclavicular fossa	4×EP	CR
8	Satou	2002	43	Head of femur	3×BEP+RT+Srg	CR
9	Watanabe	2003	32	Costa	2×BEP+HDCT with PBSCT+Srg	CR

Srg, surgery; RT, radiotherapy; BEP, bleomycin + etoposide-cisplatin; EP, etoposide + cisplatin; CT, chemotherapy; HDCT, high dose chemotherapy; CR, complete response.

大量化学療法 (Carboplatin 250 mg/m² on day 1~4; Etoposide 300 mg/m² on day 1~4; Ifosfamide 1.5 g/m² on day 1~4) を施行した。施行後の MRI では転移巣のさらなる縮小を認めたが腫瘍の一部が造影された (Fig. 3A~C)。この後、転移巣に対し2003年2月左第10肋骨広範切除術 (左第10肋骨および横突起、肋間筋、肋骨動静脈、肋間神経切除) を施行した。切除標本の組織内には viable cell を認めず Pathological CR をえ、追加治療を施行しなかった。術後経過は良好で、外来で経過観察をしているが現在再発を認めていない。

考 察

セミノーマと非セミノーマを含む精巣腫瘍の転移部位は、リンパ節を除いていくと、骨転移が肺、肝、脳について多く¹⁻³⁾、剖検例では20~30%とそれほど稀なものではない^{2,3)}。Warde ら⁵⁾は再発時の25%に骨転移が認められたと報告している。しかし Hitchins ら⁴⁾は初発時で3%、再発時で9%に骨転移が認められるが、その大部分がリンパ節転移や多臓器転移を伴った進行例であり、自験例のようなセミノーマの孤立性骨転移は調べた限りでも本症例を含めて9例で、非常に稀な症例と考えられた (Table 1)。これら孤立性骨転移症例の死亡例は1例で、本症例を含めた8例が治療に奏効している。

Stage I セミノーマの高位精巣摘除術後の再発率は10~20%といわれている。このため精巣摘出後の治療方針としては、予防的放射線療法とサーベイランスの二つの選択肢が一般的となっているが、これらの治療法の是非について完全な意見の一致をみていない。また、近年では補助化学療法の試みもなされている^{6,7)}。サーベイランスを受けた stage I セミノーマの再発部位の85.7~93.9%が後腹膜リンパ節である⁸⁻¹²⁾と報告されている。癌の骨転移は大循環による肺型血行性が主と考えられているが、肺や肝臓に転移をみず、椎骨や肋骨あるいは頭蓋に転移を見る症例に対しては椎骨

静脈叢を介した転移経路の存在が指摘されている¹³⁾。本症例は、stage I のセミノーマが高位精巣摘除術後に後腹膜リンパ節に予防的放射線照射をしていたにもかかわらず、原発巣とは反対側の肋骨に孤立性転移をきたしたことから、椎骨静脈系経路による転移の可能性が考えられた。さらに stage は日本泌尿器科学会病期分類で IIIC, Indiana Staging System では advanced, IGCCC では intermediate prognosis に分類されたため、まず BEP 療法を2コース施行した。進行性セミノーマにおいては3または4コースの BEP 療法が First line の標準治療となっている。本症例においては BEP 療法施行後1コース目よりも2コース目終了後の方が転移巣の縮小率が低いことから薬剤の抵抗性を疑い、末梢血幹細胞移植併用の大量化学療法を施行した。施行後の MRI でも Early phase での造影効果にて腫瘍の残存が疑われたため、転移巣に対する外科的切除を施行した。摘出標本には cancer cell を認めなかった。また、手術療法による患者の QOL の低下を認めなかった。

精巣腫瘍の中でもセミノーマと非セミノーマでは治療法も予後も異なった特徴をもつ。従来、進行性非セミノーマが化学療法を主としていたのに対し、セミノーマは放射線感受性に優れていることから放射線治療が行われてきた。しかし、局所療法である放射線治療は照射野外の再発がさけられない^{5,14,15)}。また、予後については、セミノーマは非セミノーマに比較して良好であると考えられてきた。IGCCC において poor prognosis に分類されるセミノーマはない。しかし近年、難治性セミノーマ、進行性セミノーマが報告されるようになった。進行性セミノーマに対する Cisplatin の有用性の報告が相次いだのは1980年代半ばで非セミノーマに対するのと同様の Regimen で CR は80%を越える報告をみた¹⁶⁻²²⁾。しかし、これらの化学療法では奏効しない症例に対して大量化学療法が導入され、またたく間に Salvage 大量化学療法へと発展していった。Dany ら²³⁾は進行性セミノーマ

のうち肺以外の実質臓器転移症例について骨転移症例は肝, 中枢神経系について予後不良であり, これらの症例に対し Cisplatin を基本とした寛解導入化学療法後に Carboplatin, Etoposide, Ifosfamide を用いた大量化学療法を施行し, 肝, 中枢神経系への転移症例で7%, 骨転移症例で58%の全生存率を報告している。

Stage I セミノーマの再発予測因子として, 患者年齢^{8,24)}, 腫瘍径^{9,24)}, 腫瘍の血管侵襲²⁴⁾, 白膜や精索, 精巣上体浸潤⁸⁾といった pT 病期, 腫瘍内の合胞体性巨細胞の存在や HCG-β 値の上昇²⁵⁻²⁷⁾, 腫瘍細胞の分裂像の数^{28,29)}といった報告がある。本症例は患者年齢32歳の原発巣に白膜浸潤を認めた pT2 症例であり, 原発組織中に合胞体性巨細胞を認め, 初発時に HCG-β 0.3 ng/ml と軽度上昇していたことから, これらの再発予測因子のうち3因子を有していたことになる。

Stage I セミノーマにおいて, 原発巣の詳細な検索と, 腫瘍マーカーや CT などによる定期検査を継続することが重要であることが示された。

結 語

術後2年目に孤立性に肋骨転移をきたしたセミノーマの1例を経験したので, 文献的考察を加えて報告した。

本論文の要旨は第45回日本泌尿器科学会栃木地方会にて発表した。

文 献

- 1) Sternberg CN, Yagoda A, Scher HI, et al.: M-VAC (methotrexate, vinblastine, doxorubicine and cisplatin) for advanced transitional cell carcinoma of the urothelium. *J Urol* **139**: 461-469, 1988
- 2) Johnson DE, Appelt G, Samuels ML, et al.: Metastasis from testicular carcinoma: study of 78 autopsied cases. *Urology* **8**: 234-239, 1976
- 3) Bredael JJ, Vugrin D and Whitmore WF: Autopsied findings in 154 patients with germ cell tumors of the testis. *Cancer* **50**: 548-551, 1982
- 4) Hitchins RN, Philip PA, Wignall B, et al.: Bone disease in testicular and extragonadal germ cell tumors. *Br J Cancer* **58**: 793-796, 1988
- 5) Warde P, Gospodarowicz M, Panzarella T, et al.: Management of stage II seminoma. *J Clin Oncol* **16**: 290-294, 1998
- 6) Oliver RTD, Edmonds PM, Ong JYH, et al.: Pilot studies of 2 and 1 course carboplatin as adjuvant for stage I seminoma: should it be tested in randomized trial against radiotherapy? *Int J Radiat Oncol Biol Phys* **29**: 3-8, 1994
- 7) Dickmann K-P, Bruggeboes B, Pichlmeier U, et al.: Adjuvant treatment of clinical stage I seminoma; is a single course of carboplatin sufficient? *Urology* **55**: 102-106, 2000
- 8) Warde P, Gospodarowicz MK, Panzarella T, et al.: Stage I testicular seminoma: results of adjuvant irradiation and surveillance. *J Clin Oncol* **13**: 2255-2262, 1995
- 9) Maase HVD, Specht L, Jacobsen GK, et al.: Surveillance following orchidectomy for stage I seminoma of the testis. *Eur J Cancer* **29**: 1931-1934, 1993
- 10) Duchesne GM, Horwich A, Dearnaley DP, et al.: Orchidectomy alone for stage I seminoma of the testis. *Cancer* **65**: 1115-1118, 1990
- 11) Thomas GM, Sturgeon JF, Alison R, et al.: A study of post-orchidectomy surveillance in stage I testicular seminoma. *J Urol* **142**: 313-316, 1989
- 12) Peckham MJ, Hamilton CR, Horwich A, et al.: Surveillance after orchidectomy for stage I seminoma of the testis. *Br J Urol* **59**: 343-347, 1987
- 13) Batsonb OV: The function of the vertebral veins and their role in the spread of metastases. *Ann Surg* **112**: 138-149, 1940
- 14) Ball D, Barret A and Peckham MJ: The management of metastatic seminoma testis. *Cancer* **50**: 2289-2294, 1982
- 15) Dosmann MA and Zagars GK: Postorchidectomy radiotherapy for stage I and II testicular seminoma. *Int J Radiat Oncol Bio Phys* **26**: 381-390, 1993
- 16) Logothetis CJ, Samuels ML, Ogden SL, et al.: Cyclophosphamide and sequential cisplatin for advanced seminoma: long-term followup in 52 patients. *J Urol* **138**: 789-794, 1987
- 17) Schuette J, Niederle N, Scheulen ME, et al.: Chemotherapy of metastatic seminoma. *Br J Cancer* **51**: 467-472, 1985
- 18) Vugrin D and Whitmore WF Jr: The VAB-6 regimen in the treatment of metastatic seminoma. *Cancer* **53**: 2422-2424, 1984
- 19) Peckham MJ, Horwich A and Hendry WF: Advanced seminoma: treatment with cisplatin-based combination chemotherapy or carboplatin (JM8). *Br J Cancer* **52**: 7-13, 1985
- 20) Fossa SD, Borge L, Aass N, et al.: The treatment of advanced metastatic seminoma: experience in 55 cases. *J Clin Oncol* **5**: 1071-1077, 1987
- 21) Mencil PJ, Motzer RJ, Mazumdar M, et al.: Advanced seminoma: treatment results, survival, and prognostic factors in 142 patients. *J Clin Oncol* **12**: 120-126, 1994
- 22) Clemm C, Hartenstein R, Willich N, et al.: Vinblastine-ifosfamide-cisplatin treatment of bulky seminoma. *Cancer* **58**: 2203-2207, 1986
- 23) Dany G, Karim F, Marie-Jose T, et al.: Advanced seminoma-treatment results and prognostic factors for survival after first-line, cisplatin-based chemo-

- therapy and for patients with recurrent disease. *Cancer* **98**: 745-752, 2003
- 24) Warde P, Gospodarowicz MK, Bannerjee D, et al.: Prognostic factors for relapse in stage I testicular seminoma treated with surveillance. *J Urol* **157**: 1705-1710, 1997
- 25) Evenson JF, Fossa SD, Kjellevoid K, et al.: Testicular seminoma; histological findings and their prognostic significance for stage II disease. *J Surg Oncol* **36**: 166-169, 1987
- 26) Marks LB, Rutgers JL, Shipley WU, et al.: Testicular seminoma; clinical and pathological features that may predict para-aortic lymph node metastasis. *J Urol* **143**: 524-527, 1990
- 27) 日本泌尿器科学会, 日本病理学会 (編): 精巣腫瘍取り扱い規約. 第2版. 金原出版, 東京, 1997
- 28) 鈴木一実, 小林 実, 湯澤政行, ほか: 病期 I 精巣セミノーマにおける再発危険因子の検討. *臨泌* **54**: 129-132, 2000
- 29) Hochstetter AR: Mitotic count in seminomas; unreliable criterion for distinguishing between classical and anaplastic types. *Virchows Arch [A]* **390**: 63-69, 1981
- (Received on January 5, 2004)
(Accepted on March 27, 2004)