前立腺乳頭状嚢胞腺癌の1例

市立池田病院泌尿器科（部長：山口誓司）
福原慎一郎，原　恒男，蔦原　宏一
森　直樹，山口　誓司

市立池田病院病理科（部長：足立史朗）
足　立　史　朗

藤末クリニック（院長：藤末　健）
藤　末　　健

A CASE OF PAPILLARY CYSTADENOCARCINOMA OF THE PROSTATE

Shinichiro Fukuhara, Tsuneo Hara, Tsutahara Koichi, Naoki Mori and Seiji Yamaguchi
From the Department of Urology, Ikeda Municipal Hospital
Siro Adachi
From the Department of Pathology, Ikeda Municipal Hospital
Takesi Fujisue
From Fujisue clinic

A 63-year-old man presented with dysuria. Ultrasonography revealed a cystic intravesical mass. During needle aspiration we aspirated bloody fluid. The result cytology was class II. We gave medication on an outpatient basis, but symptoms became worse. We performed transurethral resection (TUR) of prostate. Histopathological examination of the TUR specimen revealed a papillary cystadenocarcinoma of the prostate. We diagnosed the tumor as a stage B prostate cancer, and performed total prostatectomy. Histopathological examination of prostate revealed no residual cancer. Eleven cases of papillary cystadenocarcinoma of the prostate in the Japanese literature are reviewed briefly.

(Acta Urol. Jpn. **50**: 531–534, 2004)

Key words: Prostate cancer, Papillary cystadenocarcinoma

緒　　言

乳頭状嚢胞腺癌は肝や膵などでの報告が見られるが前立腺原発の報告はきわめて稀である．今回われわれは前立腺原発乳頭状嚢胞腺癌の1例を経験したので，若干の文献的考察を加え，報告する．

症　　例

患者：63歳，男性

主訴：排尿困難

既往歴：特記事項なし

家族歴：特記事項なし

現病歴：2001年3月，10年来の排尿困難を主訴に前医受診．超音波検査にて，膀胱部に嚢胞性病変を認め，精査加療目的にて当科紹介受診となった．

現症：身長 165 cm，65 kg．栄養状態普通．表在リンパ節は触知しなかった．前立腺は直腸診上，表面平滑で小鶏卵大で軽度腫大しており，圧痛は認めなかった．

検査成績：検尿，尿沈渣，血液一般，生化学に異常は認めなかった．PSA は 2.9 ng/ml であった．

画像診断：前医施行の排泄性腎盂造影にて，膀胱内に占拠性病変を認めた（Fig. 1）．膀胱超音波検査にて，膀胱内に嚢胞性病変を認めた．膀胱鏡検査では，膀胱内に突出する表面暗赤色の嚢胞性病変を認めた．骨盤部 MRI 検査では膀胱内に突出する径 35×25×30 mm の嚢胞性病変を認めた（Fig. 2）．以上より膀胱内嚢胞性病変の診断のもと，同年5月，経皮的穿刺吸引を施行した．嚢胞穿刺液は暗赤色，細胞診は class II であった．その後外来にて経過観察していたが，排尿困難が増悪するため，2002年2月経尿道的前立腺切除術を施行した．前立腺 13 g 切除．貯留性嚢

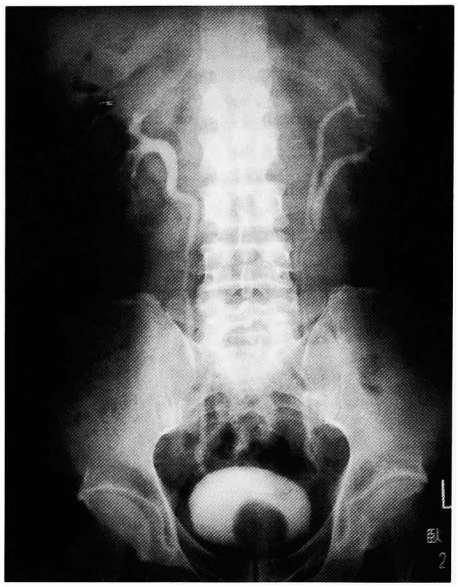

Fig. 1. IVP revealed a cystic mass in the bladder.

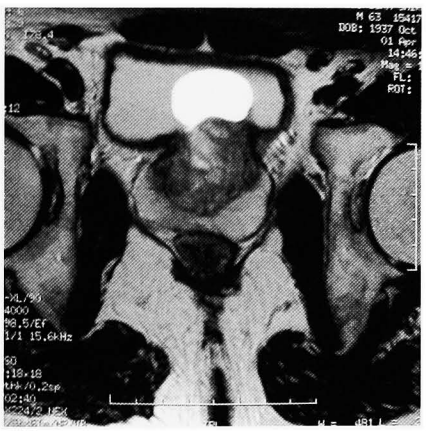

A

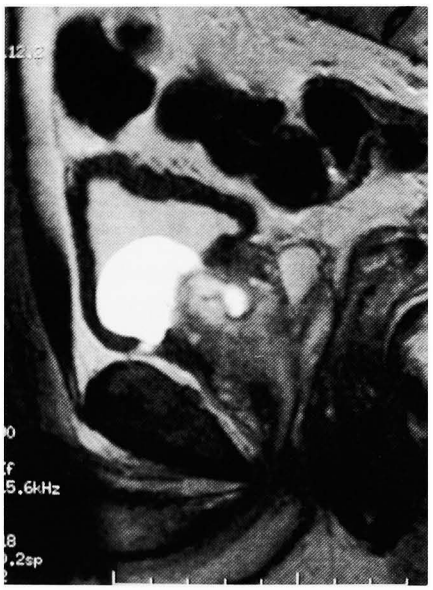

B

Fig. 2. MRI (T2 weighted) showed a cystic mass in the bladder (A: axial plane, B: sagittal plane).

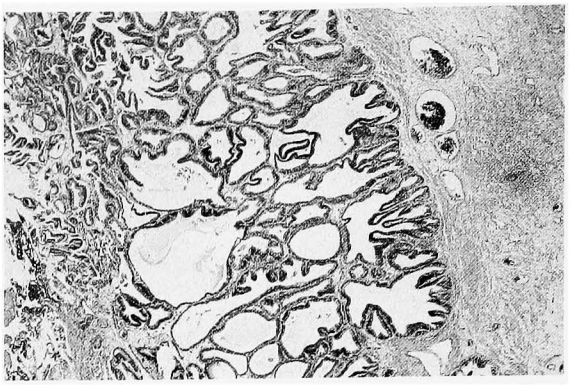

Fig. 3. Microscopic examination of the wall of cyst demonstrating papillary cystadenocarcinoma (HE stain ×100).

胞と思われた部分もほとんどを切除した．その際，嚢胞壁の内面には乳頭状病変を認めた．嚢胞では好酸性の上皮を持つ細胞が著明な乳頭状構築を示して増生し，嚢胞壁内面を覆っていた．この細胞の核は比較的小型で，核小体もみられるが目立たなかった．組織構築から考えて腫瘍性の変化と考えられた．また，PSA染色にて嚢胞壁内面は乳頭状部分も含めPSA陽性を示していた．以上より，病理組織学的に，前立腺乳頭状嚢胞腺癌の診断を得た（Fig. 3）．腹部CT，骨シンチにてリンパ節転移，遠隔転移を認めず，前立腺癌stage Bの診断にて，2002年4月前立腺全摘除術を施行した．全摘標本の病理診断では膀胱側断端付近に広範囲に高度の炎症性肉芽の形成が認められたが，経尿道的前立腺切除術時に見られたような腫瘍はなく，残存する癌を認めなかった．

術後21カ月たった現在，癌なし生存中である．

考　　察

乳頭状嚢胞腺癌の報告例は肝や膵においては比較的多く，卵巣，甲状腺でも散見される．前立腺においては前立腺癌取り扱い規約の組織学的分類で稀な腺癌に分類されており[1]，その報告はきわめて稀で，われわれが調べえたかぎり本邦で11例目であり，欧米ではアメリカ，フランス，ロシアでそれぞれ各1例[2~4]報告されているに過ぎない．このため臨床的にも病理学的にも十分な検討が行われていない．

今回本邦報告例10例[5~14]に自験例を加え，臨床像を中心に検討を行った（Table 1）．

年齢は平均71.8歳で70歳以上に多く，一般の前立腺癌と同様であった．主訴は排尿困難，尿閉をあわせると7例で，肉眼的血尿3例，PSA上昇が1例であった．嚢胞の大きさは自験例では35 mmと小さかったが，記載のあるものの大きさは50～100 mmと大きく，嚢胞を伴うため一般の前立腺癌より巨大に発育するものと思われる．

Table 1. Reported cases of papillary cystadenocarcinoma of prostate in Japan

No.	報告年	報告者	年齢	主訴	サイズ (mm)	PSA (ng/ml)	嚢胞液	嚢胞液細胞診	Stage	治療	予後
1	1987	高橋	77	排尿困難	82×86×89	なし	血性	陽性	C	膀胱前立腺摘出術	死亡(初診2年4カ月後)
2	1991	入澤	73	排尿困難	80×100	なし	血性	陰性	D2	内分泌療法	死亡(初診5年9カ月後)
3	1991	竹中	59	肉眼的血尿	50	なし	血性	記載なし	B	前立腺全摘術	死亡(初診6年後)
4	1992	今川	81	排尿困難	65×57	70	血性	記載なし	D2	内分泌療法	生存(初診4年5カ月)
5	1992	Takeuchi	66	肉眼的血尿	鶏卵大	上昇	血性	陽性	D2	内分泌療法	生存
6	1994	橋本	80	尿閉	95×80	上昇	血性	陽性	D2	内分泌療法	生存(初診2年後)
7	1996	Kojima	64	肉眼的血尿	large	5.3	血性	陰性	C	膀胱前立腺摘出術	生存(初診2年後)
8	1997	山下	86	尿閉	96×60	600	血清状	陰性	D2	内分泌療法	死亡(初診3カ月後)
9	1999	松本	68	排尿困難	60×50×40	7	血清状	陽性	C	前立腺全摘術	記載なし
10	2000	前沖	73	PSA 上昇	100	11	血清状	陰性	D2	膀胱前立腺摘出術	生存(初診3年後)
11	2003	自験例	63	排尿困難	30×30	2.9	血性	陰性	B	TUR-P, 前立腺全摘術	生存(初診1年11カ月後)

PSA については自験例を含め記載のある8例のうち，自験例を除く7例で上昇を示しており，一般の前立腺癌と同様 PSA 測定は当疾患の診断に有用である．初診時の病期は D2 が4例，Cが5例，Bが2例であった．病期BとCの症例には初回治療として前立腺全摘除術あるいは膀胱前立腺全摘除術が選択されている．病期 D2 の症例では内分泌療法が中心となっている．

嚢胞液の所見では，細胞診は記載のある9例中4例で陽性であり，診断に有用ではあるが，陰性であるからといって，良性の嚢胞であるとはいえない．また，自験例では測定していないが，嚢胞液の腫瘍マーカーは前立腺貯留性嚢胞でも血清値以上の値を示す[15]といわれ，悪性疾患に伴う嚢胞の所見ではない．性状は8例が血性で3例が血清状であった．

前立腺癌に嚢胞性病変が合併する機序としては，1) 前立腺癌内に出血・壊死が起こり，仮性嚢胞が形成される場合，2) 先に存在した貯留性前立腺嚢胞の上皮が悪性化する場合の2通りが考えられている[16]．報告例のうちそのほとんどが前者であり，後者の頻度はきわめて稀である．前者の嚢胞内容は血性で壊死物質を伴うことが多いのに対し，後者の場合は血清成分に類似するとされる．また，他の鑑別点では前者が仮性嚢胞であるため epithelial lining が無いのに対し，後者は epithelial lining を認め，嚢胞壁内に neoplastic cell を伴うとされている[3]．自験例の場合，嚢胞内容は血性であったが，嚢胞壁内は腫瘍性の好酸性の上皮に覆われており，すべての乳頭状部分で PSA 染色陽性であった．以上より，自験例は嚢胞上皮の悪性化したものであると考えられる．いずれにせよ前立腺乳頭状嚢胞腺癌は症例が少なく，臨床学的，病理学的検討が待たれるところである．

予後については死亡例も見られるが，病期 D2 であっても長期生存している症例も見られ，内分泌療法に対する反応も良好な症例が多い．病期 B，C では根治的手術が可能な症例も見られており，一般の前立腺癌と同じく，病期の進んでいない時期に診断することが重要であると考えられる．

自験例では，PSA 正常であり，当初前立腺癌を念頭に置いておらず，貯留性嚢胞と考えていた．本症例のように PSA 正常であっても，非常に稀ではあるが，嚢胞が癌由来のものであることもある．前立腺の嚢胞性病変も見た際には，癌の存在を常に念頭においておくべきであると考えられた．

結　　語

今回われわれは，前立腺乳頭状嚢胞腺癌の1例を経験したので報告した．

本論文の要旨は第52回日本泌尿器科学会中部総会にて報告した．

文　　献

1) 日本泌尿器科学会　日本病理学会編：前立腺癌取り扱い規約，第3版，金原出版，東京，2001
2) Mandel E, Yeh H and Schapira HE: Papillary cystadenocarcinoma of the prostate. J Urol **131**. 972-974, 1984
3) Blanc H: La forme kystique du cancer de la prostate. J d'Urol Med et chir **41**: 13, 1936
4) Samsanov VA: A peculiar case of papillary cystadenocarcinoma of the prostate with endocrine cells. Arkh Patol **47**: 72-75, 1985
5) 高橋義人，堀江正宣，磯貝和俊，ほか：前立腺乳頭状嚢胞腺癌の1例．日泌尿会誌 **78**: 2023-2027, 1987
6) 入澤千晶，中川晴夫，菅野　理，ほか：嚢胞形成をきたした前立腺癌の1例．泌尿紀要 **37**: 919-

922, 1991
7) 竹中 皇, 志田原浩二, 公文裕之, ほか：嚢胞性変化を伴った前立腺癌の1例. 西日泌尿 **54**：727, 1992
8) 今川全晴, 佐藤文憲, 堤 智昭, ほか：嚢胞形成を伴った前立腺癌の1例. 西日泌尿 **54**：1790-1793, 1992
9) Takeuchi S, Higashi Y, Kobayashi I, et al.: Papillary cystadenocarcinoma of the prostate. Acta Urol Jpn **38**: 347-349, 1992
10) 橋本邦広, 田中 学, 奥谷卓也, ほか：嚢胞形成をきたした前立腺癌の1例. 西日泌尿 **56**. 1224-1228, 1994
11) Kojima K, Uehara H, Naruo S, et al.: Papillary cystadenocarcinoma of the prostate. Int J Urol **3**: 511-513, 1996
12) 山下敦史, 桜井正樹, 近藤徳也, ほか：前立腺乳頭状嚢胞腺癌の1例. 日泌尿会誌 **88**：1028-1031, 1997
13) 松本成史, 西岡 伯, 秋山隆弘, ほか：前立腺乳頭状嚢胞腺癌の1例. 近畿大医誌 **24**：40, 1999
14) 前沖智子, 市木敏夫, 福森信彦, ほか：前立腺乳頭状嚢胞腺癌の1例. 画像診断 **20**：422-425, 2001
15) 三枝道尚, 岸 幹雄, 公文裕巳, ほか：前立腺乳頭状嚢胞腺癌の1例. 泌尿器外科 **1**：989-993, 1988
16) Henry B: Cancer de la prostate. a forme psehdocystique. J Urol Med **19**: 521-523, 1925

(Received on September 12, 2003
Accepted on April 1, 2004)