進行性に増大した無症候性副腎血腫の1例

東京医科歯科大学　泌尿器科学教室（主任：木原和徳教授）
細野　俊介，藤井　靖久，山下　智子，岡田　洋平
兵地　信彦，竹下　英毅，田中　将樹，矢野　雅隆
影山　幸雄，木原　和徳

A CASE OF ASYMPTOMATIC ADRENAL HEMATOMA WHICH PROGRESSIVELY ENLARGED DURING FOLLOW-UP

Shunsuke Hosono, Yasuhisa Fujii, Tomoko Yamashita, Yohei Okada, Nobuhiko Hyochi, Hideki Takeshita, Masaki Tanaka, Masataka Yano, Yukio Kageyama and Kazunori Kihara
From The Department of Urology, Graduate school, Tokyo Medical and Dental University

We report a case of asymptomatic adrenal hematoma that enlarged during a 3-year follow-up. A 66-year-old woman exhibited a 4 cm right adrenal mass, incidentally discovered by computed tomography of abdomen, which progressively enlarged to 6 cm in diameter during the 3 years. The patient underwent right adrenalectomy with a diagnosis of a suspected non-functional adrenal tumor. Histopathological examination indicated adrenal hematoma without tumor cells. The patient had received aspirin medication for 4 years, and it is possible that the enlargement of the mass might have been due to aspirin medication.

(Acta Urol. Jpn. **50**: 617–620, 2004)

Key words: Adrenal hematoma, Aspirin

緒　　言

成人の非外傷性副腎出血は稀な疾患であり，ストレス，凝固系異常，腫瘍などの原因により発症し，無症候性のものからショックを呈するものまで多彩な臨床像をとる．今回，われわれは4年間 aspirin 内服を継続している症例において，3年間の経過観察中に増大を示した副腎血腫の1例を経験した．

症　　例

患者：66歳，女性

主訴：なし

家族歴：特記すべきことなし

既往歴：48歳より高血圧にて降圧薬内服中．脳梗塞の予防目的に4年前から aspirin を内服中（脳梗塞，TIA の既往なし），腹部外傷の既往なし

現病歴：2000年7月，近医でC型肝炎ウイルス陽性を指摘された．精査目的の腹部 CT にて右副腎腫瘤（40×45 mm，Fig. 1A）を指摘され，経過観察となった．副腎腫瘤は増大傾向を示し（Fig. 1B），3年後には最大径 65 mm となったため（Fig. 1C），精査治療目的にて2003年10月3日当科入院となった．

入院時現症：身長 146.6 cm，体重 47.4 kg，血圧 140～150/90 mmHg，胸腹部に異常所見なし．

入院時検査所見：血算，生化学，血清，凝固検査では異常所見を認めなかった．内分泌学的検査では，ACTH 12 pg/ml（7.4～55.7 pg/ml），コルチゾール 11.0 μg/dl（4.0～18.3 μg/dl），アルドステロン 15.7 ng/dl（3.57～24.0 ng/dl），アドレナリン 0.03 ng/ml（100 pg/ml 以下），ノルアドレナリン 0.53 ng/ml（0.1～0.45 pg/ml），ドパミン 0.10 ng/ml（0.03 pg/ml 以下），血漿レニン活性 1.3 ng/ml/hr（0.1～0.6 ng/ml/hr），尿中 17-OHCS 5.9 mg/day（2.2～7.3 mg/day），17-KS 3.8 mg/day（2.4～11.0 mg/day）で，明らかな異常を認めなかった．

画像所見：腹部 CT では，左副腎に 65 mm 大で辺縁整，類円形の腫瘤を認め，腫瘤の中心部・辺縁部に造影効果がみられた（Fig. 1C）．また，一部に石灰化がみられた．腹部 MRI では，T1 強調画像にて腫瘤腹側に低信号，腫瘤背側に高信号を示し，T2 強調画像にて不均一な高信号を示した（Fig. 2）．また，腫瘤内部に造影効果があった．副腎シンチでは，^{123}I-MIBG　^{131}I-アドステロールともに異常集積を認めなかった．

以上の所見より，内分泌非活性腺腫が最も疑われたが，増大傾向を示し，最大径 6 cm 以上，さらには内

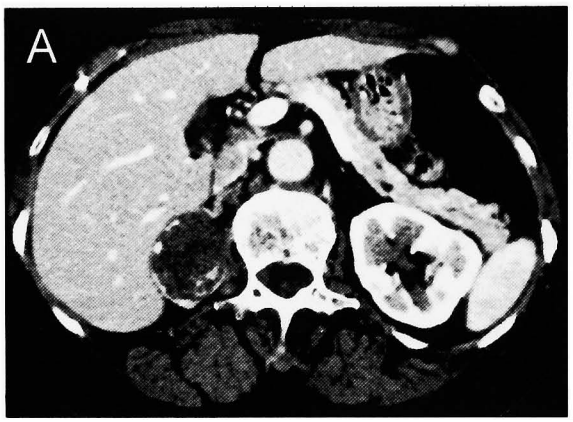

First discovery

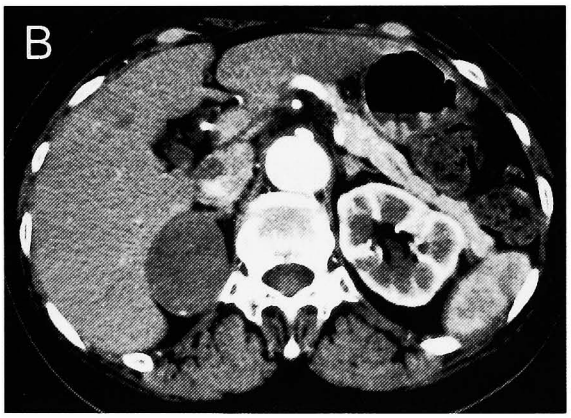

1 year later

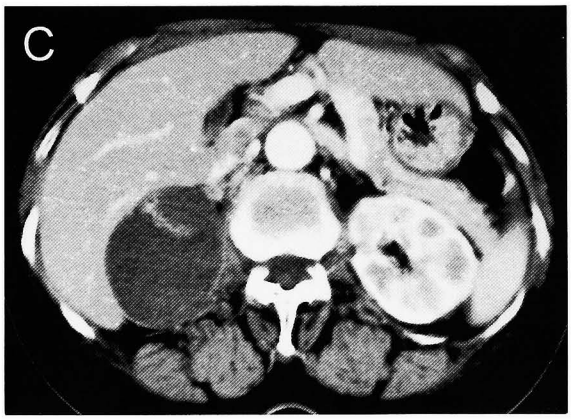

3 years later

Fig. 1. Abdominal CT scan showed the right adrenal mass, which progressively enlarged from 4 cm to 6 cm in diameter within a 3-year follow-up.

部に造影効果を認めたことから悪性腫瘍も否定できず，2003年10月8日，経腹式右副腎摘除術を施行した．

手術所見：右肋弓下に7cmの斜切開をおき，経腹的に後腹膜腔に達した．副腎腫瘤と周囲組織の剝離は比較的容易であったが，正常副腎の一部が肝臓と強固に癒着しており，正常副腎組織を一部残す形で標本を摘出した．術中，術後に血圧の変動は認められなかった．

Fig. 2. T1-wighted MRI demonstrated that the mass consisted of separated parts with low or high signal intensity.

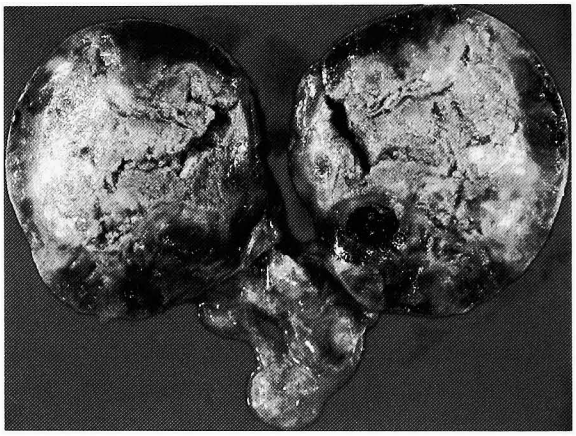

Fig. 3. Macroscopic specimen showed the coexistence of old organized hematoma, calcification, and new hemorrhage.

摘出標本：大きさ60×55×40 mm，85 g，表面平滑な腫瘤であり，割面は中央部で黄色～淡褐色，周辺部では暗褐色を呈した．また，一部に石灰化，小嚢胞を認めた（Fig. 3）．

病理学的所見：腫瘤部は血腫で，血球と浸出物からなり，薄い被膜に包まれていた．血腫中央部では血球が目立ち，ヘモジデリン貪食マクロファージが散見された．血腫周辺部は器質化しており，この中に網目状ないし拡張した血管の増生が認められた．慢性期の血腫と亜急性期～慢性期の血腫が共存する所見であった．腫瘍性病変やその他出血の原因となる異常な血管病変は認められなかった．

術後経過良好にて術後7日目に退院し，現在外来にて経過観察中である．

考　　察

成人の副腎血腫は，剖検例において0.14～1.1％と報告されているが[1]，本例のように無症候性に経過し偶発性腫瘍の発見契機をとることは少なく，臨床的には稀な疾患である．非外傷性副腎出血の原因としては，解剖学的要因，敗血症や熱傷などの身体的ストレス，凝固系異常や抗凝固薬による出血性素因，褐色細胞腫　副腎皮質癌などの悪性腫瘍が挙げられる．

副腎は，豊富な血流供給を受ける臓器でありながら静脈路は制限されるという解剖学的脆弱性もち[2]，さらに，その特殊な脈管構造により血液の乱流と停滞が起き，血栓が形成され易い特徴がある[3]　諸家らの組織学的研究によると，副腎出血の76例中32例に副腎中心静脈血栓がみられ，出血・梗塞の原因となるとしている[3]．また，ストレスが加わると ACTH 分泌量が増加し，副腎血流の増加と皮質の局所的壊死をもたらすことにより副腎出血が起こるとされる[1]．ACTH を刺激する状況としては，熱傷，敗血症，重篤な心血管障害が挙げられ，特に後者の場合には抗凝固療法を併用している場合も多い．抗凝固薬による副腎出血の症例報告は多いが，その多くが heparin によるものであり，圧倒的に両側性が多い．80％以上の症例において，抗凝固療法開始後2週間以内に腹痛，嘔吐，発熱，低血圧性ショックなどで急激に発症し，致死的である[4]　抗凝固療法中，プロトロンビン時間が30％未満になると急激に症候性出血の risk が高くなるとされるが[5]，術後血栓予防としての heparin 投与（13,500 unit/day）でも副腎出血，急性副腎不全を起こすことが報告されており[6]，注意を要する．凝固系異常に関しては，出血性素因ばかりでなく，抗リン脂質抗体症候群[7]，多血症などの血栓性形成性疾患にもみられ，血栓と出血の相互作用があると考えられている[8]　腫瘍による出血では褐色細胞腫によるものが最も多いが[9]，血腫と診断したが経過観察中に転移を起こした副腎皮質癌の症例[10]もあり，腫瘍性病変との鑑別は困難な場合が多い．

本症例では，抗血小板作用を持つ aspirin を内服しているものの，われわれの検索した限りでは，aspirin の内服が副腎血腫の直接的原因になりえるとの報告はなく，特発性と診断することも可能である．実際に，aspirin 内服中の症例で特発性副腎出血と報告された他の報告[11]もある．興味深いことに，この症例は本例と同様に，経過観察中に増大傾向を示している．また，経皮経管冠動脈形成術，冠動脈ステント留置を施行している症例において，副腎血腫が増大傾向を示した報告もあり，明記されていないものの，これらの症例では何らかの抗凝固治療がなされていた可能性がある[12]　したがって，aspirin などの抗血小板薬の内服が副腎血腫の原因となり，さらに慢性的出血により増大をきたした可能性が示唆される．

副腎血腫の画像所見は，CT，MRI ともに hemoglobin の経時的変化により，様々な変化を見せ，他の疾患との鑑別は困難とされる．本例では，摘出標本と照らし合わせると，腹部単純 CT において，新しい血腫で iso～low density，陳旧性の器質化した血腫では石灰化がみられ，low density を示していた．MRI 所見においては，T1 強調画像で新しい血腫は high intensity，器質化した血腫は low intensity を示した（Fig. 2）．造影効果に関しては，一般的に褐色細胞腫や副腎癌は高率に造影されるのに対し，血腫は造影効果を認めないのが特徴であるが，本例と同様に腫瘤内部が造影される場合も報告されている[9,13]　最近われわれは，本例と類似した副腎血腫の1例を経験し報告した[13]　2例とも CT にて造影効果が認められ，副腎腫瘍の術前診断にて副腎摘出を行った．造影された部位は，何れの症例においても病理学的には他の部位と比較して差異を認めず，特定できなかった．

非腫瘍性病変の血腫はその性格上，止血がなされれば縮小する可能性があり，3カ月ごとの CT で経過観察すればよいとの意見もある[2]　しかしながら，自験例では経過観察中に副腎腫瘤の進行性増大がみられ，副腎腫瘍との鑑別が非常に困難であった．過去の自験例[13]は増大傾向は明らかではなかったが，経過観察期間が4カ月と短期であった．

自験例と同様に，他に増大を示した報告もあることから，増大を示す副腎腫瘤においても副腎血腫の可能性を留意すべきと考えられる．

結　　語

3年間の経過観察中に増大をみとめた無症候性副腎血腫の1症例を報告した．その成因として aspirin の内服が示唆された．

文　　献

1) Xarli VP, Steel AA, Davis PJ, et al.: Adrenal hemorrhage in the adult. Medicine **57**: 211-221, 1978
2) Pode D and Caine M: Spontaneous retroperitoneal hemorrhage. J Urol **147**: 311-318, 1992
3) Fox B: Venous infarction of the adrenal gland. J Pathol **119**: 65-89, 1976
4) Amador E: Adrenal hemorrhage during anticoagulant therapy: a clinical and pathological study of ten cases. Ann Intern Med **63**: 559-571, 1965
5) Coon WW and William III PW: Hemorrhagic complications of anticoagulant therapy. Arch Intern Med **133**: 386-392, 1974
6) Hardwicke MB and Kisly A: Prophylactic subcutaneous heparin therapy as a cause of bilateral

adrenal hemorrhage. Arch Intern Med **152**: 845-847, 1992
7) Espinosa GE, Santos EE, Cervera R, et al.: Adrenal involvement in the antiphospholipid syndrome: clinical and immunologic characteristics of 86 patients. Medicine **82**: 106-118, 2003
8) Kawashima A, Sandler CM, Ernst RD, et al.: Imaging of nontraumatic hemorrhage of the adrenal gland. Radiographics **19**: 949-963, 1999
9) 坂本 武, 東 治人, 岩本勇作, ほか：特発性副腎出血の1例. 泌尿紀要 **44**：805-807, 1998
10) 田辺 裕, 村下智康, 川端珠美, ほか：腫瘍内出血により突然の強い胸背部痛を来たした副腎皮質癌の1例. 超音波検技 **24**：10-16, 1999
11) Kamishirado H, Inoue T, Fujito T, et al.: Idiopathic adrenal hemorrhage. Am J Med Sci **319**: 340-342, 2000
12) Yamada T, Ishibashi T, Saito H, et al.: Chronic expanding hematoma in the adrenal gland with pathologic correlations. J Comput Assist Tomogr **27**: 354-356, 2003
13) 山下智子, 藤井靖久, 田所 学, ほか：成人の無症候性副腎血腫の1例. 泌尿紀要 **49**：531-534, 2003

(Received on February 6, 2004
Accepted on April 22, 2004)