尿管原発悪性リンパ腫の1例

岩手県立宮古病院泌尿器科（科長：高金　弘）
藤澤　宏光，高金　　弘

岩手県立宮古病院血液内科
下瀬川　健　二

岩手県立中央病院病理診断センター
佐　熊　　勉

PRIMARY MALIGNANT LYMPHOMA OF THE URETER: A CASE REPORT

Hiromitsu FUJISAWA and Hiroshi TAKAGANE
From the Department of Urology, Iwate Prefectural Miyako Hospital
Kenji SHIMOSEGAWA
From the Department of Hematology, Iwate Prefectural Miyako Hospital
Tsutomu SAKUMA
From the Department of Pathology, Iwate Prefectural Central Hospital

A 58-year-old man who had right hydronephrosis pointed out by medical checkup visited our hospital. Computed tomography and retrograde pyelography revealed a soft tissue mass in the middle portion of the right ureter. Urine cytology specimen from the right ureter suggested transitional cell carcinoma. Under the diagnosis of right ureteral cancer, we performed right total nephro-ureterectomy, partial cystectomy. The histopathological examination showed non-Hodgkin lymphoma (large B-cell type) of the ureter. Our diagnosis was Clinical Stage IE of the Ann Arbor Classification. The patient received only the first course of systemic chemotherapy (THP-cop), because he suffered severe thrombocytopenia in the course of the chemotherapy. No recurrence was found for 15 months after operation, and at present he is disease-free.

(Acta Urol. Jpn. **50**: 721–724, 2004)

Key words: Malignant lymphoma, Ureteral tumor

緒　　言

悪性リンパ腫はリンパ組織から発生する悪性腫瘍で，ホジキンリンパ腫と非ホジキンリンパ腫に大別される．一般的に局所または全身のリンパ節に発生するが，リンパ節以外の Waldeyer 輪，消化管，皮膚，骨，脾，肝などに発生するものを節外性リンパ腫と分類され，泌尿生殖器系に発生する例は少ない．

今回われわれは尿管に発生した悪性リンパ腫の1例を経験したので，若干の文献的考察を加え報告する．

症　　例

患者：58歳，男性

主訴：右水腎症の精査目的

既往歴：28歳時虫垂炎で虫垂切除術

家族歴：特記すべき事項なし

現病歴：2002年9月5日に在住する町の健康診断を受診した．腹部超音波エコー検査で右水腎症と総胆管の拡張および膵管の拡張を指摘され，右水腎症の精査目的に10月8日当科を受診した．

受診時現症：身長 158 cm，体重 48 kg，血圧 96/64 mmHg．痩せ型で，表在リンパ節の腫脹は認めず，既往の手術痕を認める以外胸腹部に異常なし．外性器に異常を認めず，前立腺は胡桃大，弾性硬，結節性変化を認めなかった．

受診時検査所見：血液一般検査で血小板の減少（Plt $4.9\times10^4/\mu l$）を認めたが，血液化学検査で異常を認めなかった．尿検査で赤血球 0～1/hpf と血尿を認めなかった．

画像所見：排泄性尿路造影（Fig. 1）で右上部尿路に造影剤の分泌は認めず，腹部骨盤部造影 CT では腎盂の拡張を呈する腎実質の萎縮した右腎を認め（Fig. 2-A），腰椎4番レベルで水尿管に続く soft density mass を認めた（Fig. 2-B）．右上部尿路の逆行

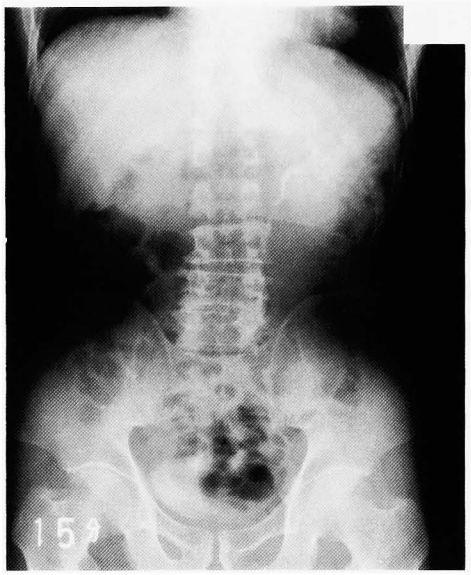

Fig. 1. Excretory urography demonstrated right non-visualizing kidney.

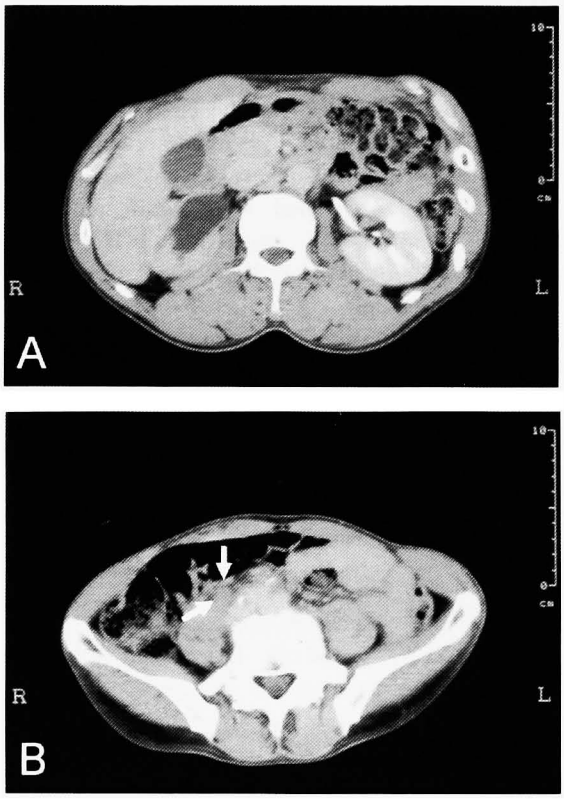

Fig. 2. A. Computed tomography revealed right hydronephrosis with contracted parenchyma. B. A soft density mass (arrow) was shown along the right middle ureter.

性腎盂造影で中部尿管に充盈欠損像 (Fig. 3) を認めた．このとき採取した右分腎尿を細胞診検査に提出，異形細胞を認め，Class IIIb，移行上皮癌が疑われるとの診断であった．

当科と同時に総胆管および膵管の拡張について当院

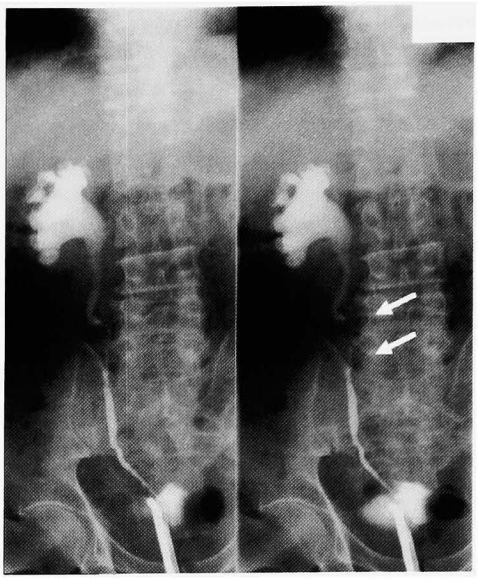

Fig. 3. Retrograde pyelography revealed the filling defect in the right middle ureter (arrow).

消化器科に受診し検査を行ったが異常を認めなかったため，右尿管癌の診断で，手術目的に12月 9 日に入院した．

入院後経過：骨シンチグラフィーなど画像検査上遠隔転移を認めなかったために手術を予定したが，入院時にも血小板の減少 (Plt $6.1\times10^4/\mu l$) が持続したため，当院血液内科に紹介した．特発性血小板減少症性紫斑病および骨髄異形性症候群が疑われ骨髄生検を施行したが，異常所見は認められなかった．手術前日に血小板を20単位輸血し，術前に Plt $15.4\times10^4/\mu l$ まで回復，12月18日右腎尿管全摘除，膀胱部分切除術を施行した．

術中所見：右肋骨弓下切開により経後腹膜的に腫瘍介在部に到達，腫瘍介在部尿管は交叉部より腎側で認められたが，総腸骨動静脈および後側の腸腰筋への繊維性の癒着が著明で癒着を鋭的に切除するように摘除した．

摘出標本：腎盂の拡張を伴い，尿管粘膜に隆起性病変を認めた (Fig. 4)．

病理組織学的所見：隆起性病変では，移行上皮下にび慢性に増殖する腫瘍を認め，上皮はところどころ脱落，消失しており，粘膜面に腫瘍細胞が遊出していた (Fig. 5-A)．腫瘍細胞は大型リンパ球様で類円形核・明瞭な核小体を有しており，胞体は好塩基性で分裂像も認められた (Fig. 5-B)．尿管壁外の組織に腫瘍性病変は認められなかった．免疫染色では，腫瘍細胞は LCA $(CD45RA)^+$，L26 $(CD20)^+$，UCHL1 $(CD45RO)^-$ であった．以上から，非ホジキンリン

Fig. 4. Macroscopic appearance of the right ureteral tumor (arrow)

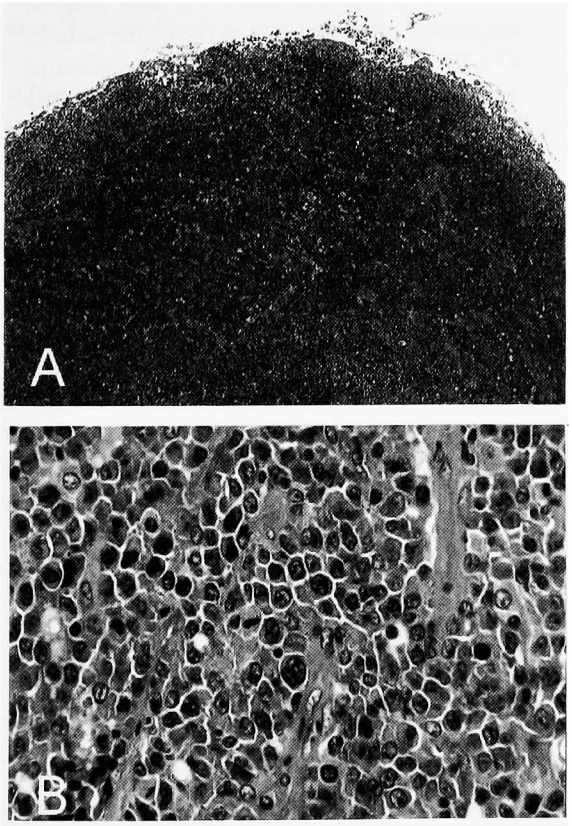

Fig. 5. Histopathological findings. A. Lymphoma cells infiltrating the submucosa (HE stain). B. Infiltrating cell type was mainly large cells.

パ腫，び慢性大細胞型B細胞性リンパ腫（WHO 分類），免疫芽球性リンパ腫，高悪性度（Kiel 分類）と診断された．

手術後経過：術後は血小板が Plt $10.0\times10^4/\mu l$ 前後で推移した．術後23日目に当院血液内科に転科，全身の CT，^{67}Ga シンチグラフィーを行い他の部位の異常は認めず，1カ所の節外性部位の限局性侵襲のみで，臨床病期はＩＥ期（Ann Arbor 分類）と診断した．Watchful waiting の方針の選択もあったが，患者と担当医の Informed consent の上，2003年1月22日から Pirarubicin, Cyclophosphamode, Vincristine, Prednisolone の多剤併用化学療法 THP-cop 療法を開始した．開始後血小板減少が著しく，1月30日に Plt $1.5\times10^4/\mu l$ まで低下．血小板輸血を要した．血小板減少が著しいために1コースで終了，4月6日に退院した．現在外来で経過観察中，術後15カ月経過した時点で再発を認めていない．

考　　察

悪性リンパ腫はリンパ節などのリンパ組織を構成する細胞成分に由来する悪性腫瘍である．Hodgkin 細胞と Reed-Sternberg 細胞の存在の有無によりホジキンリンパ腫と非ホジキンリンパ腫に大別され，わが国で前者は5～10%を占めるといわれる[1]　一般的に非ホジキンリンパ腫は局所または全身のリンパ節に発症するが，リンパ節以外の Waldeyer輪，消化管，皮膚，骨，脾，肝などに発生するものを節外性リンパ腫と分類され，悪性リンパ腫の31.4～42.4%を占める[2,3]が泌尿生殖器系に原発する例は少なく，そのなかで最も頻度が高い精巣リンパ腫でもその割合は2.6%と報告されている[2]　今回われわれが経験したような尿管を原発とする悪性リンパ腫の報告例は検索した限り，海外で3例，本邦で2例[4~8]のみであった．

術前に採取した分腎尿細胞診のプレパラートを，病理組織検査を担当した病理医がレトロスペクティブに検鏡したところ，異形細胞はリンパ腫細胞に相当するものであった．しかし尿管腫瘍の90%以上は移行上皮癌で占められている[9]ことから，術前にリンパ腫と診断するのは困難であったと思われる．他の報告の5例中4例も術前に悪性リンパ腫の診断はなされず，移行上皮癌の可能性を否定できず外科的治療を行い，病理組織診断がついた時点で化学療法を行っているが，Hashimoto ら[8]は，尿管鏡で生検を行い尿管原発悪性リンパ腫と診断した症例に対し，化学療法，放射線療法を施行し完全寛解を得たと報告している．今回は残念ながら術前に悪性リンパ腫の診断はできなかったが，腫瘍を根治的に摘除したことにより，臨床病期ＩＥ期と診断した術後の治療として watchful waiting の選択も可能で，重篤な血小板減少による化学療法の中断も可能であり，結果的ではあるが治療効果にプラスに働くと思われた．

また術前の血小板減少を呈したことについて，術前に疑われた特発性血小板減少性紫斑病，骨髄異型性症

候群を含め，骨髄浸潤，免疫性血小板減少症の4つの原因が考えられる．

骨髄浸潤については骨髄生検で異形細胞を検出しなかったこと，汎血球減少を認めなかったことにより否定的であり，臨床病期IE期（Ann Arbor 分類）と診断した根拠ともなっている．非ホジキンリンパ腫では時に腫瘍細胞から産生される自己抗体により免疫性血小板減少症を併発すると報告されている[10~12]．抗血小板抗体については病理組織検査の前に血小板輸血を行っていることもあり今回検査を行っていないが，限局した腫瘍は摘除された可能性が高いなか，術後血小板の変動を来たさなかったことは，免疫性血小板減少症の存在も否定できない．原因を特定するには今後の臨床経過を観察する必要があると思われる．

結　　語

尿管原発悪性リンパ腫の1例を経験したので若干の文献的考察を加え報告した．

本論文の要旨は第375回岩手泌尿器科懇話会にて発表した．

文　　献

1) 江崎幸治：ホジキン病．今日の治療指針2003年度版．山口　徹，北原光夫編．pp 458，医学書院，東京，2003
2) 高木敏之：節外性病変の臨床的特徴．臨血 **40**：188-191，1999
3) Sutcliffe SB and Gospodarowicz MK: Localized extranodal lymphomas. In: Haematological Oncology. Edited by Keating A, Armitage J, Burnett A, et al., pp 189-222, Cambridge University Press, Cambridge, 1992
4) Chen HH, Panella JS, Rochester D, et al.: Non-Hodgkin lymphoma of ureteral wall: CT findings. J Comput Assist Tomogr **12**: 157-158, 1988
5) Curry NS, Chung CJ, Potts W, et al.: Isolated lymphoma of genitourinary tract and adrenals. Urology **41**: 494-498, 1993
6) Bhattachary V and Gammall MM: Bilateral non-Hodgkin's intrinsic lymphoma of ureters. Br J Urol **75**: 673-674, 1995
7) 鈴木九里，石井祝江，秋間道夫，ほか：尿管腫瘍が疑われた尿管悪性リンパ腫の1例．泌尿器外科 **11**：1079-1082，1998
8) Hashimoto H, Tsugawa M, Nasu Y, et al.: Primary non-Hodgkin lymphoma of the ureter. BJU Int **83**: 148-149, 1999
9) Messing EM: Urotherial tumors of the urinary tract. In: Campbell's Urology. Edited by Walsh PC, Retik AB, Vaughan ED Jr, et al., 8th ed, pp 2732-2784, Saunders Company, Philadelphia, 2002
10) Fink K and Al-Mondhiry H: Idiopathic thrombocytopenic purpura in lymphoma. Cancer **37**: 1999-2004, 1976
11) Xiros N, Binder T, Anger B, et al.: Idiopathic thrombocytopenic purpura and autoimmune hemolytic anemia in Hodgkin's disease. Eur J Haematol **40**: 437-441, 1988
12) 田所治朗，郡司桐子，半田智幸，ほか：免疫性血小板減少症で発症した腎原発と考えられる非Hodgkin リンパ腫．臨血 **42**：41-45，2001

(Received on April 5, 2004
Accepted on June 8, 2004)