舌根部転移をきたした腎細胞癌の1例

雄勝中央病院泌尿器科（科長：加藤慎之介）
喜屋武　淳，加藤慎之介

RENAL CELL CARCINOMA METASTATIC TO THE BASE OF TONGUE: A CASE REPORT

Atsushi KYAN and Shin-nosuke KATO
From the Department of Urology, Ogachi Chuou Hospital

A 66-year-old male patient underwent left radical nephrectomy for stage III renal cell carcinoma (RCC) two years and eight months previously. He complained of discomfort at his pharynx. An otolaryngeal examination revealed a tumor about 1.3 cm in size at the base of tongue, and the tumor was resected. It was pathologically diagnosed as clear cell carcinoma and as tongue metastasis of RCC. The subsequent appearance of a minute pulmonary metastasis caused the administration of interferon-α and interleukin-II. At present, two years after the treatment, neither growth of lung metastasis nor recurrence of tongue tumor are noticed. Tongue metastasis of RCC is rare and its prognosis is poor. This is the 17th case reported in Japan.

(Acta Urol. Jpn. **50**: 791–793, 2004)

Key words: Renal cell carcinoma, Tongue metasatasis

緒　　言

腎細胞癌の転移部位は多い順に肺，所属リンパ節，骨，肝である．今回われわれは比較的稀な，腎細胞癌の舌転移の1例を経験したので報告する．

症　　例

患者：66歳，男性

主訴：咽頭部の違和感

家族歴，既往歴：特記すべきことなし

現病歴：1999年7月超音波検査で左腎に腫瘍を指摘され泌尿器科を初診．腹部CTで左腎下極に直径約5 cmの腫瘍を認めた（Fig. 1）．左腎腫瘍と診断し，

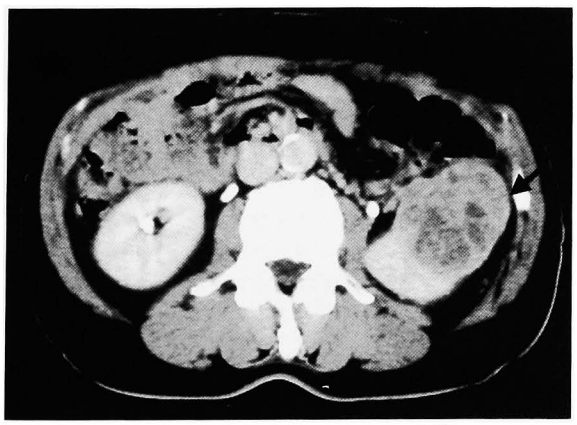

Fig. 1. CT revealed a 5 cm mass with contrast enhancement at the left kidney (allow).

7月29日根治的左腎摘術を行った．腫瘍割面は黄色で，境界は明瞭であった．顕微鏡的に，腫瘍組織は淡明細胞が胞巣構造を呈しており，境界明瞭で膨張性の増殖をしていたが，周囲脂肪組織まで及んでいた．病理組織検査では clear cell carcinoma，grade 2，pT3a，pN0，ly（+），v（−）と診断された（Fig. 2A）．術前のCT，骨シンチでは，転移を認めなかった．術後補助療法は行わず経過観察を行っていた．

2002年3月13日，咽頭部の違和感を訴え，当院耳鼻科を受診した．耳鼻科による間接鏡所見では，舌根部に結節状の腫瘤を認め，表面に白苔が付着していた（Fig. 3A）．触診上，弾性硬で表面はやや凹凸を認めた．生検で clear cell carcinoma が疑われたため，3月26日，舌根部腫瘍摘出術を行った．腫瘍の直径は1.3 cmでほぼ円形を呈していた（Fig. 3B）．病理組織所見は clear cell carcinoma で腎細胞癌の舌根部転移と診断された（Fig. 2B）．切除断端はわずかに陽性であった．

舌根部手術後，全身検索を行ったところ，胸部CTで微小肺転移を認めた．そのため，インターフェロンα，インターロイキン2の投与を開始した．2年後の現在，肺転移巣の増大は認めず舌根部，腹腔内も再発を認めていない．

考　　察

口腔内および顎部の転移性腫瘍はまれで，これらの部位での悪性腫瘍のおよそ1％と報告されている．頭

頸部の骨や軟部組織への転移性悪性腫瘍は乳癌と肺癌に次いで腎細胞癌が第3番目に多く認められている．しかしながら，骨以外の軟部組織に限ると，腎細胞癌は鼻腔，副鼻腔，口腔内において最も多い転移性腫瘍

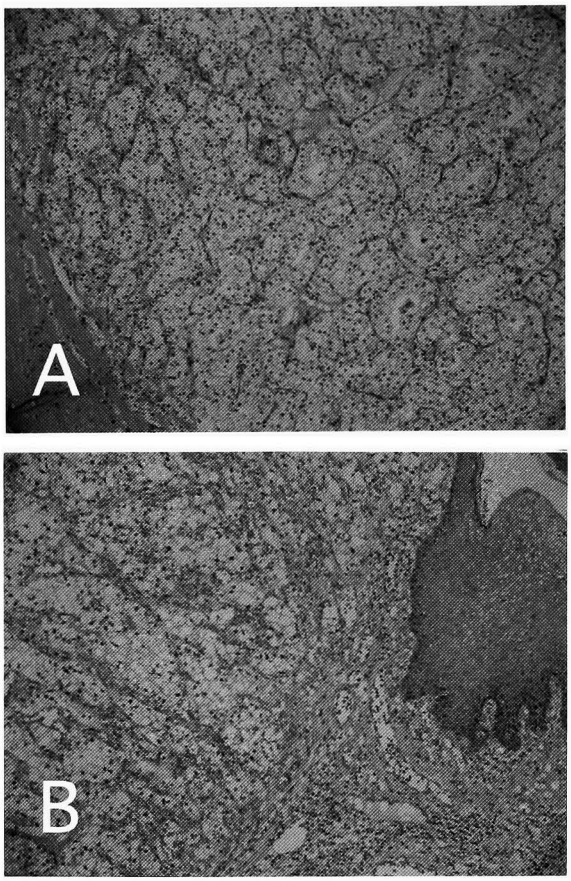

Fig. 2. Histopathological finding (HE Stain). A: Left renal tumor. B: Tumor at the base of tongue.

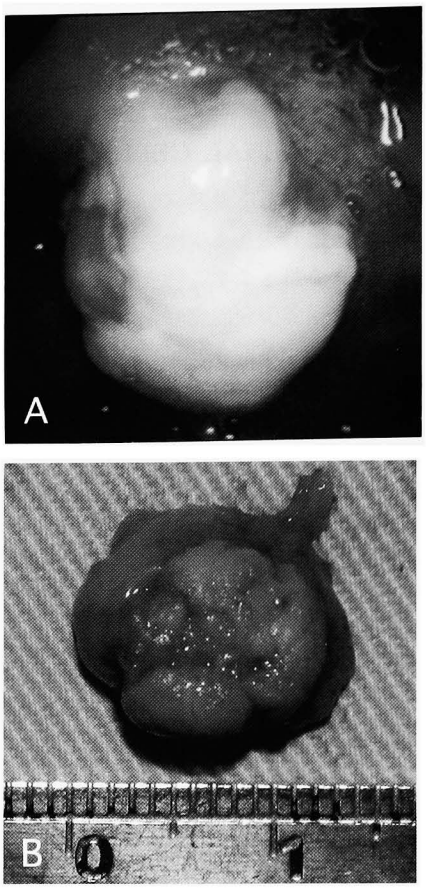

Fig. 3. Tumor at the base of tongue. A: Fiberscope view. B: Gross view of the specimen.

Table 1. Patients of tongue metastatic of RCC in Japanease literature

No.	報告者	報告年	性別	年齢	患側(腎)	組織型	発症(腎摘後)	診断	他転移巣	治療	予後
1	里見ら	1970	女	41	左	clear cell	4カ月	剖検	肺	なし	1カ月後死亡
2	北尾ら	1986	男	57	右	clear cell	11カ月	摘除	肺，骨	不明	不明
3	山本ら	1986	男	57	左	clear cell	腎摘前	不明	肺，消化管	不明	不明
4	松本ら	1987	女	77	左	clear cell	2年3カ月	生検	肺	化学療法	2カ月後死亡
5	稲井ら	1987	男	42	左	pleomorphic type	3カ月	生検	肺	放射線，化学療法	7カ月後死亡
6	石川ら	1991	男	58	左	clear cell	5年	摘除	肺，骨，対側腎	インターフェロンα	5カ月後死亡
7	野口ら	1991	女	79	左	clear cell	5年	摘除	脳，後縦隔	不明	11カ月後死亡
8	小田ら	1991	男	66	左	clear cell	5年10カ月	生検	肺，LNs	インターフェロンα，cryosurgery	7カ月後死亡
9	Okabeら	1992	男	58	左	clear cell	1年	摘除	肺，脳	インターフェロンα	3カ月後生存
10	塩見ら	1992	女	62	右	clear cell	4年11カ月	摘除	肺，後腹膜	不明	21カ月後生存
11	Shibayamaら	1993	男	41	右	granular cell	2年10カ月	生検	肺，骨，LNs	インターフェロンα	6カ月後死亡
12	紺屋ら	1997	男	59	左	clear cell	腎摘前	摘除	なし	インターフェロンα	10カ月後生存
13	Tomitaら	1998	男	50	左	clear cell	10カ月	生検	肺，悩	放射線，インターフェロンα	11カ月後死亡
14	石井ら	1999	男	65	右	clear cell	1カ月	摘除	肺	インターフェロンα	12カ月後生存
15	松本ら	2001	男	69	右	clear cell	5年0カ月	生検	肺	インターフェロンα	2カ月後生存
16	玉城ら	2001	男	63	右	mixtures	3カ月	生検	骨，皮膚，肝	インターフェロン	3カ月後死亡
17	自験例	2003	男	66	左	clear cell	2年8カ月	摘除	肺	インターフェロンα，インターロイキン2	24カ月後生存

である．舌への転移性腫瘍も過半数が腎細胞癌である[1]

その理由として，Pritchyk らは，腎細胞癌は脈管内にしばしば直接浸潤し腫瘍塞栓を形成するため，全身性の血行性転移が起こりやすく，腹腔内，胸腔内の圧の上昇によって傍脊椎静脈叢を経由し，肺循環を回避し，頭頸部に転移を生ずることができると述べている[2]．

腎細胞癌の舌転移は本邦では1970年里見ら[3]が報告してから，自験例まで17例のみ報告されている(Table 1)[3~18]　性別は男性13人，女性4人，原発巣は右6例左11例であった．腎摘術から舌転移までの期間は腎摘前が2例で最長5年10カ月，平均2年2カ月であった．組織型は，clear cell 14例，pleomorphic cell，granular cell，mixtures 各1例であった．舌転移発症時には，1例を除きすでに肺などの他臓器に転移を有しており，舌転移後1年以上生存は3例のみで9例が1年以内で癌死していた．舌転移に対して放射線治療を行った例が2例あり[7,15]，いずれも 50 Gy の照射で舌転移巣は消失しているが肺転移巣の悪化で癌死している．

切除術や放射線治療で舌転移部のコントロールは可能であるが，他臓器の転移巣が予後を決定するものと思われる．

結　　語

今回われわれは根治的腎摘出後2年8カ月後に舌根部転移を来した腎細胞癌の1例を経験したので報告した．

本論文の趣旨は第227回日本泌尿器科学会東北地方会にて発表した．

文　　献

1) Madison JF, Frierson HF and Va C: Pathologic quiz case 2. Arch Otolaryngol Head Neck Surg **114**: 570-573, 1988
2) Pritchyk KM, Schiff BA, Newkirk KA, et al.: Metastatic renal cell carcinoma to the head and neck. Laryngoscope **112**: 1598-1602, 2002
3) 里見佳昭，松浦謙一，小川　英，ほか：腎癌の耳鼻咽喉科領域（耳下腺，鼻腔，舌，歯肉）への転移症例．臨泌 **28**：611-616，1974
4) 北尾健二郎，渡辺　敬，宮村健一郎，ほか：舌根に転移した Grawitz 腫瘍の1症例．耳鼻咽喉 **58**：67-70，1986
5) 山本志雄，森岡政明，藤田幸利：腸管および舌転移を示した腎腫瘍の1例．日泌尿会誌 **77**：1542-1543，1986
6) 松本充司，飯尾昭三：腎癌舌転移の1例．西日泌尿 **49**：1147-1149，1987
7) 稲井　徹，香川　征，淡河洋一，ほか：舌転移をきたした腎細胞癌の1例．泌尿紀要 **33**：1240-1243，1987
8) 石川二朗，森末浩一，今西　治，ほか：舌転移をきたした腎細胞癌の1例．泌尿紀要 **37**：263-265，1991
9) 野口忠秀，古藤茂昭，小佐野仁志，ほか：舌に転移した腎細胞癌の1例．日口腔外会誌 **37**：1675，1991
10) 小田一成，立川隆治，川口和幸，ほか：Grawitz 腫瘍の舌根転移例．耳鼻臨床 **84**：1423-1427，1991
11) Okabe Y, Ohoka H, Miwa T, et al.: View from beneath: pathology in focus. renal cell carcinoma metastasis to the tongue. J Laryngol Otol **106**: 282-284, 1992
12) 塩見洋作，田坂康之，鹿野佳子，ほか：診断に苦慮した舌根部腫瘤例．耳鼻臨床 **85**：975-979，1992
13) Shibayama T, Hasegawa S, Nakamura S, et al.: Disappearance of metastatic renal cell carcinoma to the base of the tongue after systemic administration of interferon-alpha. Eur Urol **24**: 297-299, 1993
14) 紺屋英児，原　靖，梅川　徹，ほか：他臓器転移から発見された腎細胞癌の2例．泌尿紀要 **43**：647-650，1997
15) Tomita T, Inouye T, Shinden S, et al.: Palliative radiotherapy for lingual metastasis of renal cell carcinoma. Auris Nasus Larynx **25**: 209-214, 1998
16) 石井準之助，山崎賢一，吉岡　歩，ほか：舌へ転移を認めた腎細胞癌の1例．日口腔外会誌 **47**：301-304，2001
17) 松本精宏，一色真造，溝口研一，ほか　腎癌舌転移の1例．泌尿器外科 **8**：990，2001
18) 玉城廣保，谷口誠治，豊田理恵：舌にみられた転移性腎細胞癌の1例．日口腔外会誌 **50**：541，2001

(Received on March 8, 2004
Accepted on July 4, 2004)