腎膿瘍による腎摘出術後に発生した遺残尿管腫瘍の1例

岡田　能幸*，山本　新吾，　赤松　秀輔**，金丸　聰淳
伊藤　哲之，木下　秀文***，賀本　敏行，　小川　修
京都大学大学院医学研究科泌尿器科学分野

PRIMARY TRANSITIONAL CARCINOMA OF THE REMAINING URETER AFTER NEPHRECTOMY FOR PYONEPHROSIS: A CASE REPORT

Yoshiyuki Okada, Shingo Yamamoto, Shusuke Akamatsu, Sojun Kanamaru, Noriyuki Ito, Hidefumi Kinoshita, Toshiyuki Kamoto and Osamu Ogawa
The Department of Urology, Graduate School of Medicine, Kyoto University

A case of primary carcinoma of the remaining ureter is reported. A 70-year-old man presented with asymptomatic gross hematuria. Three years ago, he had received right nephrectomy for pyonephrosis. Although drip infusion pyelography (DIP) and cystoscopy showed no abnormal findings, computed tomography (CT) and retrograde ureterography demonstrated the irregular thickening of the right remaining ureteral wall. He underwent right ureterectomy with bladder cuff resection. Pathological examination revealed transitional cell carcinoma of the remaining ureter. He has been free of disease for 3 years.

(Hinyokika Kiyo **51**: 101–103, 2005)

Key words: Remaining ureter, Transitional cell carcinoma

緒　　言

腎摘除術後の遺残尿管に腫瘍が発生することは稀である．今回われわれは膿腎症にて腎摘除術を施行され，その3年後に遺残尿管に発生した移行上皮癌の1例を経験したので，若干の文献的考察を加えて報告する．

症　　例

患者：70歳，男性．

主訴：肉眼的血尿．

既往歴：1998年7月右上部尿管狭窄による右膿腎症にて右腎摘除術．

現病歴：1999年4月に肉眼的血尿のため当科初診．DIP および膀胱鏡にて異常を認めず経過観察とされた．その後血尿が自然消失したため来院せず．2001年3月に再度肉眼的血尿を認め，当科を受診した．

初診時現症：肉眼的血尿を認めた．尿細胞診は陰性．血液生化学検査正常．膀胱鏡，DIP において左腎尿管と膀胱に異常所見は認めなかったが，腹部超音波検査にて右遺残尿管の拡張が認められた．

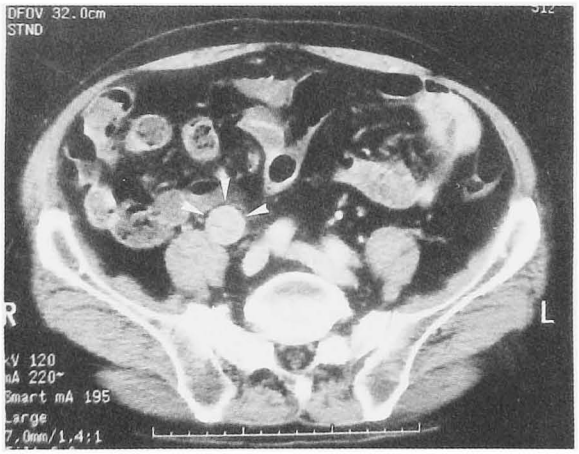

Fig. 1. Abdominal CT shows enhanced thickening of the right remaining ureteral wall (arrows).

腹部造影 CT にて右遺残尿管壁は全長にわたって肥厚しており，尿管内部には造影効果を伴う充実性腫瘍が認められた (Fig. 1)．逆行性尿管造影では不整な尿管壁が描出され，同時に採取された尿細胞診は class IV であった (Fig. 2)．以上の所見より右遺残尿管腫瘍と診断された．

手術所見：2001年6月5日，全身麻酔下に腹部傍腹直筋切開にて尿管口を含めて右遺残尿管摘除術を施行した．

病理所見：肉眼的には尿管の内腔に乳頭状に増生す

* 現：大阪赤十字病院泌尿器科
** 現：静岡県立総合病院泌尿器科
*** 現：関西医科大学泌尿器科

Fig. 2. Retrograde pyelography demonstrated irregular mucosa of the right residual ureter, indicating ureteral tumor.

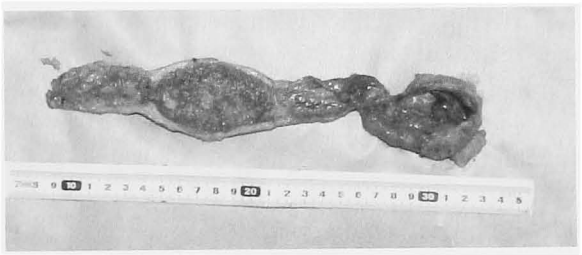

Fig. 3. Macroscopic appearance of the remaining ureter.

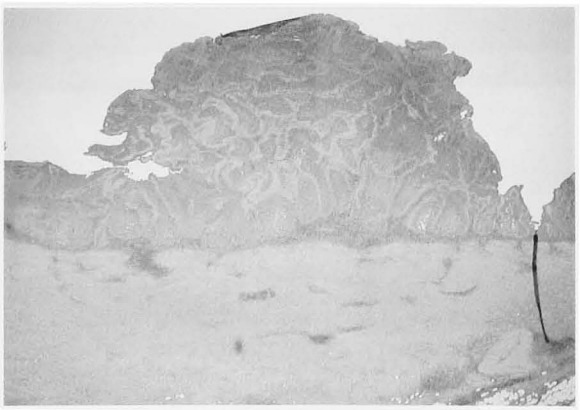

Fig. 4. Histopathological examination revealed papillary tumor associated with submucosal infiltration (×400).

る腫瘍が認められた (Fig. 3). 顕微鏡的には乳頭状腫瘍は筋層に浸潤するも尿管壁内に留まっており，移行上皮癌 G2, pT2 と診断された (Fig. 4). 術後3年の現在まで，局所再発，遠隔転移ともに認めていない.

考　　察

原発性遺残尿管腫瘍は，良性疾患で腎摘除術あるいは腎部分切除を受けた後の遺残尿管に発生した腫瘍と定義されている[1] 一般には稀な疾患とされており，Malek[2] らは，良性疾患で腎摘除術を受けた4,883例のうち4例 (0.08%) に遺残尿管腫瘍の発生を認めたと報告している. しかし，原発性尿管腫瘍の発生率は，Abeshouse[3] による剖検例では11,000例に1例 (0.009%)，Fujimoto ら[4] の臨床統計では人口10万人に1例 (0.001%) と報告されていることから，健全な尿管に比較すると腎摘除術後の遺残尿管に腫瘍が発生する頻度は高いと考えられる.

本邦および欧米の報告例において，原発性遺残尿管腫瘍としてわれわれが集計しえたのは自験例を含めて42例 (邦文18例，欧文24例) であった[5~7] 男女比は25：17，平均年齢は59.8歳 (38～78歳)，既往疾患は尿路感染症 (膿腎症，腎盂腎炎，腎結核など) 14例，尿路結石13例などであったが，腎摘除術からかなりの年数が経っている症例では，詳細が不明な場合も少なくない. 最近では生体腎移植のドナーに発生した症例も2例報告されている[8,9] 42例中36例 (86%) が血尿を主訴として発見されている. 腎摘除術から腫瘍発見までの期間は平均13.8年と比較的長く，1年以内に発生した症例は42例中4例にすぎない. このような術後短期に腫瘍が発見された症例においては，腎摘除術施行時にすでに尿管腫瘍が発生していた可能性も否定できないと考えられる. 自験例においても，腎摘除術後より1年未満で肉眼的血尿を認めているため，前医における手術記録や病理組織標本を確認したが，悪性疾患を示唆する所見は認められなかった.

遺残尿管腫瘍の危険因子としては喫煙，炎症，膀胱尿管逆流症などが考えられているが，腎摘除術後の遺残尿管に結石や狭窄が生じた場合や手術操作による尿管周囲炎が生じた場合に，遺残尿管に分泌物が貯留し慢性の炎症が長期に続くことが主な原因と考えられている[10,11] そのため，Malek ら[1,12] は，遺残尿管は膀胱憩室に類似の病態であり，腎摘除術後も膀胱腔の延長として経過観察すべきであると述べている. Rose ら[11] も，尿管に逆流，結石などによる遠位での閉塞などが認められる場合は，腎摘除術の際に尿管摘除を行うべきとしている. 一般の尿管腫瘍における扁平上皮癌の頻度が10%未満であることを考慮すると[6]，遺残尿管腫瘍42例中9例に扁平上皮癌 (約21%) が認められていることから，慢性の炎症性刺激が腫瘍発生の大きな一因となっていることが推測される. 腎摘除術から10年以内で発見された遺残尿管腫瘍はそのほとんどが移行上皮癌であるが (20例中18例，90%)，腎摘除術から10年以上経過して発見された場合には扁平上皮癌の認められる頻度は高い (22例中8例，約36%) という統計結果にも，同様の解釈が可能と考えられる. 良性疾患においても腎摘除術における尿管の処理は可及的遠位で切断するのが一般的である

が，本症例においては残存尿管はかなり長く残されていた．腎盂尿管移行部の付近で尿管を切断しなければならないほど膿腎症が高度であったためと推察され，術後に残存する尿管の炎症が尿管腫瘍の発生母地になった可能性もあると考えられる．

遺残尿管腫瘍では上部尿路からの尿の排出がないために血尿などの症状の出現が遅く，すでに進行してから発見される症例が多いため，一般に予後は不良と考えられている[5,8,12~14]　しかしながら，近年のCTなどの画像技術の進歩に伴い，比較的早期に発見され手術が施行される症例も増えている[15]　腎摘除術後の患者が血尿などの症状を訴える場合には，遺残尿管にも悪性腫瘍をはじめとして慢性炎症や結石が合併しやすいことを念頭にいれ，疾患の検索を行うことが必要である．

結　　語

腎膿瘍による腎摘除術後に発生した原発性遺残尿管腫瘍の1例を経験したので報告した．腎摘除術後に血尿が生じた場合には，遺残尿管腫瘍を念頭に入れて，精査を行う必要がある．

文　　献

1) Wisheart JD: Primary tumor of the ureteric stump following nephrectomy. presentation of a case and a review of a literature. Br J Urol **40**: 344-349, 1968
2) Malek RS, Moghaddam A, Furlow WL, et al.. Symptomatic ureteral stumps. J Urol **106**: 521-528, 1971
3) Abeshouse BS: Primary benign and malignant tumors of the ureter. Am J Surg **91**: 237-271, 1956
4) Fujimoto I, Hanai A, et al.: Cancer incidence in Japan, 1975-Cancer registry statistics. GANN **26**: 92-116, 1981
5) Mullen JB and Kopvacs K: Primary carcinoma of the ureteral stump: a case report and review of the literature. J Urol **123**: 113-115, 1979
6) 池田伊知郎，寺尾俊哉，増田光伸，ほか：残存尿管に発生した原発性尿管腫瘍の2例．泌尿紀要 **38**：707-710，1992
7) 影山慎二，佐藤滋則，中野　優，ほか：残存尿管に発生した原発性尿管腫瘍の1例．日泌尿会誌 **83**：1330-1333，1992
8) 川村研二，小林重行，馬込　敦，ほか：生体腎移植提供者の残存尿管に発生した原発性尿管腫瘍の1例．移植 **29**：321，1994
9) 松本哲夫，塩澤寛明，金　泰正，ほか：良性疾患で単純腎摘除術後の残存尿管に発生した尿管腫瘍の2例．日泌尿会誌 **92**：352，2001
10) Manganelli A, Barbanti G, Fornaini M, et al.. Transitional cell carcinoma of the ureteral stump 13 years after nephrectomy for benign disease. Urol Int **56**: 52-54, 1996
11) Rose RH, Heyman J and Grabstald H: Ureteral stump calculi. Urology **35**: 527-529, 1990
12) Malek RS: Primary tumors of ureteric stump. Br J Urol **45**: 391-394, 1973
13) 杵渕芳明，岩田研司，保坂恭子，ほか：残存尿管に発生した原発性扁平上皮癌．臨泌 **49**：580-582，1995
14) 大野　仁，溝口裕昭，中川昌之：腎摘除術後37年を経て発生した原発性残存尿管腫瘍の1例．西日泌尿 **60**：835-837，1998
15) Inui M, Yamashita M, Taketa S, et al.: Transitional cell carcinoma of the ureteral stump eight years after nephrectomy for benign disease. Int J Urol **9**: 515-516, 2002

(Received on June 14, 2004)
(Accepted on August 20, 2004)