

集学的治療を施行した尿膜管癌の1例

長谷川嘉弘¹, 加藤 康人¹, 脇田 利明¹
林 宣男¹, 塚本 勝巳²

¹愛知県がんセンター泌尿器科, ²県立志摩総合病院泌尿器科

CARCINOMA OF THE URACHUS: A CASE REPORT

Yoshihiro HASEGAWA¹, Yasuto KATO¹, Toshiaki WAKITA¹,
Norio HAYASHI¹ and Katsumi TSUKAMOTO²

¹The Department of Urology, Aichi Cancer Center

²The Department of Urology, Shima General Hospital

A 34-year-old married woman complaining of macrohematuria was admitted to our institute. Cystoscopy revealed a broad-stalk, nonpapillary tumor at the urinary bladder dome, and cold-punch biopsy proved it to be a mucus-producing adenocarcinoma. Abdominal magnetic resonance imaging demonstrated a tumor extending from the umbilicus to the bladder dome, and chest computed tomography (CT) demonstrated a small lung tumor with calcification. Examination of the upper gastrointestinal tract, barium enema, and colon fiberoscopy did not reveal abnormalities. We therefore diagnosed an urachal carcinoma with lung metastases. Total cystectomy, umbilical-urachal resection, hysterectomy, ileal neobladder, and partial resection of lung were performed, followed by partial resection of the left lung using thoracoscopy. About 6 months later, chest CT demonstrated multiple metastases in the right lung. After treatment with three courses of chemotherapy (paclitaxel and carboplatin), the right lung was partially resected.

Serum CEA and CA19-9 levels were used to follow her disease, since both were elevated before the surgery and at the recurrence. Both indicators returned to their normal ranges after treatment. Such cases require careful observation using imaging modalities and tumor markers.

(Hinyokika Kyo 51: 191-194, 2005)

Key words : Carcinoma of urachus, Adenocarcinoma, Total cystectomy, Chemotherapy

緒 言

尿膜管癌は比較的稀な疾患であり、再発率が高く、予後は不良といわれている。今回われわれは、肺転移を伴った尿膜管癌に対して手術療法と化学療法を施行した1例を経験したので若干の文献的考察を加えて報告する。

症 例

患者：34歳，女性，既婚。

家族歴：特記すべき事項なし。

既往歴：特記すべき事項なし。

現病歴：2002年4月中旬頃より肉眼的血尿を認めたため近医内科を受診し、膀胱炎と診断され抗生剤投与を受けていた。しかし、改善を認めないため近医泌尿器科を受診。KUBと腹部エコーにて膀胱頂部付近に石灰化を伴った6×6×3 cmの腫瘤を認め、尿膜管疾患を疑われ、当科紹介受診となった。

入院時検査所見：尿沈渣にて白血球の増加を認めた。また尿細胞診はclass IIであった。

腫瘍マーカーはCA19-9 69.0 U/ml (37 U/ml以下)、CEA 13.8 ng/ml (5.0 ng/ml以下)と高値であった。

末梢血検査、血液生化学所見に異常は認められなかった。

膀胱鏡検査：膀胱頂部より突出する一部潰瘍を伴った非乳頭状腫瘍を認めた。経尿道的生検では、粘液産生性腺癌を認めた。

画像診断：骨盤部CTでは、腫瘍は膀胱頂部より連続し石灰化を伴っていた。T2強調MRI画像では膀胱頂部から頭側に向けてhigh intensityを示す約6 cmの腫瘤を認め、腫瘍の一部は膀胱内に突出していた。また腫瘤のさらに頭側には遺残尿膜管を認めた。胸部CTにて左肺S3領域に石灰化を伴った約8 mmの結節像を認めた。婦人科的検査、上部、下部消化管検査にて異常を認めなかった。

以上より肺転移を伴う尿膜管癌(Sheldonら¹⁾の提唱した分類でStage IVB)の診断にて2002年6月11日臍尿管摘出、膀胱子宮全摘、回腸新膀胱造設術を施行した。

手術所見：正中臍索を腹膜とともにすべて臍直下ま

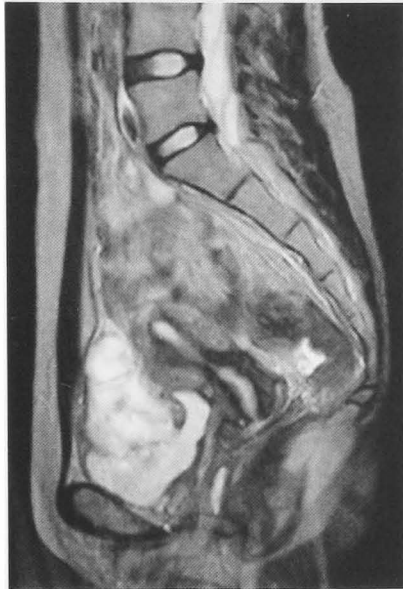

Fig. 1. MRI (T2-weighted image) demonstrated a tumor extending from umbilicus to the bladder dome.

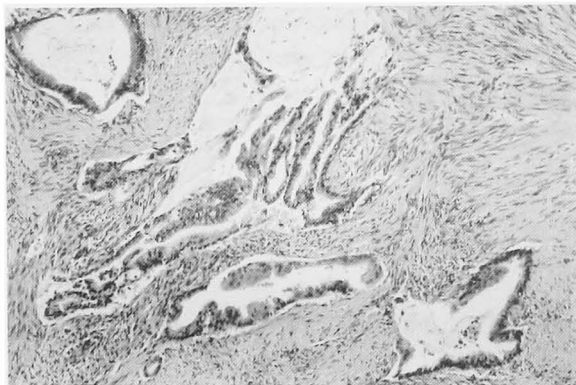


Fig. 2. Microscopic histopathological appearance of mucinous adenocarcinoma of the urachus.

で切除した。子宮には肉眼的な浸潤を認めず、大網、骨盤内リンパ節は肉眼的にも触診上も腫脹を来していなかった。術後排尿障害を予防するため、新膀胱造設後、これを恥骨後壁に2カ所固定した。

病理組織学的所見：ムチン産生性の高分化型腺癌で、腺腔は比較的細胞異型の軽度な立方から高円柱状の細胞から形成されていた。また腫瘍は尿尿管、膀胱内に限局しており、他臓器への浸潤を認めなかった。

術後経過：2002年7月31日、新たな肺病変が出現しなかったため、胸腔鏡下左S3部分切除術を施行。病理組織学的に粘液産生性腺癌で、尿尿管癌肺転移と診断された。その後外来にて経過観察をしていたが、同年12月4日に施行した胸部CT画像にて、右肺S6、S8領域に新たな結節性病変の出現を認めた。尿尿管癌の肺再発と考え、2003年1月8日から3月27日までPaclitaxelとCarboplatinを用いた全身化学療法を3コース施行した。Paclitaxelは175 mg/m²、Carbo-

platinはTarget AUC×(GFR+25) mgをday 1に投与し、3週間を1サイクルとした(Target AUC: 5 or 6 ng・hr/ml)。

肺病変に関して全身化学療法はNCであったが腫瘍マーカー(CEA, CA19-9)の上昇はなく、全身的に新転移巣を認めなかったため、2003年4月23日、右肺S6区域および右肺S8部分切除術を施行した。術後病理組織診断にて粘液産生性腺癌で尿尿管癌転移と確認された。一部には空胞を伴った壊死細胞を認めたが、全体としての治療効果判定はgrade 1aであった。

治療後14カ月経過した現在、残尿はほとんど認められず、排尿状態は良好である。また、腫瘍マーカーは陰性化したままであり、新たな転移の出現は認めず、良好な経過をたどっている。

考 察

尿尿管は、胎性期の尿膜の遺残物である。尿膜に続く総排泄腔から分割された尿生殖洞が膀胱へと発生し、その結果尿膜は牽引される形となり細い管腔となる。その後、臍との接続を失い腹横筋膜と腹膜との間に存在する線維性胎児期遺残物となる²⁾。尿尿管癌は比較的稀な疾患であり、全膀胱癌の0.14~2.7%を占め¹⁾、本邦ではこれまでに約360例が報告されている。臨床症状としては原ら³⁾によると血尿が56.3%と最も多く、一般的に多いと考えられている粘液排出は4.1%にすぎないと報告している。尿尿管癌の予後は不良で、諸家の報告では5年生存率は9.0~43%^{4,5)}とされている。これは初診時にすでに病勢が進行していることや、局所再発率の高さが原因と思われる。Sheldonら¹⁾は2年以内に81%が局所再発を認め、Kakizoeら⁶⁾は51.3%に局所再発を、またArleneら⁷⁾も外科的切除を施行した35例中19例(54%)で再発をきたしたと報告している。

Beckら⁸⁾は尿尿管癌の診断基準を、1)腫瘍が膀胱頂部に存在すること、2)腫瘍が筋層、膀胱外へ浸潤していること、3)周囲粘膜にcystitis glandularisが存在しないこと、4)転移性腺癌でないことと提唱している。今回の症例では、消化管、婦人科領域の検査を施行して転移性腺癌の否定をおこない、またMRIでは遺残尿尿管と膀胱頂部から壁外方向に浸潤する腫瘍を確認し、尿尿管癌と診断した。

治療に関しては外科的切除が第一選択である。その方法として、以前は膀胱部分切除術単独での治療が多く報告されているが、最近では膀胱部分切除術に臍、尿尿管、腹膜、腹壁の一部を一塊として摘出するen block resectionや臍尿管切除、骨盤内リンパ節郭清を含めた膀胱全摘術を施行されている症例が多数みられ、特にen block resectionで良好な治療成績を得

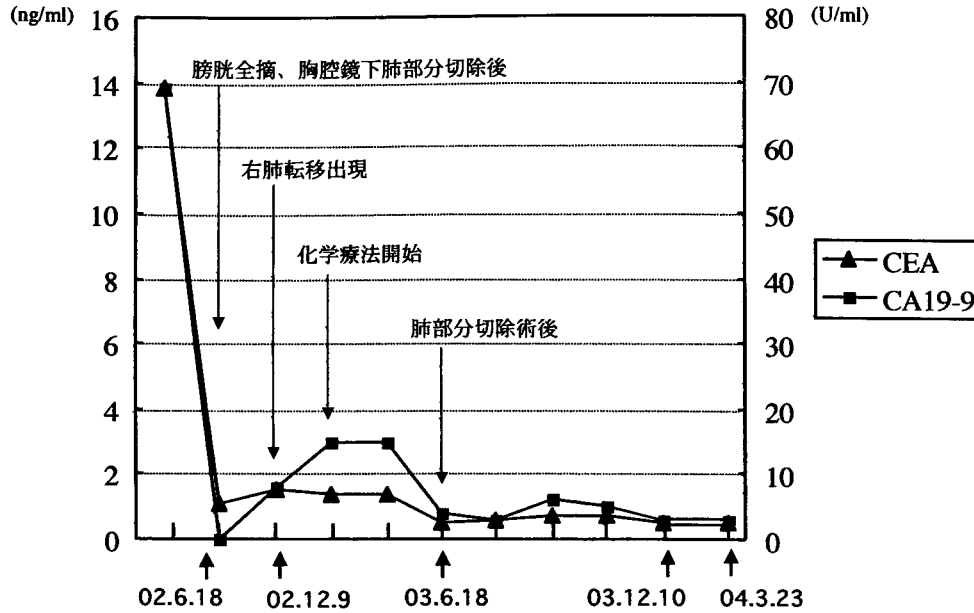


Fig. 3. Change of levels of serum CEA and CA19-9.

られるとする報告が多い^{9,10)} しかし、先にも述べたように、発見時に病勢が進行している症例が多いこと、局所再発率が高いことを考えると、その適応は臨床病期が早期なものに限られる印象がある。このため周囲への浸潤が疑われる例においては、できる限り広範に外科的切除を施行することが望ましいと考える。今回の症例では腫瘍が比較的大きく膀胱部分切除では根治性が低いと考えたため、子宮も含めた膀胱全摘術、膣尿管摘出術を施行した。子宮の摘出については挙児希望がなかったこと、肺転移が存在したこと、回腸新膀胱造設後の妊娠は様々な合併症が起こる可能性があることに加え、患者と家族の強い希望があったことから施行された。

腫瘍マーカーに関しては CEA や CA19-9 などが上昇した報告例が散見されており^{11,12)}、今回の症例においても病勢とマーカーは相関性があったため、今後のフォローアップに役立つものと考えられた。本症例の経験から尿管癌に対しては、術前にこれらマーカーを測定することが必要であると思われる。

化学療法については各施設でそれぞれの方法で施行されており、確立された治療法はないのが現状である。また再発症例や転移症例以外にも adjuvant 療法として化学療法は行われているが、良好な成績は得られていない。これまで本邦において尿管癌に対して施行された化学治療の報告例は、調べた限りにおいて40例であった。それらのなかで、評価病変のある症例に対して施行されたものは11例あり、PR 症例が5例、NC 症例が2例、PD 症例は4例であり、治療方法は確立されていないと考えられた。

本症例において Adjuvant chemotherapy については、患者と家族が希望されなかったこともあり施行し

なかった。

今回われわれは、肺腺癌に対して使用される Paclitaxel と Carboplatin を用いた。肺転移巣の増悪がなく、外科的切除後も再発を認めていないことから、今回の化学療法は病勢の進行を抑えるという点では一応の効果はあったものの、病理所見上変化がほとんど認められなかったことから、今後再発を生じた場合には他の化学療法の検討が必要と考えられた。

今後は CEA, CA19-9, 画像検査を中心に厳重な経過観察が必要になると考えられた。

結 語

集学的治療を施行した尿管癌の1例を経験したので若干の文献的考察を加えて、報告した。

参 考 文 献

- 岡田謙一郎:尿管. ベッドサイド泌尿器科学, 診断 治療編. 吉田修編. 第3版, pp 230-231, 南江堂, 東京, 2000
- Sheldon CA, Clayman RV, Gonzalez R, et al.: Malignant urachal lesions. *J Urol* **131**: 1-8, 1984
- 原 芳紀, 井田時雄:尿管癌の3例と本邦報告311例の臨床統計. *西日泌尿* **56**: 570-572, 1994
- Guarnaccia S, Pais V, Grous J, et al.: Adenocarcinoma of the urachus associated with elevated levels of CA 125. *J Urol* **145**: 140-141, 1991
- Henly DR, Farrow GM and Zincke H: Urachal cancer: role of conservative surgery. *Urology* **42**: 635-639, 1993
- Kakizoe T, Matsumoto K, Andoh M, et al.: Adenocarcinoma of urachus: report of 7 cases and review of literature. *Urology* **21**: 360-366, 1983

- 7) Arlene OS, Jason G, Yu S, et al. : Multimodality management of urachal carcinoma: The MD Anderson Cancer Center experience. J Urol **169** : 1295-1298, 2003
- 8) Beck AD, Gaudin HJ and Bonham DG : Carcinoma of the urachus. Br J Urol **42** : 555-562, 1970
- 9) 梶田洋一郎, 羽瀨友則, 賀本敏行, ほか : 長期経過観察しえた尿膜管癌 5 例の臨床的検討. 泌尿紀要 **46** : 711-714, 2000
- 10) 浅野晃司, 三木 敦, 山田裕紀, ほか : 尿膜管癌 15例の臨床的検討—根治のために膀胱全摘術は必須か—. 日泌尿会誌 **94** : 487-494, 2003
- 11) 荒井 豊, 神波照夫, 友吉唯夫 : CEA 産生尿膜管癌の 1 例. 泌尿紀要 **35** : 1065-1068, 1989
- 12) 小山一郎, 山崎雄一郎, 中村倫之助, ほか : CA19-9 が高値を示した尿膜管癌の 1 例. 日泌尿会誌 **86** : 1587-1590, 1995

(Received on August 2, 2004)
(Accepted on September 30, 2004)