

異時性 5 重複癌（両側乳癌，胃癌，S 状結腸癌， Bowen 病，腎盂癌）の 1 例

永原 啓*，垣本 健一**，吉村 一宏
高原 史郎，奥山 明彦

大阪大学大学院医学系研究科泌尿器科学講座

A CASE OF FIVE METACHRONOUS PRIMARY CANCERS

Akira NAGAHARA, Kenichi KAKIMOTO, Kazuhiro YOSHIMURA,
Shiro TAKAHARA and Akihiko OKUYAMA
The Department of Urology, Osaka University Graduate School

We report a case of five metachronous primary cancers completely resected during 39 years. An 80-year-old woman had been diagnosed with and treated for bilateral breast cancers, gastric cancer, sigmoid colonic cancer, Bowen's disease and renal pelvic cancer. These cancers were found as metachronous cancers and were surgically treated. This is the first case of completely resected metachronous five cancers in Japan.

(Hinyokika Kyo 51 : 179-181, 2005)

Key word: Five different primary cancers

緒 言

高齢化社会となった現代では複数の癌に罹患する可能性も増加する傾向にある。今回われわれは39年間という長期間にわたって発症した，腎盂腫瘍を含む異時性 5 重複癌を経験したので，文献的考察を加えて報告する。

症 例

患者：80歳，女性

主訴：肉眼的血尿

家族歴：母親と兄に胃癌

既往歴：41歳時に右乳癌に対して定型的乳房切断術および術後化学療法，59歳時に胃癌に対して幽門側胃切除術，65歳時に S 状結腸癌に対して S 状結腸切除術（以上他院にて施行）。なお，右乳癌手術時に輸血を受け，慢性 C 型肝炎に罹患した。

70歳時に当院外科にて左乳癌に対して非定型的乳房切断術および術後放射線療法，79歳時に当院形成外科にて左季肋部 Bowen 病に対して腫瘍切除術施行。

現病歴：1999年 9 月排尿後痛出現し当科初診。10月に肉眼的血尿出現，膀胱鏡検査にて左尿管口よりの出血が見られたが，IVP では腫瘍性の陰影認めず，尿細胞診も陰性であった。その後血尿も消失したため，

外来にて経過観察されていた。2001年 3 月より再び肉眼的血尿出現。尿細胞診にて Papanicolaou class IV 2 回，左腎盂尿細胞診にて Papanicolaou class V。腹部 CT・DIP・RP にて左腎盂腫瘍の診断。手術目的にて同年 6 月 29 日当科入院となった。なお鎮痛剤の長期服用歴は認めなかった。

入院時現症：身長 149.8 cm，体重 42.5 kg，体温 39.2°C，脈拍 96/分。眼瞼結膜は貧血様。両側胸部，上腹部，下腹部および左季肋部に既往手術の手術痕を認めた。

入院時検査所見：検血では RBC $2.74 \times 10^6/\text{mm}^3$ ，Hb 8.8 g/dl，Ht 26.0% と血尿によると思われる貧血を認め，WBC $2.97 \times 10^4/\text{mm}^3$ と白血球の増多を認めた。生化学では Cre 1.7 mg/dl，BUN 58 mg/dl と腎機能低下を認め，CRP は 10.1 mg/dl と上昇していた。

画像検査所見：排泄性尿路造影検査では，左腎の造影が遅れており，逆行性腎盂造影検査では左腎盂内に不整な陰影欠損を認めた (Fig. 1)。腹部造影 CT では左上腎杯の拡張を認め，その下方に充実性の腎盂腫瘍を認めた (Fig. 2)。

入院後経過：入院時より左腎盂腎炎の診断で抗生剤投与を行い，状態が安定したところで 2001年 7 月 6 日左腎尿管全摘術施行した。病理組織学的所見は移行上皮癌，G3，pT3，INF- γ ，pL1，pV0 (Fig. 3)。尿管断端は陰性であったが，腎門部リンパ節転移を認めた。術後経過は良好で，高齢であることも考慮し追加

* 現：大阪府立母子保健総合医療センター泌尿器科

** 現：大阪府立成人病センター泌尿器科

治療は行わずに、術後20日目に略治退院となった。
なお本患者はリンパ節転移が原因で、術後10カ月に

他院で死亡した。

考 察

重複癌の定義は、現在 Warren および Gates の提唱したものが一般的に用いられている¹⁾ すなわち、①各腫瘍は一定の悪性像を呈し、②各々別個のものが離れて存在し、③他の腫瘍の転移によるものは除外される、というものである。また同時性の癌であるか異時性の癌であるかについては、Moertel ら²⁾は重複癌の診断時期が同時あるいは6カ月以内である場合を同時性とし、それ以上の間隔が開いている場合を異時性と定義している。本症例では第1癌と第2癌の診断間隔が18年、第2癌と第3癌が6年、第3癌と第4癌が14年、第4癌と第5癌が1年と、すべてが異時性に発症した癌であると言える。

また本症例は5重複癌であると診断したが、初発である右乳癌から左乳癌の発症までに29年の診断間隔があるために、その2つの癌を別々の独立した癌であるともみなせば異時性5臓器6重複癌であるとも考えられる。

重複癌の発生機序は一般に、遺伝的素因、環境、体質、免疫能の低下、放射線療法、化学療法などが関与すると言われている³⁾。また安井らは、全悪性腫瘍における重複癌の頻度は1987年で10.12%と徐々に増加してきていると報告している⁴⁾。これは前述した要因の他に、社会の高齢化および初発癌に対する治療成績の向上に伴うものであると考えられる。ただし、その中でも5重複癌の頻度は0.008%とまだまだ稀であるとしている⁴⁾。1993年から2002年の10年間の日本剖検輯報において5重複癌は58例あり、6重複癌は12例あるが⁵⁾、これは再発や転移性の癌も含んでおり臨床的に重複癌であると診断できない症例も含んでいる。

一方で、5重複癌症例の剖検を除く発表例 報告例は著者が調べた範囲では14例ときわめて少ない上に、5臓器5重複癌症例中で、すべてが異時性に経過し、そのすべてに対して臨床的に診断が下され根治治療が施行されている症例は浅海ら⁶⁾の報告に次いで2例目である。またすべてに対して外科手術を施行しえたものは本症例のみであった。本症例においては第1癌の発症が39歳時と若年で、術後も外来で長期に経過観察する必要があったために、他の癌も比較的早期の診断および手術が可能となったと考える。

Moertel らは癌患者から異時性に第2癌の発生した例は2.8%であるのに対し、これらからさらに第3癌の発生率が5.0%、さらにこのうち第4の癌の発生率が5.8%と次第に上昇していると報告している²⁾。また、泌尿器科領域の患者は重複癌の発生頻度が高い傾向にあるとされ⁷⁾、本症例を含めた重複癌の患者には、さらなる重複癌の合併を念頭に置いた経過観察が

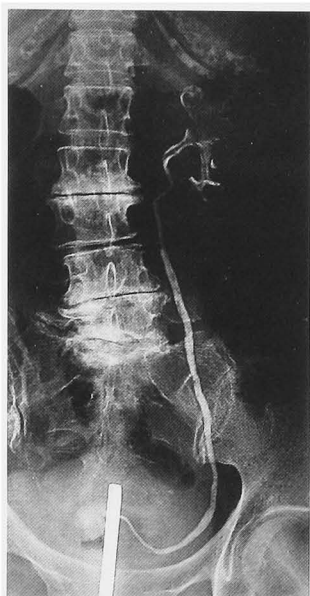

Fig. 1. Retrograde pyelography showed an irregular filling defect in the left renal pelvis.

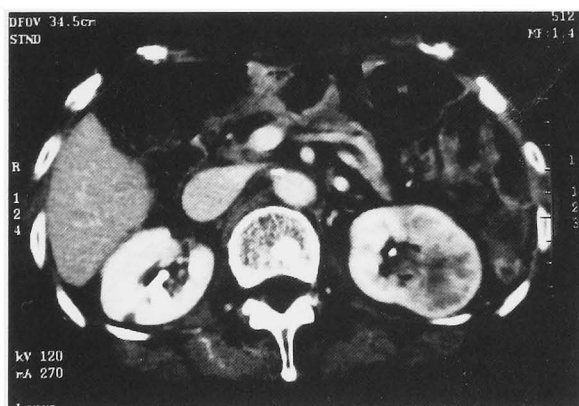

Fig. 2. Abdominal CT scan revealed a mass occupying the left renal pelvis.

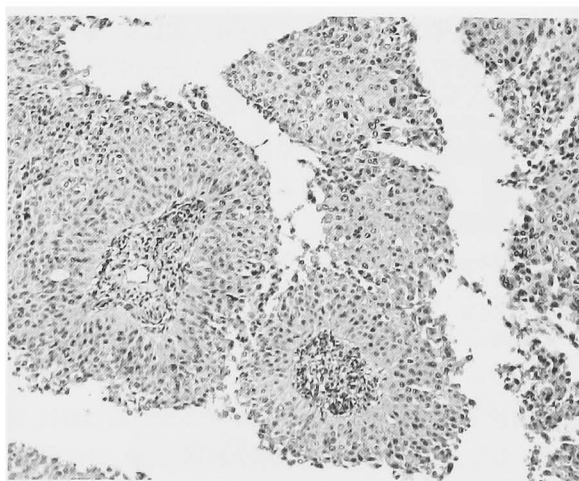


Fig. 3. Histopathology of renal pelvic cancer: urothelial carcinoma (HE, ×100).

必要であるといえよう。

なお, 本論文の要旨は第176回日本泌尿器科学会関西地方会(2001年10月)において発表した。

文 献

- 1) Warren S and Gates O: Multiple primary malignant tumors: a survey of the literature and a statistical study. *Am J Cancer* **16**: 1358-1414, 1932
- 2) Moertel CG., Dockerty MB and Baggenstoss AH: Multiple primary malignant neoplasms. I. introduction and presentation of data. *Cancer* **14**: 221-230, 1961
- 3) Schottenfeld D: Concluding commentary for the international workshop on multiple primary cancers. *Cancer* **40**: 1982-1985, 1977
- 4) 安井 仁, 清水正啓, 山田 明, ほか: 消化管領域に限局した 4 重複癌の 1 例. *日消外会誌* **24**: 148-152, 1991
- 5) 日本病理学会編: 日本病理剖検輯報. 第36輯-第45輯. 杏林書院, 東京, 1993-2002
- 6) 浅海信也, 伊東紀子, 坂本吉隆, ほか: 異時性 5 臓器 5 重複癌の 1 例. *日臨外会誌* **64**: 2922-2926, 2003
- 7) 深貝隆志, 石原理裕, 船橋健二郎, ほか: 尿路性器癌を含む重複癌症例の検討. *泌尿紀要* **42**: 181-185, 1996

(Received on August 16, 2004)
(Accepted on September 28, 2004)