

膀胱原発小細胞癌の1例

横山 昌平¹, 蔦原 宏一¹, 福原慎一郎¹, 森 直樹¹
 原 恒男¹, 山口 誓司, 足立 史朗²
¹市立池田病院泌尿器科, ²同病理科

SMALL CELL CARCINOMA OF THE URINARY BLADDER : A CASE REPORT

Shohei YOKOYAMA¹, Kouichi TSUTAHARA¹, Shinichirou FUKUHARA¹, Naoki MORI¹,
 Tsuneo HARA¹, Seiji YAMAGUCHI and Shirou ADACHI²

¹The Departments of Urology, Ikeda Municipal Hospital

²The Departments of Pathology, Ikeda Municipal Hospital

We report a case of primary small cell carcinoma of the urinary bladder. A 74-year-old woman was referred to our hospital because of pollakiuria. Cystoscopy showed a papillary tumor. We operated transurethral resection of the bladder tumor (TUR-Bt). Histopathological finding was transitional cell carcinoma (TCC), grade3, pT1 containing pTis. About six months later, tumor recurred to the bladder. Pathologic diagnosis was TCC in part and most was small cell carcinoma. Pelvic magnetic resonance imaging revealed a huge mass lesion with extravesical extension in the urinary bladder, and computed tomography scan showed external iliac lympho node metastasis. The rapid rise of a tumor maker NSE and pro-GRP were remarkable. It was diagnosed as a rapid advance of small cell carcinoma. We performed pelvic radiotherapy, and chemotherapy using carboplatin (CBDCA) and etoposide (VP-16). However 14months after it had left hospital, computed tomography showed paraaortic lympho node metastasis. The patient died due to rapidly progressive disease.

(Hinyokika Kiyō 51 : 403-405, 2005)

Key words : Bladder, Small cell carcinoma

緒 言

膀胱小細胞癌は肺小細胞癌と同様の組織像を示す疾患と定義され、比較的稀な疾患であり、その予後は不良とされている。今回われわれは膀胱原発小細胞癌の1例を経験し、肺小細胞癌のプロトコールに準じた化学療法と放射線療法の併用療法を施行し一定の治療効果を得たので若干の文献的考察を加えこれを報告する。

症 例

患者：74歳，女性

主訴：頻尿

既往歴：慢性関節リウマチ，高血圧，虫垂炎

家族歴：特記すべき事項なし

現病歴：2002年1月，頻尿を自覚。近医受診し，尿細胞診 class III にて1月31日当科紹介受診。膀胱鏡で右後壁から頂部にかけ乳頭状有茎性腫瘍を認め，3月14日1回目のTUR-Bt施行。病理組織診断はtransitional cell carcinoma (TCC)，G3，pTisを随伴するpT1であった。術後pirarubicin hydrochloride (THP-ADR) 20 mgの膀胱内注入を10回施行。8月15日のフォローアップの膀胱鏡にて前回とほぼ同部位に

非乳頭状広基性腫瘍を認め，9月10日，精査加療目的にて当科入院した。

入院時現症：身長 149.3 cm 体重 46.7 kg，血圧 108/60 mmHg 脈拍 102/min 整，体温 36.7°C。胸腹部に理学的異常所見を認めなかった。

入院時検査所見：一般血液にてRBC 388×10^4 /ul，Hb 10.1 g/dl，Ht 32.4%と軽度の貧血を認め，生化学検査にてCRP 2.6 mg/dlと軽度の上昇を認めた。検尿，尿沈渣にて潜血(+)，RBC 10~19/HPF，WBC 5~9/HPFを認め，尿細胞診は陰性であった。腫瘍マーカーのNSEは11.0 ng/ml (cut off 値 10 ng/ml)，pro-GRPは156 pg/ml (cut off 値 46 pg/ml)と上昇を認めた。

画像検査所見：膀胱部MRI検査ではT2強調矢状断で低信号を示す膀胱右側前壁に著しい肥厚を認め，明らかに筋層を超えており，回腸との境界も不明瞭と深達度はT3b以上と考えられた。

入院後経過：9月15日，staging TUR-Bt施行。一部にTCCを認めたが，大部分でsmall cell carcinomaの所見，クロマチンに富む類円形，紡錘形の核を持ち細胞質に乏しい腫瘍細胞が充実性に増殖するといった像を示し，chromogranin A染色では褐色に染まる細胞を多数認めた。また，深達度はpT2であった。当

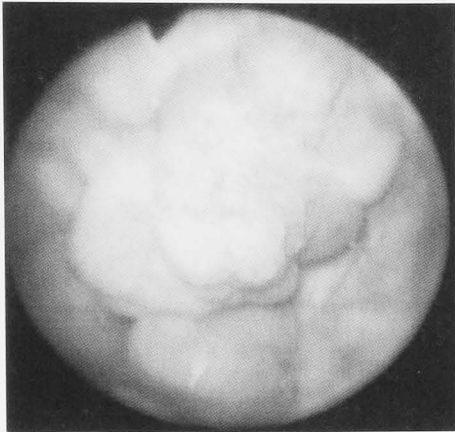


Fig. 1. Cystoscopy demonstrates a non papillary tumor on the posterior wall and dome of the urinary bladder.

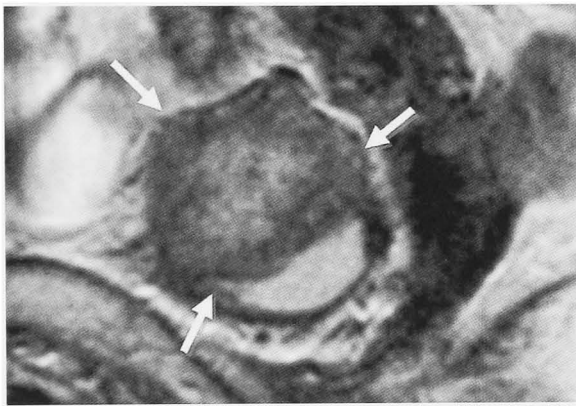
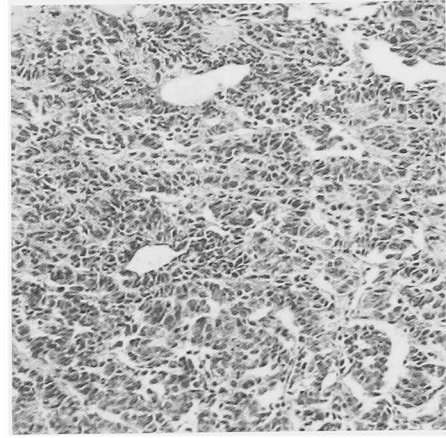
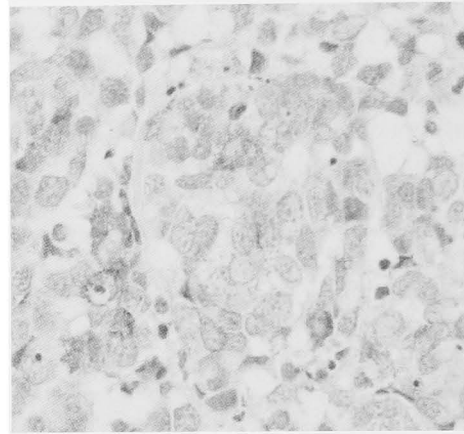


Fig. 2. Pelvic MRI (T2WI sagittal section) shows a rapid progression of the bladder tumor for about 6 months.

初, 膀胱全摘術を予定も, 10月3日撮影の骨盤部 CTにて, 8月の CT で認めなかった右外腸骨リンパ節腫脹が出現し腫瘍の急速な進行を認めた. そのため, 膀胱全摘術から化学療法と放射線療法の併用療法に治療方針を変更した. 化学療法は肺小細胞癌のプロトコルに準じ, CBDCA の動注 (左右内腸骨動脈) および全身投与 (合計 1,200 mg), VP-16 (合計 840 mg) の全身投与を 3 コース施行. 放射線療法は 60 Gy の全骨盤照射を行った. 腫瘍マーカーは治療開始後 1 カ月の時点で NSE 2.67 ng/ml, pro-GRP 26 pg/ml と陰性化した. 2003年1月の退院後も画像上 CR, 腫瘍マーカーも基準値内を推移と良好な経過を得ていたが, 退院後14カ月目の腹部 CTにて傍大動脈リンパ節腫脹が出現, M-VAC 療法1コース, MEP 療法1コース施行を行ったが, 腸閉塞, 低栄養状態が急速に進行し, 退院後18カ月目の2004年7月10日死亡した. なお NSE, pro-GRP は基準値内のままであった. 剖検を施行し, 膀胱にはわずかに未分化な sarcoma が認められるのみであった. また両肺, 副腎, 後腹膜リンパ節, 腸間膜などに転移巣が見られ, 肺の転移巣に高分



A



B

Fig. 3. A: Microscopic findings (HE ×100) show a histological diagnosis of small cell carcinoma which is characterized by cells with a high nuclear-to-cytoplasmic ratio. B: Immunohistochemical staining (×400). The small cell carcinoma was stained positive for chromogranin A.

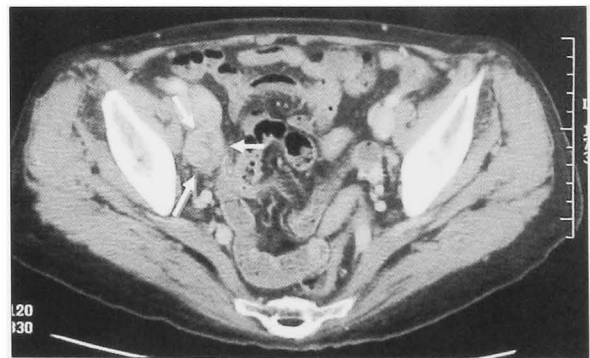

Fig. 4. Pelvic CT scan shows the right external iliac lymph nodes swollen.

化の TCC を認めたが, その他の転移巣は上皮性の成分はほとんどなく, 未分化の sarcoma であった. 小細胞癌の成分は膀胱およびいずれの転移巣にも認めなかった.

考 察

小細胞癌は肺に好発することは良く知られている.

膀胱小細胞癌は1981年に Cramer ら¹⁾により肺の小細胞癌にきわめて類似した病理学所見を有する癌として初めて報告された。膀胱原発小細胞癌はその発生頻度は全膀胱腫瘍の1%以下とされており²⁾, 稀な疾患である。またその予後は不良で2年生存率19.8%, 3年生存率13.5%, 5年生存率8.1%という報告³⁾がある。また小細胞癌の腫瘍マーカーとしてNSE, pro-GRPが陽性を示すことが多く, また免疫組織化学染色では神経内分泌細胞のマーカーであるNSE, chromogranin Aの陽性率は各々, 90, 40.6%と高い陽性率を示すと報告されている³⁾

本邦での膀胱原発小細胞癌の詳細報告例を集計したところ, われわれが調べた限り自験例を含め49例報告^{4,5)}されている。平均年齢は65歳(50~87歳), 男性39例, 女性10例と男性に多く, 症状は血尿が42例と最多であった。TNM分類が判明している43症例の内, 42症例がT2以上と浸潤性膀胱癌であった。治療方法は根治性を期した膀胱全摘術が多く, 化学療法, 放射線療法を併用した集学的治療も多く施行されているがその予後は不良(24例が15カ月以内に死亡)であった。小細胞癌は進行が早く, 手術療法単独などの局所治療のみでは再発例が多く, 予後を改善するのは難しいと考えられる。そのため小細胞癌の治療においては, 画像および病理診断上遠隔転移を認めなくとも, 全身播腫を考慮した化学療法による治療が必要と考える。Mackey ら⁷⁾の報告では cisplatin (CDDP) を用いた化学療法が有意にその予後を改善したとあり, また膀胱小細胞癌に対し肺小細胞癌のプロトコールに準じた化学療法と放射線療法の併用療法が有効であったとの報告^{4,8)}がある。これらから化学療法のプロトコールは肺小細胞癌に準じたものが効果を期待できるものと思われる。現在, 肺小細胞癌に準じたプロトコールとして膀胱小細胞癌に対しては CDDP および VP-16 による EP 療法が行われている^{4,6,8,9)}が, 肺小細胞癌においては irinotecan と CDDP の併用療法が EP 療法より有効であったとの報告¹⁰⁾があり, 今後このプロトコールも膀胱小細胞癌に対し施行することを考慮していく必要があると考えられる。本症例においては剖検にて小細胞癌の成分を認めず, 肺小細胞癌のプロトコールに準じた治療が有効であったが, 移行上皮癌や変性化生した肉腫成分は抑えきれなかったと考えられた。

結 語

壁外浸潤, リンパ節転移を認めた進行性膀胱小細胞癌に対し, 肺小細胞癌のプロトコールに準じた CDDP と VP-16 による動注および全身化学療法と放射線療法の併用療法が有効であった症例を経験したので, 若干の文献的考察を加え報告した。

参 考 文 献

- 1) Cramer SF, Akikawa M and Cebelin M: Neurosecretory granules in small cell invasive carcinoma of the urinary bladder. *Cancer* **69**: 527-536, 1992
- 2) Blomjous CEM, Vos W, Voogt HJD, et al.: Small cell carcinoma of the urinary bladder. *Cancer* **64**: 1347-1357, 1989
- 3) Abbas F, Civation F, Soloway MS, et al.: Small cell carcinoma of the bladder and prostate. *Urology* **46**: 617-630, 1995
- 4) 増田愛一郎, 南 壮太郎, 徳永正俊, ほか: 膀胱原発小細胞癌の1例. *泌尿器外科* **14**: 1061-1065, 2001
- 5) 今村正明, 水谷陽一, 山田 仁, ほか: 膀胱原発小細胞癌の2例. *泌尿紀要* **42**: 595-599, 1996
- 6) 南 英利, 金川賢司, 渡邊美博, ほか: 膀胱原発小細胞癌の1例. *泌尿器外科* **14**: 247-251, 2001
- 7) Mackey JR, Au HJ, Venner P, et al.: Genitourinary small cell carcinoma: determination of clinical and therapeutic factors associated with survival. *J Urol* **159**: 1624-1629, 1998
- 8) Bastus R, Caballero JM, Gonzalez G, et al.: Small cell carcinoma of the urinary bladder treated with chemotherapy and radiotherapy: results in five cases. *Eur Urol* **35**: 323-326, 1999
- 9) 山口史朗, 石津和彦, 藤川公樹, ほか: CDDP 併用放射線療法が奏効した膀胱原発神経内分泌癌の1例. *泌尿紀要* **45**: 489-492, 1999
- 10) Noda K, Nishiwaki Y, Kawahara M, et al.: Randomized phase III study of irinotecan (CPT-11) and cisplatin versus etoposide and cisplatin in extensive-disease small-cell lung cancer: Japan Clinical Oncology Group study (JCOG9511). *Proc Am Soc Clin Oncol* **19**: 483, 2000

(Received on August 30, 2004)

(Accepted on March 6, 2005)