M-VAC 療法中に合併した MRSA 化膿性脊椎炎の 1 例

檀野　祥三[1]*，地崎　竜介[1]，福井　勝一[1]**
松田　公志[1]，松矢　浩輝[2]，飯田　寛和[2]
[1]関西医科大学泌尿器科学教室，[2]関西医科大学整形外科学教室

PYOGENIC SPONDYLITIS BY METHICILLIN-RESISTANT *STAPHYLOCOCCUS AUREUS* (MRSA) DURING M-VAC THERAPY: A CASE REPORT

Shozo Danno[1], Ryusuke Chizaki[1], Shoichi Fukui[1],
Tadashi Matsuda[1], Hiroki Matsuya[2] and Hirokazu Iida[2]
[1]The Department of Urology, Kansai Medical University
[2]The Department of orthopedics, Kansai Medical University

We report a case of bacteremic *Staphylococcus aureus spondylitis* (C6-Th1) during adjuvant M-VAC chemotherapy in a 69-year-old woman. During chemotherapy, low-grade fever persisted and methicillin-resistant *Staphylococcus aureus* (MRSA) was detected in IVH catheter culture. The patient complained of back pain and numbness of hands; however we kept her under observation. Subsequently sensory disturbance of the lower limbs and total urinary retention were observed. We diagnosed spondylitis by MRI and performed surgical debridement and spinal stabilization. Neurological complications improved after the treatment. The physician should be aware of the possibility of pyogenic spondylitis during chemotherapy.

(Hinyokika Kiyo **51**: 389-392, 2005)

Key words: Pyogenic spondylitis, MRSA, M-VAC, Chemotherapy

緒　　言

化学療法に伴うあらゆる感染症の発生は好中球数の減少と有意に相関して増加する[1)]　今回われわれは腎盂腫瘍術後化学療法中に，MRSA を原因菌とする化膿性脊椎炎の 1 例を経験した．本症例は抗菌薬による治療だけでは改善せず，手術による原発巣の掻破を必要とした．若干の文献的考察を加えて報告する．

症　　例

患者：69歳，女性

主訴：肉眼的血尿

既往歴：膀胱癌

家族歴：特記すべきことなし

現病歴：1998年10月，近医にて膀胱腫瘍に対し TUR-Bt を施行．病理診断は移行上皮癌，G1 で一部筋層浸潤を認めたため M-VAC 療法を 2 クール施行．その後も同年12月 TUR-Bt (TCC, G2＞3, pT1)，1999年 1 月 TUR-Bt (TCC, G2, pTa)，2000年 5 月 TUR-Bt (TCC, G2, pT1)，同 年 9 月 TUR-Bt (TCC, G1, pTa) と再発を繰り返していた．2001年 4 月に DIP にて左腎盂に陰影欠損を認め，尿細胞診 class V，逆行性腎盂造影検査より左腎盂腫瘍と診断．術前 clinical stage T2, N0, M0 として後腹膜鏡下左腎尿管全摘除術目的で2001年 6 月当科紹介された．

入院時現症：身長 153 cm，体重 45 kg，体温 36.2 ℃，胸腹部理学所見に異常認めず．

入院時検査成績：Hb 9.9 g/dl，RBC $336\times10^4/\mu l$ と軽度貧血を認めた．

手術所見：2001年 7 月 3 日に後腹膜鏡下左腎尿管全摘除術，腎茎部リンパ節郭清術，膀胱部分切除術を施行．全身麻酔下に患者体位を右側臥位とし後腹膜鏡下に左腎を遊離，仰臥位とし下腹部正中切開にて左腎を創外へ引き出し，尿管を膀胱筋層まで剥離し尿管口を含め一塊に摘出した．手術時間は520分，出血量は 390 ml であった．病理組織学的診断は TCC, G2, INFβ, pT3, pR0, pL1, pV1, pN1 であった．摘出標本の病理検査にて腎茎部リンパ節に転移を認めた．

術後経過は良好で術後 1 日目に食事開始，3 日目に歩行開始，9 日目に尿道留置カテーテルを抜去した．

経過：再発予防目的で7月30日から術後化学療法 (M-VAC 療法 2 クール) を開始した．化学療法前の尿培養で MRSA が検出されが，不顕性感染であり厳重な観察のもと化学療法続行可能と判断した．8 月 6 日 (Day 8) に本人の強い希望で外泊した際，IVH カ

* 現：コープおおさか病院
** 現：大津赤十字病院

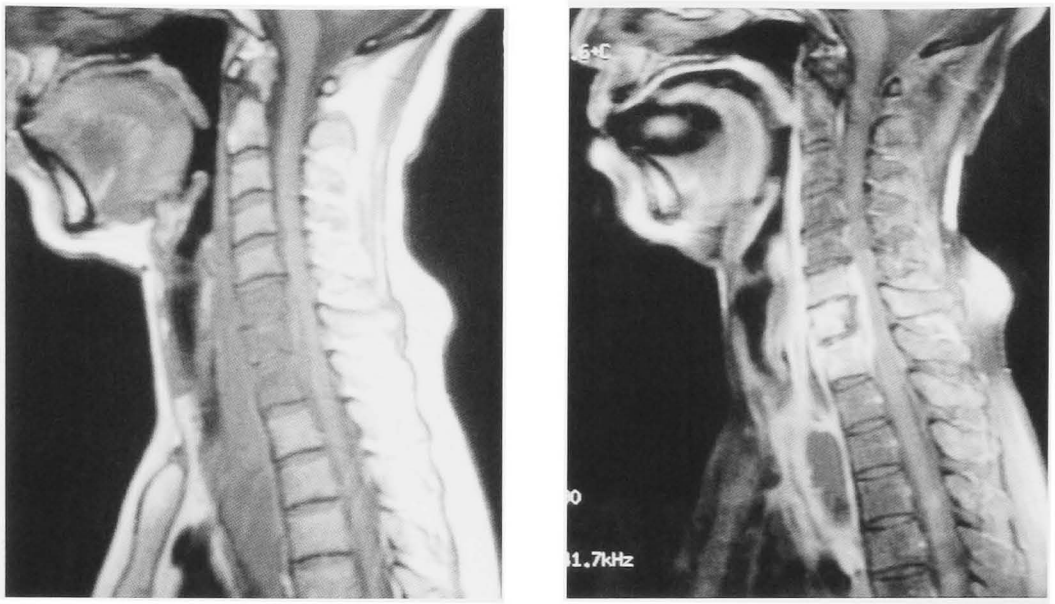

Fig. 1. A: T1- weighted MR image showing low intensity change in C6-Th1 vertebra. B: T2-weighted and enhanced MR image showing high signal intensity in C6-Th1 vertebra.

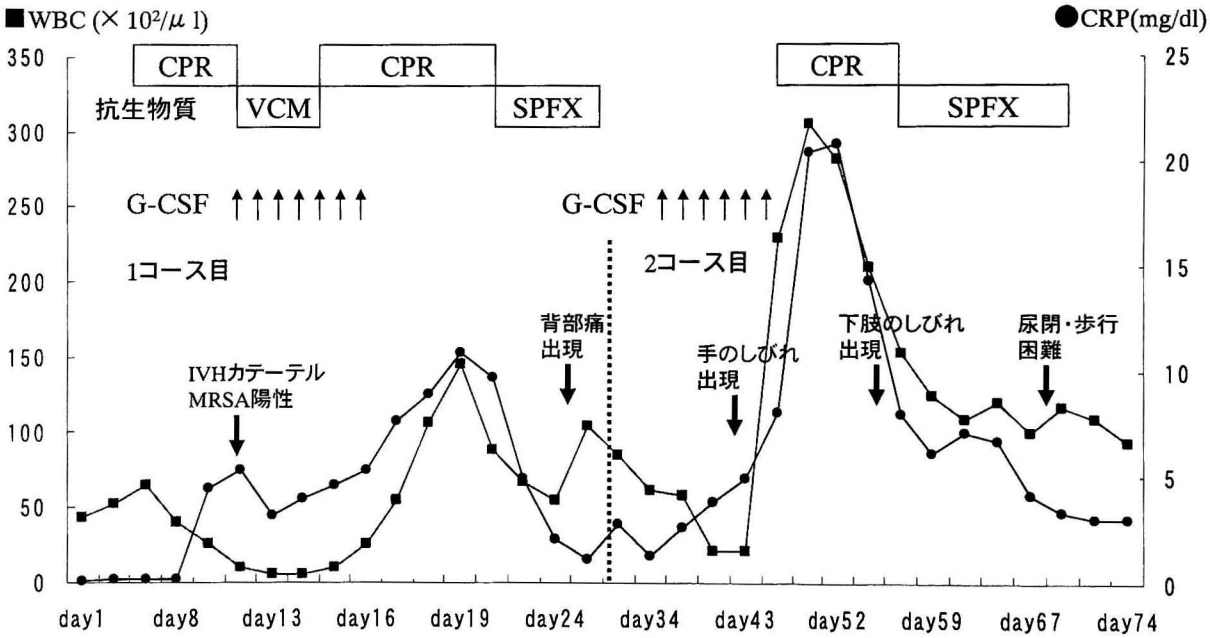

Fig. 2. Clinical course during M-VAC therapy.

テーテルはヘパリン生食でロックした．翌日帰院後，IVH カテーテル挿入部の発赤，疼痛を認め抜去．IVH カテーテル先端部の培養検査で MRSA を検出，熱発などの症状を認めなかったがバンコマイシンの投与を行った．その後，血液培養，尿培養検査とも陰性化した．8月20日（Day 22）に胸部違和感（胸がつっかえる感じ）と背部痛を訴えたが軽度のため経過観察していた．8月27日 M-VAC 2 クール目開始．直前の培養検査では尿培養陰性，咽頭培養は MRSA 陽性であった．8月31日（Day 32）ごろから再び背部痛を訴え，鎮痛剤を定期使用するようになった．骨転移を疑い全身骨シンチを行ったが明らかな病変は認めずこの間 37°C 前後の微熱が続いていた．9月10日（Day 42）に Nadir（WBC 2,100×10²/μl，Neut 27%）となり G-CSF を使用．その後も背部痛，手のしびれが続いていた．9月24日（Day 56）に発熱に伴う一時的な上肢の硬直，眼球上転を認めたが自然に消失した．10月5日（Day 67）縦隔部 MRI 検査にて C6-Th1 椎体前方の膿瘍と椎体の変形（Fig. 1）を認めた．10月13日（Day 75）ごろから下肢の知覚鈍麻，尿閉を認め，10月15日（Day 77）化膿性脊椎炎による神経症状と診断．整形外科にて緊急手術（病巣郭清，C6-Th1 前方固定術）施行された．病巣部に膿瘍を認め，培養検査で MRSA を検出した．術後，バンコマイシ

ン投与を開始．麻痺症状は徐々に改善し，リハビリにより歩行可能となり術後160日目（2002年3月24日）に退院となった．しかし退院後，急速な多発性転移（肺，肝，リンパ，骨）を来たし5月8日に死亡された．

考　　察

近年，化膿性脊椎炎患者が増加傾向にあり，その原因として糖尿病，血液透析，悪性腫瘍などいわゆる compromised host における発症が注目されている．またその起炎菌も大きく変化しており，こういった患者に対する抗菌薬の過剰使用例では MRSA が起因菌となるケースが増加している．化膿性脊椎炎はその発症の仕方により急性型：高熱，激痛など激烈な急性症状で発症，亜急性型：37°C 台の微熱で発症，潜行型：発症経過が不明で軽微な症状で発症に分類されている（国分らの分類）[2]　本症例は微熱を伴った背部痛，神経症状が出現したことから亜急性型と考えられた．化膿性脊椎炎の好発部位は胸腰椎であり，頸椎に発生することは比較的少なく，その頻度は全脊椎中約10％前後とする報告が多い[3]　しかしながら頸椎発生例では，胸腰椎に比べて麻痺を伴う症例が多い[4]　MRSA 感染による脊椎炎では硬膜腔に大きな膿瘍を形成することが多く，また Gd-DTPA による造影 MRI で辺縁造影像（rim enhancement）が見られ，結核性脊椎炎に似た特徴があることが多い[5]　一般的には抗菌薬投与による保存療法が行われるが，保存療法に抵抗するような症例，麻痺が出現するような症例，椎間が不安定で疼痛などが残存するような症例ではドレナージや感染巣の掻爬を主とした手術療法が適応となる．

本症例は腎盂腫瘍術後化学療法にともなう易感染状態で IVH カテーテルの MRSA 感染が血行性に脊椎炎を引き起こしたと考えられる．Retrospective に考えれば，Day 22 ごろに胸部の違和感，背部痛を訴えており，同時期から頸椎付近に膿瘍が形成されていたと予想された．しかし症状が軽微であったため経過観察となり神経圧迫症状が出現するまで化膿性脊椎炎の診断が遅れた．本症例以外にも全身化学療法施行中に真菌（アスペルギルス）や黄色ブドウ球菌による脊椎炎を認めたとの報告[6,7]もあり，全身化学療法前，あるいは施行中にこういった菌が検出された場合には十分な注意が必要である．特に真菌性脊椎炎は初発症状やX線写真所見の進行が緩徐であること，また培養による菌の陽性率が低いことなどから確定診断が遅れる傾向にある．そこで抗菌薬の経験的投与（empirical administration）なども検討すべきと考えられる[5]．

Hadjipavlou ら[8]は化膿性脊椎炎98症例の検討を行い，起炎菌が検出された74症例中64例がブドウ球菌群でそのうち37例が MSSA，7例が MRSA であったと報告している．MRSA による化膿性脊椎炎ではその難治性が問題となってくる．易感染性宿主，全身状態不良の症例に多く発生することから，容易に全身状態が悪化しやすいため，神経症状との兼ね合いも含め治療法の選択，さらには手術のタイミングが難しく，手術の際には注意深い全身管理が必要とされる．また症状発生から原因菌 MRSA の同定までに日数を要し，感受性の低い抗菌薬を使用し続けられ，その間に膿瘍の増大，神経症状の悪化が進み適切な治療が遅れることになる．

骨髄抑制をきたすような全身化学療法を行う際には真菌，一般細菌の培養検査を必ず行い．検出された場合は感受性のある抗菌薬の投与および化学療法の延期や中止を含めた検討が必要と考えられた．また無症候性 MRSA 尿路感染症などを認めた場合は，化学療法開始前は不顕性であっても治療後に骨髄抑制で顆粒球減少をきたした場合，重篤な感染源になりえると考えられる．抗癌剤投与前に可能な限り，抗菌薬を投与し尿培養の陰性化を待ってから治療を行うのが望ましい．ただし，抗菌薬投与とその後の治療判定のための培養の結果が出るまでにかなりの日数を要し，これにより抗癌剤治療のタイミングが遅れることが癌治療全体に大きな影響があると判断した場合は抗癌剤治療の開始と並行して抗菌薬の投与とその治療効果の判定を行うこともやもえないと思われる．また化膿性脊椎炎などの合併症を念頭に置き軽微な神経学的症状の出現を見落とさないように気をつけねばならない．症状が認められた場合には MRI などの適切な画像検査を行い，早急な治療を行うべきであると考えられた．

結　　語

1. 術後 M-VAC 療法に化膿性脊椎炎を合併した症例を経験した．

2. 化学療法を施行する際，培養で真菌，MRSA が検出された場合には十分な注意が必要であり，不要な抗菌薬の濫用は避けるべきである．

3. 化学療法中の患者の腰背部痛を診る際，化膿性脊椎炎は鑑別診断の1つとして念頭に置くべきである．

本論文の要旨は第179回日本泌尿器科学会関西地方会にて発表した．

文　　献

1) Sickless EA, Greene WH and Wiernik PH : Clinical presentation of infection in granulocytopenic patients. Arch Intern Med **135** : 715-719, 1975
2) 国分正一，津久井俊之，酒井克宣，ほか：化膿性脊椎炎—診断と治療について—　臨整外 **13**：

307-317, 1978
3) 若狭雅彦, 馬場逸志, 石田了久, ほか：化膿性脊椎炎の治療経験. 整形外科 **41**：1021-1028, 1990
4) 赤木繁夫, 斉藤貴徳, 加藤勇司, ほか：麻痺を伴った化膿性脊椎炎の検討. 中部整災誌 **40**：649-650, 1997
5) 土井照夫, 宮内 晃, 橋本一彦, ほか：化膿性脊椎炎の現況と最近の特徴的な症例に対する対策. 臨整外 **33**：727-735, 1998
6) 大川章裕, 鱒渕秀男, 島倉義成, ほか：アスペルギルス脊椎炎の2例. 関東整災誌 **29**：391-396, 1998
7) 岡本秀樹, 大槻 均, 丸岡秀範, ほか：胃癌術後化学療法中に発生した化膿性脊椎炎の1例. 日臨外科 **62**：1595, 2001
8) Hadjipavlou AG, Mader JT, Necessary JT, et al.: Hematogenous pyogenic spinal infections and their surgical management. Spine **25**: 1668-1679, 2000

(Received on November 9, 2004
Accepted on March 2, 2005)