尿管ステントの上端に結び目の形成された1例

近藤　直弥，吉野　恭正*，塩野　　裕**，長谷川雄一
町田市民病院泌尿器科

A CASE DEMONSTRATING KNOT FORMATION AT THE UPPER END OF A URETERAL STENT

Naoya Kondo, Yasumasa Yoshino, Yutaka Shiono and Yuichi Hasegawa
The Department of Urology, Machida Municipal Hospital

A 37-year old man underwent extracorporeal shock wave lithotripsy for left renal stones after placing a ureteral stent (6 Fr multilength stent). Three months later the stent could not be extracted because of knot formation at the upper end. We performed ureterotomy and removed the stent.

(Hinyokika Kiyo **51** : 385-387, 2005)

Key words : Ureteral stent, Complications

緒　　言

腎結石に対する体外衝撃波結石破砕術 (ESWL) のために留置した尿管ステントの上端に結び目が形成され，ステントの抜去が困難となった症例を経験したので報告する．

症　　例

患者：37歳，男性

主訴：左腰背部痛

既往歴：1996年左尿管結石にて経尿道的尿管結石摘出術．糖尿病，高血圧の治療中．

現病歴：左腰背部痛を主訴に2001年10月12日来院．KUB，DIP にて左腎盂と左下腎杯にそれぞれ 2.5×1.5 cm と 0.9×0.5 cm の結石がみられた．Steinstrasse 形成による尿管閉塞の予防のために尿管ステントとしてダブル ピッグテイル カテーテル (multilength タイプ，6 Fr 22～32 cm，Bard 社製) を留置し，11月8日から Storz 社製 SL20 により ESWL を開始した．2002年2月20日まで計4回の ESWL を施行した．施行後の KUB で十分な破砕効果と排石がみられたため (Fig. 1)，2月27日尿管ステントの抜去を試みた．膀胱鏡下異物鉗子でステントの下端部分を把持して引き抜いたところ，ステントの下端が外尿道口から約 2 cm 出た時点で強い抵抗感がみられ，患者の疼痛も強く，それ以上引き出すことができなくなった．ステントに結石が付着したことを疑い KUB を撮影したところ，尿管ステント上端に結節状陰影がみられた (Fig. 2)．これより尿管ステント上端に結び目が形成されたためにステントが抜去困難になったと考えられ，抜去目的に同日入院となった．

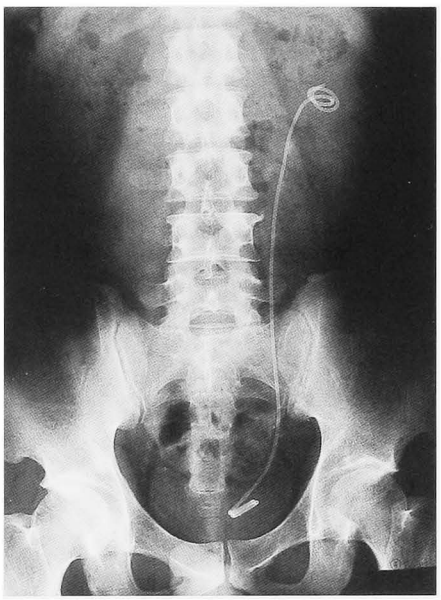

Fig. 1. KUB shows a ureteral stent before withdrawal.

入院時現症：身長 179 cm，体重 83 kg．外尿道口より尿管ステントの下端が約 2 cm 出ており，ステント周囲から軽度の尿の流出がみられた．

入院後経過：抜去方法を患者と相談したうえで，3月1日全麻下で尿管切開を行いステントを除去した (Fig. 3)．結び目の下でステントを切断して結び目部分を摘除し，ステントの残り下方部分は外尿道口から出ている下端を下方に引いて抜去した．患者は3月11日退院となった．術後の DIP では，左尿管には狭窄はみられなかった．

---

* 現：東京医科大学大学院
** 現：東京慈恵会医科大学泌尿器科学教室

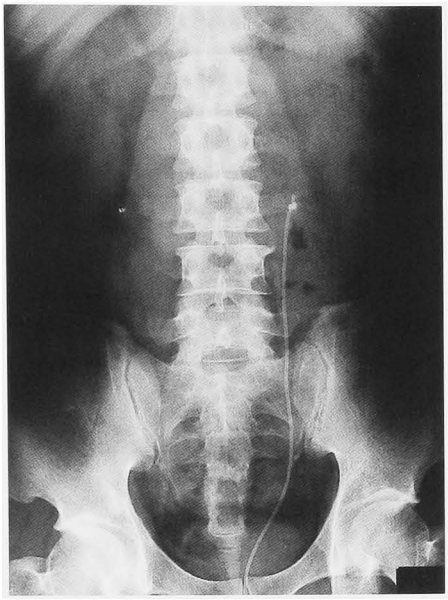

Fig. 2. KUB reveals a knot of the ureteral stent.

Fig. 3. Complete knot formation is seen at the upper end of the ureteral stent.

考　　察

尿管ステントは，現在では泌尿器科領域の治療には欠くことのできない診療材料である．尿路結石の治療に尿管ステントを使用する目的の1つに，容積の大きな腎結石に対するESWL後に生じるsteinstrasse形成による疼痛，尿路感染，腎機能障害などの合併症を防ぐことがある．ESWL施行前に尿管ステントを留置することの意義に関してはまだ議論のあるところであるが[1,2]，われわれはこれまで長径が2cm以上の腎結石に対しては，尿管ステントを留置してESWLを行ってきた．

現在使用されている尿管ステントの材質と形状はさまざまである．材質にはポリウレタン，シリコン．C-Flex®，Sof-Flex®，Percuflex®などがあり，形状はsingle-pigtail，double-pigtailそれに種々の長さの尿管に対応できるmultilengthタイプがある．また断面が円筒ではなく，クローバー型で外側の溝を尿が流れやすくなっているTowersステントがある．

ESWL施行に際して留置した尿管ステントによる合併症については，自然抜去および尿管への自然下降，膀胱刺激痛，破砕片の長期介在，カテーテルの閉塞，カテーテル表面への結石付着，抜去時のステントの離断などがある[3~5]．またESWL施行時以外の尿管ステント留置による合併症としては，血尿，膿尿，細菌尿，急性腎盂腎炎，敗血症，膀胱刺激症状，腰痛，抜去時のステントの離断，結石形成などが報告されている[6~8]．今回われわれが経験したような尿管ステントに結び目が形成されるのも尿管ステント留置の合併症の1つと言えよう．これまでの報告では，結び目ができた部位は当然上端が多いが[9~11]，ステントの中部に形成されたという報告もみられる[12]．これらのうち2例は[9,11]，われわれが使用したのと同じ末端が多重コイルを形成するmultilengthタイプで尿管ステントの上端に結び目を形成している．尿管ステントの上端に結び目が形成されるには，2つの要因が推察される．1つは，腎盂内のコイル形成部分の長さであり，従来のdouble pigtailタイプよりもコイル形成部分のより長いmultilengthタイプの方が結び目を作りやすいと考えられる．2つ目の要因は，コイル形成が不十分で挿入時にステントの先端が腎盂壁に当たっていることである．自験例では，multilength stentを留置時にX透視下でガイド・ワイヤーを抜去した際，十分にコイルが形成されておらず，その後体動によりコイルが形成された．このコイル形成時に腎盂壁に当たっていたステントの上端がループの中を不自然に通過したものと思われる．またdouble-pigtailの挿入時に誤って下端を中部尿管にまで入れて上端に結び目を形成した報告がみられ[10]，この場合も以上述べた2つの要因が関与したものと考えられる．したがってmultilengthタイプの尿管ステント留置時には，ガイド・ワイヤーを抜去する際，腎盂内で自然な形で十分にコイルが形成されることを確認することが大切であると思われる．

尿管ステントの上端に結び目のできたこれまでの報告では，ステントの抜去方法はさまざまで，経皮的に腎杯経由で抜去したり[9]，1週間別の尿管ステントを留置後に尿管鏡を挿入して直視下でalligator forcepsを用いて結び目をほどいている[10]．他の報告では[11]，軸が固いAmplatz super stiff guide wireを挿入したところ，結び目がほどけている．患者にとって侵襲のもっとも少ない方法で結び目のできたステントの抜去を試みるのは当然であり，われわれも患者には経皮的腎瘻を作成して抜去することを提示したが，患者の不安感が強く，観血的であっても1回の操作で確実に除去することを強く望んだために敢えて尿管切開という

方法を選んだ．

除去したステントは，日本の販売会社が米国の製造会社に送り，結び目のできた原因について調査を行った．その結果，抜去されたステントの引っ張り強度は規格内で，寸法は未使用製品の規格と同じであった．またステントに形成された結び目は，製品の原料や製造過程の欠陥と関連づけて考えることはでないとの回答を得た．

結　　語

腎結石に対する ESWL のために留置した尿管ステントの上端に結び目が形成された症例を経験したので，文献的考察を加えて報告した．

文　　献

1) Kouranbas J and Preminger M : Calyceal Calculi. In : Treatment of Urolithiasis. Edited by Akimoto M, Higashihara E, Kumon H, et al., pp 110-112, Springer-Verlag, Tokyo, 2001
2) Lingeman JE, Lifshitz DA and Evan AP : Surgical management of urinary lithiasis. In : Campbell' Urology. Edited by Walsh PC, Retik AB, Vaughan ED, et al. 8th ed, pp 3432-3434, Saunders, Philadelphia, 2002
3) 郡 健二郎，片山孔一，石井徳味，ほか：体外衝撃波腎・尿管結石破砕術 (ESWL) 時における尿管留置カテーテルの効用と副作用．日泌尿会誌 **81**：1543-1549，1990
4) 増田　毅，馬場志郎，石井健嗣，ほか：体外衝撃波腎砕石術に使用した尿管ステントの疎通性．臨泌 **45**：1991-1997，1991
5) 今村正明，大森孝平：ダブル J カテーテル留置 3 カ月後に生じた多発結石の 1 例．臨泌 **53**：355-357，1999
6) 大矢　晃，西本　正，西沢　理，ほか：尿管ステントの離断した 1 例．臨泌 **39**：609-611，1985
7) 鈴木康之，大石幸彦，相川　健：尿管ステント長期留置による水腎症．臨泌 **53**：635-637，1999
8) 尾本和也，高野徳昭，此元竜雄，ほか：上部尿路閉塞に対するダブル J 尿管ステント留置の臨床的検討．臨泌 **54**：697-701，2000
9) Kundargi P, Bansal M and Pattnaik PK : Knotted upper end : a new complication in the use of an indwelling ureteral stent. J Urol **151** : 995-996, 1994
10) Flam TA, Thiounn N, Gerbaud P, et al. : Knotting of double pigtail stent within the ureter : an initial report. J Urol **154** : 1858-1859, 1995
11) Baldwin DD, Juriansz GJ, Stewart S, et al. : Knotted ureteral stent: a minimally invasive technique for removal. J Urol **159** : 2065-2066, 1998
12) Quek ML and Dunn MD : Knot formation at the mid portion of an indwelling ureteral stent. J Urol **168** : 1497, 2002

(Received on December 16, 2004
Accepted on February 14, 2005)