

## 酢酸リユープロレリン皮下注射により生じた 炎症性肉芽腫に対して外科的切除を行った1例

種田 倫之, 七里 泰正\*, 高尾 典恭\*

寒野 徹, 金丸 洋史

田附興風会医学研究所附属北野病院泌尿器科

### SURGICAL MANAGEMENT OF INFLAMMATORY GRANULOMA WHICH DEVELOPED FOLLOWING SUBCUTANEOUS INJECTION OF LEUPRORELIN ACETATE: A CASE REPORT

Tomoyuki OIDA, Yasumasa SHICHIRI, Noriyasu TAKAO,

Toru KANNO and Hiroshi KANAMARU

*The Department of Urology, Kitano Hospital, the Tazuke Kofukai Medical Research Institute*

A case of granuloma which developed following a subcutaneous injection of leuprorelin acetate is presented. A prominent induration developed at the site of injection with a three-month type preparation, and radical retropubic prostatectomy and simultaneous excision of the granulomas were requested by the patient since they were large, infectious and painful. Our experience may indicate the necessity of conversion from leuprorelin acetate to other drugs (e.g., goserelin acetate, castration) if a local induration, caused by a subcutaneous injection of leuprorelin acetate, has developed to a large granuloma.

(Hinyokika Kyo 51 : 487-489, 2005)

**Key words :** Leuprorelin acetate, Granuloma, Prostatic carcinoma

#### 緒 言

内分泌療法を選択した前立腺癌症例では、一般に LH-RH (luteinizing hormone releasing hormone) agonist やフルタミド (オダイン®), ビカルタミド (カソデックス®) といった抗男性ホルモン剤, さらに LH-RH agonist と抗男性ホルモン剤を併用する MAB (maximum androgen blockade) 療法といった治療が行われることが多い。LH-RH agonist としては、これまで酢酸リユープロレリン (リユープリン®) や酢酸ゴセレリン (ゾラデックス®) の1カ月持続型徐放製剤が用いられてきたが、両者とも近年我が国では3カ月持続型徐放製剤の使用症例数が増加傾向にある。

酢酸リユープロレリン皮下注射により肉芽腫を生じた報告は、われわれの検索しえる限りで国内外報告例を合わせても数例に過ぎないが、われわれは有痛性の感染を伴う炎症性肉芽腫を来し手術摘除を行わざるを得なかった重症例を経験したので報告する。

#### 症 例

患者：76歳，男性

主訴：酢酸リユープロレリン3カ月製剤注射後の下

腹部皮下硬結，発赤，自発痛

家族歴 アレルギー歴：特記すべきことなし

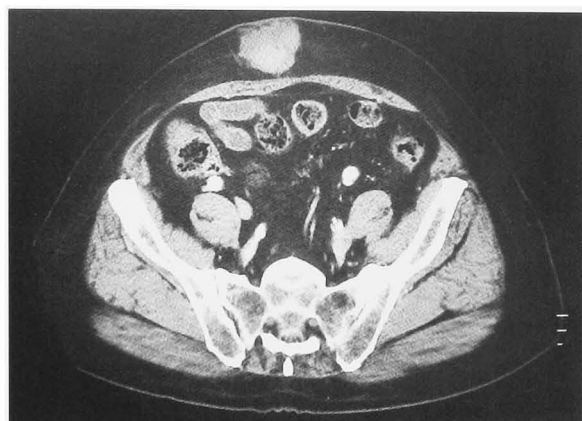
現病歴：2000年9月，73歳時より前立腺癌，T2bN0M0の診断下に近医で酢酸リユープロレリンとビカルタミドの併用によるMAB療法を施行されていた。2003年3，6，9月と同医で酢酸リユープロレリン3カ月製剤に変更してから下腹部の皮下注射部位3カ所すべてに一致して硬結，発赤，自発痛をきたした。3カ所の皮下腫瘍の内，1カ所は同医で切除したが，残る2カ所の自発痛が持続し，2003年10月17日当科初診となった。

当科初診時所見：前立腺癌はMAB療法にてコントロール良好であり，PSA 0.078 ng/ml，WBC 6,500/ $\mu$ l，CRP 0.73 mg/dlであった。視診上注射部位は一部壊死に陥っており，皮膚表面に潰瘍形成，感染を伴っていた。

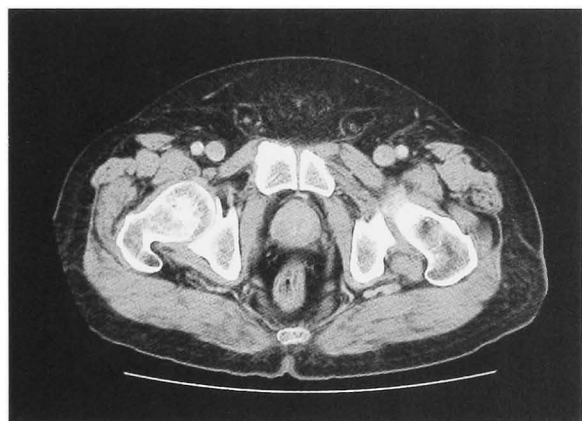画像所見：CTスキャンでは腹部皮下に腫瘍結節を認め，肉芽腫と思われた (Fig. 1A)。腫瘍は下腹部やや右側，中央の計2カ所に認め，大きさは順に48×45×20，30×20×15 mmであった。また骨盤部においては前立腺外に腫瘍の進展，骨盤リンパ節腫脹などの異常所見を認めなかった (Fig. 1B)。

経過：全身状態良好で，疼痛の保存的治療が不可能と考えられ，同年11月26日腹部皮下腫瘍摘除と根治的前立腺全摘除術を併施した。皮下硬結の病理組織学的

\* 現：天津市市民病院泌尿器科

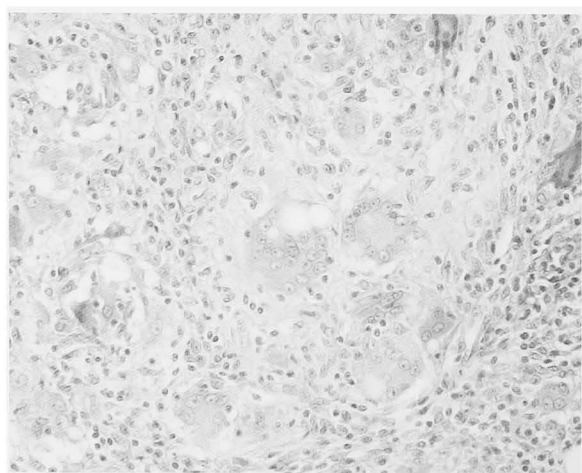


A



B

**Fig. 1.** (A) CT scan revealed subcutaneous nodules. (B) Cancer was locally well-controlled.



**Fig. 2.** Histopathological findings showed epithelioid granulomas with multinuclear giant cells (HE stain,  $\times 400$ ).

所見 (Fig. 2) は、真皮から皮下脂肪組織にかけて線維化、壊死、炎症細胞浸潤を認めた。異物型巨細胞が多数出現しており、皮膚および皮下の異物反応による炎症性肉芽腫と診断した。術後は内分泌療法を離脱し、2004年5月現在 PSA 0.013 ng/ml で明らかな再発、転移を認めていない。

## 考 察

酢酸リュープロレリンは LH-RH agonist であり、天然の LH-RH の数十倍の LH 放出活性を有していると考えられている。リュープリン®およびリュープリン SR® (酢酸リュープロレリン 3 カ月製剤) は、酢酸リュープロレリンを乳酸・グリコール酸共重合体を基剤とした平均約 20  $\mu\text{m}$  のマイクロカプセルに封入している。皮下注射により投与されたマイクロカプセルは皮下で膨化し薬剤の滲出が起こり、共重合体が緩徐に生体内に吸収されて酢酸リュープロレリンが体内に徐放されると考えられている。皮下注射部位における副作用は、発疹、発赤、硬結、疼痛が 0.16~5.06% で生じると報告され、硬結の病理組織所見は炎症性肉芽腫である。酢酸リュープロレリン皮下注射部位に生じた皮膚疾患と考えられた炎症性肉芽腫の報告例は数例存在するが<sup>1-7)</sup>、本症例 1 のように注射部位が一部壊死に陥り、皮膚表面に潰瘍形成、感染を伴って疼痛が持続するため腫瘤を摘除せざるを得なかった例は他には認めなかった。皮下投与部硬結が炎症性肉芽腫に増大する機序として、マイクロカプセルと用いられる copolymer に対する IV 型アレルギー、さらにはアレルギー性硬結に対して経皮的な機械的刺激や感染が加わるためでは、と推測されている<sup>6)</sup>。酢酸リュープロレリンの投与方法については、日本、ドイツ、イギリスなどが皮下注射のみ、アメリカは筋肉内注射のみ、フランスは皮下・筋肉内注射ともに適応となっているので、今後投与方法の違いによって肉芽腫を来す頻度に差が生じるかについて症例の集積、検討が必要であると思われる。

当科における注射部位への硬結発生病例全 8 例について、その概略を Table 1 にまとめた (No. 1 が本報告例に当たる)。当科における硬結発生病率は、酢酸リュープロレリン 1 カ月製剤が投与 69 例中 2 例 (2.9%)、同 3 カ月製剤が 72 例中 4 例 (5.6%) と高率であった。またメーカー市販後調査上も硬結発生病率は酢酸リュープロレリン 1 カ月製剤が極少数、同 3 カ月製剤が 3.8% であった。以上のことから、酢酸リュープロレリン 3 カ月製剤の方が同 1 カ月製剤と比べて硬結など投与部位副作用の発生病率が高いと推測される。その理由として、含有する copolymer の量が多いため、注射量が多くなり、周囲軟部組織が少ない皮下投与部位では肉芽腫のサイズが大きく感じられる、といった可能性が考えられるが、確定的な原因はいまだ不明である。

なお酢酸ゴセレリン 1 カ月製剤、同 3 カ月製剤について、当科における硬結発生病率は酢酸ゴセレリン 1 カ月製剤が投与 105 例中 0 例 (0%)、同 3 カ月製剤が 90 例中 1 例 (1.1%) であった。メーカー市販後調査に

**Table 1.** Glanuloma cases in our experience

No.	Age	Stage	Site	Infection sign	Previous drug	Induced drug (injected times)	Treatment
1	76	T2bN0M0	Abdomen	+	C+L	C+LSR (×1)	Operation
2	74	T3aN1M1	Shoulder	+	ZLA	LSR (×4)	Conversion (ZLA)
3	84	T3aN1M1	Shoulder	-	C	C+LSR (×2)	Conversion (C+ZLA)
4	68	T3aN1M1	Shoulder	-	C	C+L (×1)	Conversion (C+ZLA)
5	64	T3aN1M1	Shoulder	-	C	C+LSR (×1)	Conversion (C+ZLA)
6	64	T3aN1M1	Shoulder	-	C	C+L (×4)	Conversion (C+Z)
7	83	T3aN1M1	Shoulder	+	L	LSR (×6)	Conversion (ZLA)
8	76	T3aN1M1	Abdomen	+	C	C+Z (×1)	Conversion (C+LSR)

LSR: Leuplin SR (11.25 mg), L: Leuplin (3.75 mg), ZLA: Zoladex LA (10.8 mg), Z: Zoladex (3.6 mg), C: Casodex.

おける注射部位の適用部位障害（疼痛，硬結，発赤，血腫，出血斑形成）も酢酸ゴセレリン1カ月製剤が0.34%，同3カ月製剤が0.31%であり，現時点では，それぞれ酢酸リユープロレリン1カ月製剤，同3カ月製剤と比べ少ないと考えられる．なお注射部位について当科において酢酸リユープロレリン1カ月製剤は全例肩，同3カ月製剤は腹部2例以外で肩，酢酸ゴセレリン1カ月製剤，同3カ月製剤については全例腹部に行っている．

現在肉芽腫の明確な発生原因や予防対策はなく，もし臨床的に問題となる肉芽腫をきたせば他の治療法への変更も検討する必要があると考えられる．

### 結 語

前立腺癌内分泌療法例で酢酸リユープロレリン皮下注射による肉芽腫を経験した．有痛性の感染を伴う炎症性肉芽腫を来しており，手術摘除を行わざるを得なかった．

酢酸リユープロレリン皮下注射により皮下硬結を来した場合は酢酸ゴセレリン皮下注射などの他の治療法に切り替える必要があると思われる．

### 文 献

- 菅野優子, 藤井公男, 大郷典子: 前立腺癌治療薬の皮下注射部位に発生し, その後自然消退した脂肪肉芽腫の1例. 日皮会誌 **107**: 899, 1997
- 撫養宗信, 滝尻珍重, 白濱茂穂: 酢酸リユープロレリン皮下注射により生じた肉芽腫の2例. 臨皮 **53**: 801-803, 1999
- 平島徳幸, 凌 太郎, 坂下 直, ほか: 酢酸リユープロレリンによる皮膚障害の1例. 西日皮 **63**: 384-386, 2001
- Whitaker IS, Fazel MZ, Joshi HB, et al.: Leuprorelin acetate granuloma: recurrent subcutaneous nodules mimicking metastatic deposits at injection sites. BJU Int **90**: 350, 2002
- Saxby M: Leuprorelin acetate granulomas: recurrent subcutaneous nodules mimicking metastatic deposits at injection sites letters to the editor. BJU Int **91**: 125, 2003
- 橘 充弘, 山野 潤, 楠田雄司, ほか: 酢酸リユープロレリン皮下注射により生じた類上皮肉芽腫の1例. 泌尿紀要 **50**: 199-202, 2004
- 溝口協子, 濱崎洋一郎, 片山一郎, ほか: 酢酸リユープロレリン (3カ月持続徐放製剤) により生じた肉芽腫の1例. 日皮会誌 **114**: 163-167, 2004

(Received on January 19, 2005)

(Accepted on May 12, 2005)

(迅速掲載)