腹腔鏡下腎部分切除術

服部　良平，後藤　百万，吉川　羊子
吉野　　能，土屋ふとし，加藤　真史
小松　智徳，松川　宜久，小野　佳成
名古屋大学大学院医学研究科泌尿器科学

LAPAROSCOPIC PARTIAL NEPHRECTOMY

Ryohei HATTORI, Momokazu GOTOH, Yoko YOSHIKAWA,
Yasushi YOSHINO, Futoshi TUCHIYA, Masashi KATOH,
Tomonori KOMATSU, Yoshihisa MATSUKAWA and Yoshinari ONO
The Department of Urology, Nagoya University School of Medicine

We retrospectively reviewed the clinical results of 24 patients who underwent laparoscopic partial nephrectomy by a diagnosis of renal cell carcinoma (RCC) between 1999 and 2004, including 16 elective cases and 8 imperative cases. Twenty-two were successfully treated laparoscopically; two cases in the imperative group required conversion to open surgery because of uncontrollable bleeding. A vascular clamp was used in 12 cases for an average of 26 minutes. The creatinine clearance changed from 98 to 93 ml/min in the elective cases and from 49 to 44 ml/min in the imperative cases. Pathological evaluation revealed RCC in 10 elective cases and 6 imperative cases. Local recurrence (renal hilum lymph node and ipsilateral kidney) was found in 2 patients in the imperative group. Although laparoscopic partial nephrectomy is useful, long-term follow-up is necessary for evaluating the tumor control.

(Hinyokika Kiyo **51**: 517-521, 2005)

Key words: Partial nephrectomy, Laparoscopy, Renal cell carcinoma

緒　　言

腎癌に対する腎部分切除術は片腎症例や対側腎が低腎機能などの imperative case だけでなく，対側腎が正常の腎機能の場合にも行われるようになり諸家によりその良好な長期成績が報告されている[1]　腎機能が温存される点だけでなく，腎腫瘤の術前診断が確定されていない症例での診断的意味を含めた腎部分切除術の意義もある．

腹腔鏡下手術では切開が小さいことから皮膚，筋肉の損傷が少なく，早くから社会生活への復帰が出来るなどの利点があるため，泌尿器科領域でも腎癌や腎盂腫瘍に対する腹腔鏡下腎摘除術，前立腺癌に対する腹腔鏡下前立腺摘除術が急速に普及しつつある．また，最近では腹腔鏡下手術の器具や，縫合技術などの手技の進歩により腎盂形成術や腎部分切除術などの手術も腹腔鏡下で行われている．本稿では私達が行ってきた腹腔鏡下腎部分切除術[2]の手術方法，手術成績，予後について述べる．

対　　象

1999～2004年までに27例の腹腔鏡下腎部分切除術を経験したが，これらのうち術前診断で腎癌の疑いにて，部分切除術を行った例は24例であった．部分切除術を行った理由は片腎症例，両側腎癌症例や総腎機能が低下しており，病側の腎摘除術を行った場合に術後低腎機能になることが予想された症例（imperative case）と健側の腎機能が正常でも病変が小さく画像診断で良性腫瘍の可能性が否定できずに，病側の腎部分切除術を施行した症例（elective case）である（Table 1）．

手　術　方　法

1）手術方法の考え方

Table 1. Clinical characteristics of patients treated with laparoscopic partial nephrectomy

	Elective case	Imperative case
Patients	16	8
Period	2000-2004	1999-2004
Sex (male : female)	13 : 3	5 : 3
Mean age (range)	67.6 (50-76)	67.6 (50-76)
Side (right : left)	10 : 6	2 : 6
Mean diameter (range)	22 mm (15-33)	30 mm (15-50)
Location of tumor (upper pole : middle : lower pole)	1 : 7 : 8	3 : 1 : 3

私達は現在のところ腹腔鏡下腎部分切除術の一番良い適応と考えているのは腫瘍が腎臓の中下部にあり，周囲の腎実質から突出している症例で腫瘍の大きさについては手術の必要度に応じて判断した．

腫瘤から腎洞 や腎杯までの距離が 1 cm 以上であれば腎門部の血流を遮断することなく，切除が可能と考えているが，腫瘤から腎洞や腎盂までの距離が 1 cm 未満の症例では腎の血流遮断が必要で腎盂や腎杯を開放した場合には縫合をした．また腹腔鏡下手術では触診ができないため腫瘤の位置，切除範囲については判断に迷うことがあり，腫瘤が実質の中に深く入っている場合には腫瘤部位の同定には腹腔鏡下に超音波を使用した場合もある．

腫瘤が腹側，背側に存在することは腎臓を適宜動かすことで対応できるが，腎上部にある腫瘤については切除面を観察することが難しいことがあるため，30度のレンズの内視鏡を使用したり，内視鏡を通常の位置から変えて観察するなどの工夫をした．

2）操作孔および手術体位

半側臥位とし，経腹的操作で行った．鎖骨中線上臍下 3 cm に小切開を加え開腹後，12 mmのトロカール（Port A）を留置した．あとは腹腔鏡観察下に穿刺法にて 12 mm のトロカールを臍下 1 cm の高さの前腋窩線上（Port B），10 mm のトロカールを臍下 1 cm，後腋窩線上（Port C）鎖骨中線上および肋骨弓窩（Port D）に，そして 5 mm のトロカールを後腋窩線上肋骨弓窩（Port D）に留置した（Fig. 1）．血流遮断が必要な場合には血流遮断鉗子を入れるためのフレキシブルなポートを適当な位置に留置した．

3）手術方法

①腎周囲剥離

右腎の場合は上行結腸外側の腹膜を切開し左腎の場合は下行結腸外側の腹膜を Tolds 線に沿って前腸骨棘の高さから脾臓外側横隔膜付着部まで切開し，左右とも Gerota 筋膜と腸腰筋膜の間で腎側面と腎後面を剥離した．Gerota 筋膜を腎臓から十分に遊離して，腫瘍部位を明確に同定できるようにすることと，適切な方向に腎臓を授動させて，部分切除および切除部の縫合操作が迅速に無理なくできるように調節した．

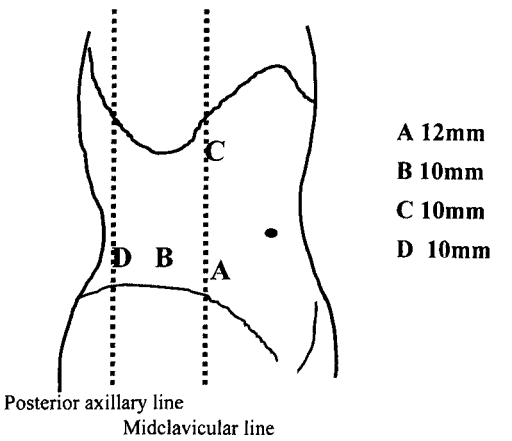

Fig. 1. Port placement for right laparoscopic partial nephrectomy.

②腎門部血流遮断

腎臓を腹側に倒すことで腎動脈を同定し，腎臓をもとの位置に戻した後，右は下大静脈に沿って，左は性腺静脈に沿って剥離を進め，腎静脈を同定した．腎血管の血流遮断では腎動脈のみ血流を遮断し，腎静脈の血流は維持するような術式もあるが，腹腔鏡下腎部分切除術では腎切離面からの出血で視野が不良になるため，血流遮断は腎動静脈ともにしたほうが良いと考えている．したがって私たちは腎動静脈とも別々に剥離せず腎動静脈間の剥離は行っていない．腎血管の血流遮断には 5 mm のフレキシブルトロカースリーブを用いる胸腔鏡用の血管遮断鉗子を使用している．

③腎実質の露出　腫瘍の確認

上極の腫瘍の場合には中央部，上極の Gerota 筋膜を剥離し，中央部，下極の腫瘍の場合には上極以外の Gerota 筋膜を剥離し，腎被膜を露出した．腫瘍が腎表面より突出している場合には腫瘍部位の確認はできるが腫瘍が腎実質内にある場合には腹腔鏡用　超音波装置にて腫瘍を確認し，切除ラインを決定した．

④血流遮断

腎杯，腎洞と腫瘤との距離が 1 cm 以上あるときには腎血流遮断は行わず，腎杯，腎洞と腫瘤の距離が 1 cm 未満の場合には腎洞を走行する太い血管の損傷もありうるため，血管遮断鉗子を用いて腎血流を遮断した．

⑤腎実質切開

腫瘤を中心に 0.5～1 cm 外周の正常腎組織を超音波メスにて凝固切開し腫瘍を持ち上げるようにして腫瘤の根部を切断した．切開面をガーゼで圧迫しながら，出血点を電気メス，argon beam coagulaotor (ABC)，フィブリン糊などで止血した．血流遮断をした場合に初期は超音波メス，最近ではハサミで腫瘤を前に述べたように切離した．腎盂，腎杯を損傷する可能性があるため，術中に生食水やインジゴカルミンをカテーテルから注入し尿漏れがないことを確認した．腎杯が開放されているときには 3-0 バイクリルにて腎杯縫合を行った後に腎実質を 0 バイクリルにて腎実質縫合を行った．尿漏れがないかあるいは少量の場合は 0 バイクリルにて腎実質とともに縫合した．ラプラタイを用いる連続縫合を行って結紮を省略したり，また，スポンゼルを利用して腫瘍を切除した欠損部を補填した症例もある．

結　　果

1）手術成績（Table 2）

Table 2. Operative records and pathological findings for patients treated with laparoscopic partial nephrectomy

	Elective case	Imperative case
Cases with vascular clamp	10	2
Preoperative C-Cr (range)	98 ml/min (72-133)	49 ml/min (15-90*)
Postoperative C-Cr (range)	93 ml/min (55-135)	44 ml/min (12-57)
Intraoperative complication		Bleeding 2
Postoperative complication	Hemorrhage 3, Urine leakage 1	Urine leakage 2
Mean bleeding volume (range)	333 ml (50-1,200)	514 ml (7-2,052)
Mean operative time (range)	3.7 hrs (2-5.3 hrs)	5.2 hrs (3.6-6.8 hrs)
Pathological findings	RCC pT1 10, pT3a 1, AML 5	RCC pT1 6, AML 2

* a case with bilateral renal cell carcinoma.

elective case 16例は Table 1 に示すように腫瘤径は平均 22 mm であり，全例に術中合併症なく腹腔鏡下に腫瘤切除術を行うことが可能であった．10例で腎血流遮断を行い，阻血時間は平均27分であった．16例の平均手術時間は3.7時間，平均出血量は 333 ml であった．術後の尿の漏出が続いた症例は 1 例あったが，保存的治療にて改善した．手術当日，1 術後日，術後 1 カ月での後出血が 3 例にみられたが，保存的治療に止血した．摘出組織の病理診断では 腎癌11例，AML 5 例であった．

Imperative case 8 例は平均腫瘍径は 30 mm で血流遮断を行った症例は 2 例あり，阻血時間は20分と30分であった．血流遮断を行わなかった症例のうち 2 例で術中の出血が多く，開放手術に変更した．平均手術時間は5.2時間で平均出血量は 514 ml であった．2 例で術後尿の漏出がみられたが，保存的治療にて軽快した．摘出標本での病理診断は腎癌 6 例，AML 2 例であった．

2）術後の腎機能

部分切除前後の腎機能をクレアチニンクリアランスで比較すると，elective case で 98 ml/min から 93 ml/min に，imperative case で 49 ml/min から 44 ml/min に低下した．これを血流遮断の有無により全症例を比較すると，Fig. 2 のように血流遮断を施行しなかった症例ではクレアチニンクリアランスの低下は見られなかったのに対し，血流遮断を行った症例では平均26分の阻血でクレアチニンクリアランスで 87 ml/min から 75 ml/min に低下していた．

3）制癌成績

Elective case のうち病理診断が腎癌であった症例11例の術後 1 ～60カ月，平均31カ月の経過観察にては全例術後再発は見られなかった．Imperative case のうち腎癌であった 6 例のうち 2 ～51カ月，平均29カ月の術後経過観察にて 2 例局所再発が見られた．1 例は術後14カ月に腎門部リンパ節に再発し interferon の治療を行っている．他の 1 例は両側腎癌例で一側は腹腔鏡下腎摘除術を施行し，他側は腹腔鏡下腎部分切除術を施行した．術後 3 カ月に部分切除を施行した腎に再発した．再発部位は切除部位とは異なる部位であった．

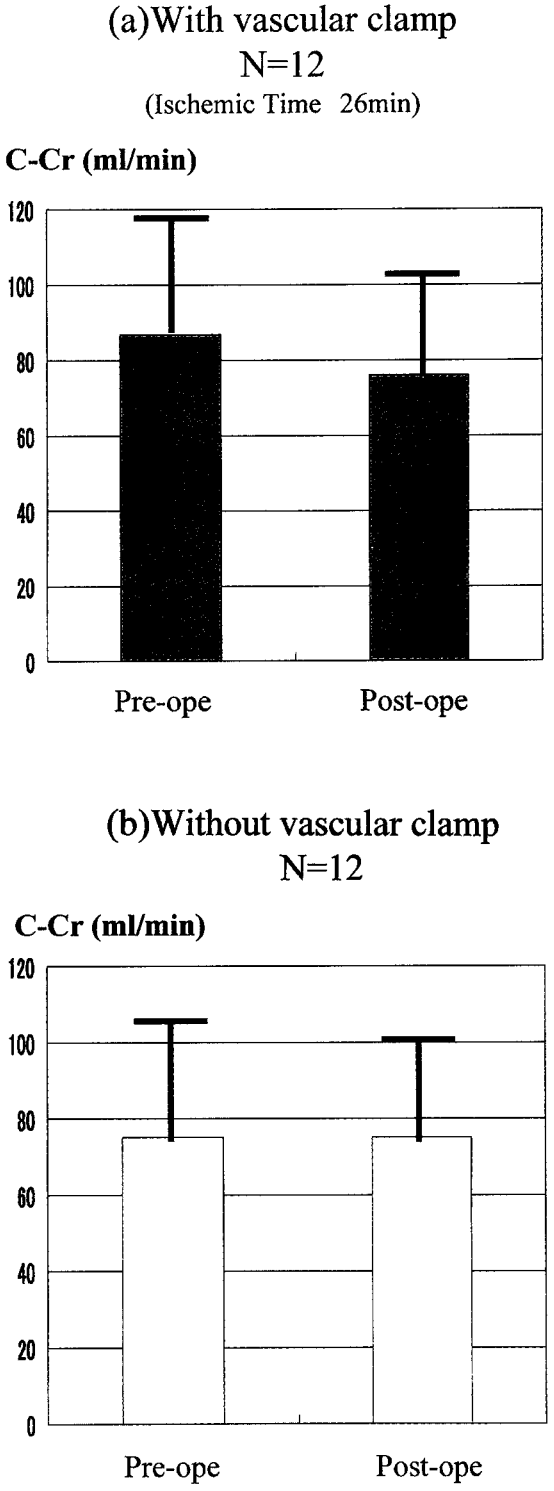

Fig. 2. Change of creatinine clearance after the operation (a)with or (b) without vascular clamp.

Laser ablation による焼灼術を行い現在 interferon の治療中である.

考　　察

腎癌に対する腎部分切除術は片腎症例や対側腎が低腎機能などの imperative case だけでなく，対側腎が正常の腎機能の場合にも行われるようになり，諸家によりその成績が報告されている[1,3,4] Fergany ら[3]は腎癌の腎部分切除例での多変量解析の結果，両側性腎癌や腫瘍の high stage と共に 4 cm を超える腫瘍径が予後不良因子であるとしている．一般には 4 cm 未満の腫瘍径の小さい腎癌例では 腎摘除術例と比較して術後の生存率，再発率に差は見られず，病側腎機能の温存が可能なため腎部分切除術が有用であると報告されている．

腎癌の術前診断にて腎摘除術を行っても病理組織検査にて良性疾患であることはしばしば経験する．今回の検討でも elective な症例で16例のうち5例で AML であり，腫瘤径が小さい場合には現在の画像診断技術を駆使しても診断が困難で術前に腎癌の確定診断がえられていない症例には腎部分切除術を選択することは意味があると考えられる．

腹腔鏡下手術では筋肉の損傷が少なく，術後早く社会生活への復帰が出来るなどの利点があることに加え腹腔鏡下腎部分切除術では，切除腫瘍塊を創部を広げることなしに身体外へ摘出できる利点がある．

しかし，腎部分切除術では腎血流の遮断を行い，限られた時間内で腎杯縫合，腎実質縫合が必要であり，腹腔鏡下手術では習熟を要する技術である．Table 3 に従来の開放手術による腎部分切除術と腹腔鏡下腎部分切除術の手術成績，合併症についての諸家の報告を示したが，さまざまな腹腔鏡下手術のための器具や手術方法の工夫により，最近の報告では腹腔鏡下手術でも開放手術による腎部分切除術と比較して遜色がみられなくなっている．術後の合併症として尿漏と術後の出血があるが，開放手術の場合でも術後の尿漏が0～9％，術後出血が1～9％の症例で合併している．腹腔鏡下腎部分切除術では術後出血が3～8％，尿漏が4～12％と報告されており，頻度は大きく変わりはない

腹腔鏡下腎部分切除術では血流遮断の是非の問題がある．腎血流遮断を行って腎切開を行うと無血野で手術操作を行うことができ，縫合止血も可能であるが阻血障害により時間制限が生ずる．私達は腫瘤径が小さくて，腫瘤と腎杯，腎洞との距離が 1 cm 以上ある場合は超音波メスなどの道具を用いて腎動静脈の血流遮断を行わないで腫瘤を切除し12例中10例で成功した．また腫瘤と腎杯，腎洞との距離が 1 cm 未満で腎杯を切開する可能性が高い症例に対しては腎血流を遮断したのち腫瘤を切離し，また必要に応じて腎杯縫合，腎

Table 3. Operative results and operative complications in partial nephrectomy for RCC

References	Surgery	No. of patients	Bleeding vol (ml)	Operative time (hrs)	Urine leakage	Postoperative hemorrhage
Iinuma (2004)[5]	Open	11	512	3.2	1 (9 %)	1 (9%)
Gill (2003)[6]	Open	100	250	3.9	1 (1 %)	0
Belldegram (1999)[7]	Open	144			2 (1.3%)	3 (2%)
Iinuma (2004)[5]	Lap	13	143	3.0	1 (8 %)	1 (8%)
Ramani (2005)[8]	Lap	200	247	3.3	9 (4.5%)	12 (6%)
Present series	Lap	24	457	4.3	3 (12 %)	2 (8%)

Table 4. Outcome in patients undergoing partial nephrectomy for RCC

References	Elective/ Imperative	Surgery	No. of patients	Follow-up (months)	Local recurrence	Distant metastasis
Steinbach (1992)[10]	Elective	Open	72	39	2 (3%)	1 (1%)
Herr (1999)[1]	Elective	Open	70	120	1 (1%)	2 (3%)
Lee (2000)[11]	Elective	Open	37	40	0	0
Uchida (2004)[12]	Elective	Open	43	44	0	1 (2%)
Present series	Elective	Lap	17	24	0	0
Steinbach (1992)[10]	Imperative	Open	49	54	3 (6%)	0
Lee (2000)[11]	Imperative	Open	42	40	0	3 (7%)
Fergany (2000)[4]	Imperative	Open	107	104	11 (10%)	30 (28%)
Uchida (2004)[12]	Imperative	Open	32	44	1 (3%)	0
Present series	Imperative	Lap	7	24	2 (28%)	0

実質縫合を行っている．Shekarriz ら[9]は阻血時間が30分以内であれば腎機能への影響はみられないと報告しており，私たちの血流遮断を行った症例での平均阻血時間は26分であり，imperative case でも術後の腎機能の低下は軽度であった．

腎癌に対する開放手術での腎部分切除術後の再発などの制癌効果は imperative case での局所再発は3～10%，遠隔転移は0～28%，elective case での再発率は1～3%と報告されている（Table 4）．腹腔鏡下腎部分切除術は elective case, imperative case とに分けて制癌効果を報告したものがないが，私達の腹腔鏡下腎部分切除術をおこなった症例のうち病理診断が腎癌であった症例の予後では elective case 11例での再発は見られず，imperative case 6例のうち2例で局所再発をみとめた．Gill ら[13]は腹腔鏡下腎部分切除術の制癌効果について開創手術と同等であると述べているが，長期の制癌効果についてはさらに経過観察が必要である．

結　　語

私達が腎癌の診断で行った腹腔鏡下腎部分切除例の手術成績，予後について報告した．

文　　献

1) Herr HW : Partial nephrectomy for unilateral renal carcinoma and a normal contralateral kidney : 10-year followup. J Urol **161** : 33-35, 1999
2) Yoshikawa Y, Ono Y, Hattori R, et al. : Laparoscopic partial nephrectomy for renal tumor : Nagoya experience. Urology **64** : 259-263, 2004
3) Wunderlich H, Reichelt O, Schumann S, et al. : Nephron sparing surgery for renal cell carcioma 4 cm or less in diameter : indicated or under treated ? J Urol **159** : 1465-1469, 1998
4) Fergany AF, Hafez KS and Novick AC : Long-term results of nephron sparing surgery for localized renal cell carcinoma : 10-year followup. J Urol **163** : 442-445, 2000
5) 飯沼昌宏，土谷順彦，佐藤　滋，ほか：マイクロ波凝固術による後腹膜鏡下腎部分切除術の経験．泌尿紀要 **50** ：299-303，2004
6) Gill IS, Matin SF, Desai MM. et al. : Comparative analysis of laparoscopy versus open partial nephrectomy for renal tumors in 200 patients. J Urol **170** : 64-68, 2003
7) Belldegrun BA, Tsui KH, Dekernion JB, et al. : Efficacy of nehpron-sparing surgery for renal cell carcinoma:analysis based on the new 1997 tumor-node-metastasis staging system. J Clin Oncol **17** : 2868-2875, 1999
8) Ramani AP, Desai MM, Gill IS, et al. : Complications of laparoscopic partial nephrectomy in 200 cases. J Urol **173** : 42-47, 2005
9) Shekarriz B, Shah G and Upadhyay J : Impact of termporary hilar clamping during laparoscopic partial nephrectomy on postoperative renal function : a prospective study. J Urol **172** : 54-57, 2004
10) Steinbach F, Stockle M, Muller SC, et al. : Conservative surgery of renal cell tumors in 140 patients : 21 years of experience. J Urol **148** : 24-30, 1992
11) Lee CT, Katz J, Shi W, et al. : Surgical management of renal tumors 4 cm or less in a contemporary cohort. J Urol **163** : 730-736, 2000
12) Uchida K, Takahashi A, Tsukamoto T, et al. : Partial nephrectomy for small localized renal cell carcinoma. Acta Urol Japan **50** : 389-395, 2004
13) Gill IS, Desai MM, Kaouk JH, et al. : Laparoscopic partial nephrectomy for renal tumor : duplicating open surgical techniques. J Urol **167** : 469-476, 2002

(Received on May 13, 2005)
(Accepted on May 26, 2005)