

## 陰嚢肉様膜から発生した単発性陰部平滑筋腫の1例

—本邦報告例の検討—

加藤 祐司, 堀 淳一, 谷口 成実  
橋本 博, 金子 茂男, 八竹 直  
旭川医科大学泌尿器科

SOLITARY GENITAL LEIOMYOMA OF THE TUNICA DARTOS :  
A CASE REPORT AND REVIEW OF THE LITERATURE IN JAPAN

Yuji KATO, Jun-ichi HORI, Narumi TANIGUCHI,  
Hiroshi HASHIMOTO, Shigeo KANEKO and Sunao YACHIKU  
*The Department of Urology, Asahikawa Medical College*

We report a case of solitary genital leiomyoma arising from the tunica dartos of the scrotum. A 43-year-old man complained of a slightly tender left scrotal mass that had enlarged over approximately 17 years. On physical examination, the tumor was pedunculate and attached to the lower pole of the left scrotum. The tumor was clearly separate from scrotal contents such as the testis, epididymis, and spermatic cord. Ultrasonography showed the tumor to be 20.0×23.5 mm in diameter. Other laboratory examination findings were normal. Under local anesthesia, the tumor was resected at its base with overlying skin. On histopathological examination, the tumor consisted of interlacing bundles of smooth muscle cells, which were positive for vimentin, desmin, and  $\alpha$ -actin. The tumor was diagnosed as leiomyoma arising from the scrotal tunica dartos.

As solitary genital leiomyoma of the tunica dartos is rare, we have presented this case history and reviewed 23 cases that occurred in Japan.

(Hinyokika Kiyo 51 : 699-701, 2005)

**Key words** : Solitary genital leiomyoma, Scrotum, Tunica dartos

## 緒 言

単発性陰部平滑筋腫 (solitary genital leiomyoma) はきわめて稀な疾患であり, 本邦では主に皮膚科領域からの報告が散見される。今回われわれは陰嚢肉様膜から発生した単発性陰部平滑筋腫の1例を経験したので, 若干の文献的考察を加えて報告する。

## 症 例

患者: 43歳, 男性

主訴: 陰嚢部の有茎性腫瘤

現病歴: 約17年前から陰嚢左側下極に小腫瘤を自覚していた。元々は平坦な腫瘤であったが, 徐々に増大し有茎性となった。軽度の圧痛を自覚し, 2005年1月当科受診。

既往歴・家族歴: 特記事項なし。

初診時現症: 陰嚢左側下極に菲薄な皮膚に覆われた直径 30.0 mm, 有茎性, 弾性硬の球状腫瘤を認めた (Fig. 1)。超音波検査では腫瘤は径 20.0×23.5 mm, 内部エコーは hypoechoic, heterogenous であった。腫瘤は精巣, 精巣上体, 精索とは無関係に存在していた。血液検査, 尿検査は異常を認めなかった。

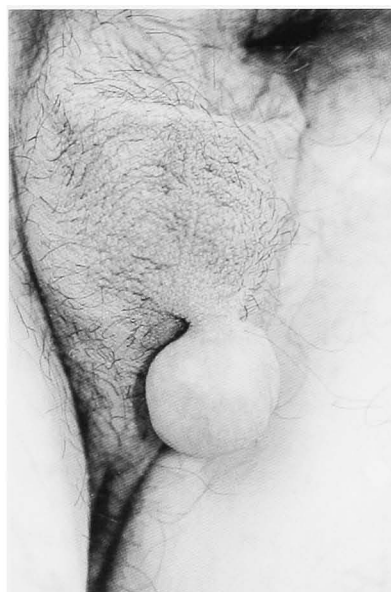
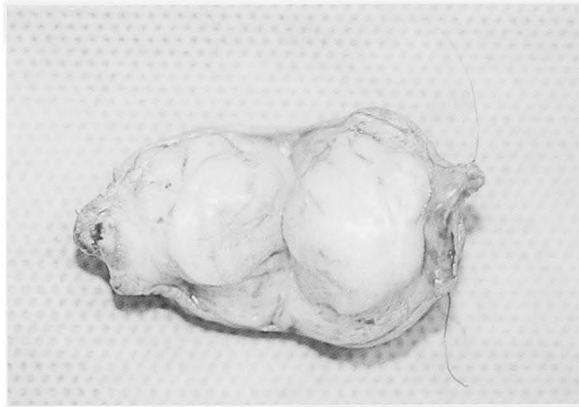
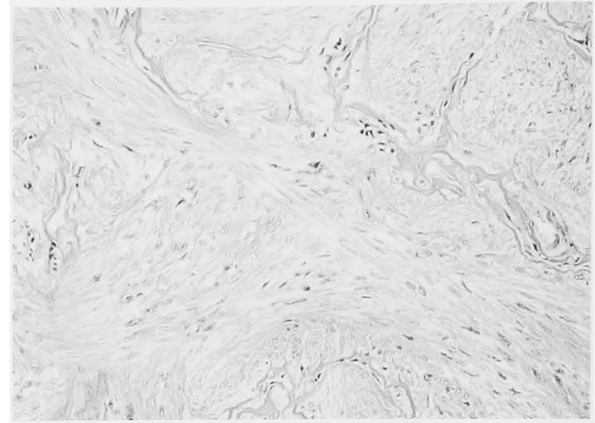
Fig. 1. Pedunculated tumor was arising from the left scrotum.

以上より陰嚢皮下組織由来の良性腫瘍と診断し, 局所麻酔下に腫瘍茎の基部で切断し皮膚とともに腫瘍を摘出した。

病理組織学的所見: 腫瘍は充実性で大きさ 30.0×



**Fig. 2.** Cross section of the specimen. The tumor was elastic firm and 30.0×20.0×18.5 mm in size.



**Fig. 3.** Histopathological findings (H-E stain). The tumor consisted of interlacing bundles of smooth muscle cells.

20.0×18.5 mm, 断面は黄白色であった (Fig. 2). 腫瘍は肉様膜と連続しており, 被膜は不明瞭であった. 腫瘍細胞は平滑筋への分化を認め, H-E 染色で淡紅色に染まり種々の方向に錯綜する索状配列を呈していた (Fig. 3). Vimentin, desmin, a-actin に陽性に染色され, 核分裂像は最大断面の全視野において3個程度であった. 以上から肉様膜から発生した単発性陰部

平滑筋腫と診断した.

経過: 現在まで再発の徴候を認めず, 外来にて経過観察中である.

## 考 察

単発性陰部平滑筋腫は皮膚平滑筋腫の1型である. 発生母地は陰茎, 大陰唇, 乳暈, 乳房の平滑筋組織で

**Table 1.** Summary of 23 cases with solitary genital leiomyoma of the tunica dartos

No.	著者	年齢 (歳)	部位	大きさ (mm)	性状	硬度	症状	発生から受診までの期間	雑誌
1	長谷川ら	28	正中	10×5×5	広基性 (半球状)	軟骨様硬	圧痛	1年	臨皮 <b>27</b> : 775-781, 1973
2	松原ら	55	左	不明	有茎性	不明	なし	7年	日外会誌 <b>75</b> : 571, 1974
3	青木ら	45	不明	米粒大	皮下腫瘍	不明	自発痛	6ヵ月	日皮会誌 <b>85</b> : 844, 1975
4	重松ら	46	左	小指頭大	有茎性	硬	自発痛	4年	西日泌尿 <b>37</b> : 428-429, 1975
5	本間	25	左	17×13×12	広基性	不明	圧痛	3年	日皮会誌 <b>86</b> : 167, 1976
6	石倉ら	44	左	35×23×13	有茎性	弾性硬	自発痛 (排尿後)	6年	臨皮 <b>31</b> : 471-474, 1977
7	鄭ら	50	左	小豆大	隆起性	弾性硬	圧痛	1年	日皮会誌 <b>94</b> : 1206, 1984
8	青	75	不明	小指頭大	有茎性	弾性軟	なし	2年	西日皮膚 <b>47</b> : 967, 1985
9	木村ら	60	左	13×12	結節様	弾性硬	なし	1年	臨皮 <b>42</b> : 505-509, 1988
10	Habuchi ら	58	左	45×40×30	皮下腫瘍	弾性硬	自発痛	30年	Acta Urol Jpn <b>36</b> : 959-962, 1990
11	森ら	38	左	小指頭大	隆起性	弾性硬	自発痛 (寒冷時)・圧痛	8年	皮膚病診療 <b>12</b> : 605-608, 1990
12	湖ら	64	不明	不明	不明	不明	不明	不明	西日皮膚 <b>54</b> : 169, 1992
13	小篠ら	73	左	小指頭大	有茎性	弾性硬	なし	10年	臨皮 <b>50</b> : 69-71, 1996
14	〃	45	左	8×8	結節様 (隆起性)	弾性硬	なし	6年	〃
15	栗山ら	91	両側	右 10×10; 左 7×7	隆起性 (両側)	弾性硬	圧痛	1年	皮膚臨床 <b>38</b> : 977-979, 1996
16	Ohtake ら	51	右	23×15×16	有茎性	弾性硬	なし	10年	Dermatology <b>194</b> : 299-301, 1997
17	島貫ら	51	左	40	隆起性	弾性硬	不明	3年	日皮会誌 <b>109</b> : 937, 1999
18	菊地ら	48	右	5	結節様	弾性軟	自発痛・圧痛	20年	皮膚臨床 <b>43</b> : 200-201, 2001
19	吉成ら	59	左	55	有茎性	弾性軟	自発痛	5年	皮膚臨床 <b>44</b> : 926-927, 2002
20	大倉ら	50	左	小豆大	皮下腫瘍	弾性硬	なし	数年	日皮会誌 <b>112</b> : 277, 2002
21	西原ら	70	右	13×9	広基性	弾性硬	なし	10年	皮膚の科学 <b>2</b> : 49-52, 2003
22	三浦ら	64	左	3	隆起性	軟骨様硬	圧痛	4ヵ月	日皮会誌 <b>113</b> : 1033, 2003
23	自験例	43	左	30×20×18.5	有茎性	弾性硬	圧痛	17年	

あり, 陰囊では肉様膜由来とされる<sup>1)</sup> Yokoyamaら<sup>2)</sup>は約19,000例の軟部組織良性腫瘍を検討した結果, 本症は4例だけであったと報告しておりきわめて稀な疾患である。

本症の本邦報告例は長谷川 山本の報告以来, 自験例が23例目であった (Table 1)。発生年齢は平均53.6歳 (25~91歳) で海外の報告<sup>3)</sup>と同様に40, 50歳台での発生が過半数を占めていた。発生部位は陰囊左側15例, 右側3例, 正中1例, 両側1例と理由は不明だが左側に多い傾向を認めた。腫瘍径は米粒大から55 mmで, 小さい場合には結節状または半球状に隆起するものが多く, 自験例のような有茎性腫瘍では20 mm以上の大きいものが多い。腫瘍発生から受診までの期間は平均6.9年 (4カ月~30年) であり, 緩徐に増大する傾向を認めた。

Lever<sup>1)</sup>は本症ではほとんどの症例で無症候性であると述べているが, 本邦報告例のうち自発痛または圧痛を認めたものは13例 (56.5%) と多い。疼痛の発生機序は不明であるが, 腫瘍の増大により神経が巻き込まれるため, 腫瘍を構成する筋線維が収縮するため<sup>4)</sup>などが考えられている。本邦報告例のうち寒冷時や排尿後に疼痛を認めた症例があり, 両者とも肉様膜の収縮が疼痛に関与しているものと思われる。

鑑別疾患として表皮嚢腫, 線維腫, 脂肪腫, 粘液腫, 血管腫などが挙げられる。Dasら<sup>5)</sup>は陰囊部腫瘍で有茎性ものは本症を強く疑うとしている。また腫瘍を覆う陰囊皮膚が発赤やびらん, 潰瘍を伴うことがあり, 特に潰瘍を合併した場合には扁平上皮癌との鑑別が必要となる<sup>6)</sup>

病理組織学的診断として, 通常のH-E染色の他にdesmin, actinによる免疫染色が行われる。本症と平滑筋肉腫との鑑別点として, 本症ではdesmin染色は陽性であるが, 平滑筋肉腫は必ずしも陽性ではなく, 高倍率60視野に6個の分裂像があれば, low grade leiomyosarcomaとして注意深い経過観察が必要であるとされる<sup>7)</sup> また近藤ら<sup>8)</sup>は病理組織学的に平滑筋腫と平滑筋肉腫との鑑別は個々の細胞異型の観点のみ

で区別することは比較的困難であり, 細胞異型のみならず周囲組織への浸潤性発育の有無も考慮するべきであると述べている。自験例は少数ではあるが核分裂像を認めたため経過観察をしているが, 本症の再発報告例はなく, 組織学的に悪性所見を認めない場合には, 外科的切除で治癒するものと考えられる。

## 結 語

陰囊肉様膜から発生した単発性陰部平滑筋腫の1例を報告した。

## 文 献

- 1) Ragsdale BD: Tumor of fatty, muscular, and osseous tissue. In: Lever's histopathology of the skin. Edited by Elder D, et al. 8th ed, pp 955-959, Lippincott-Raven Publisher, Philadelphia, 1997
- 2) Yokoyama R, Hashimoto H, Daimaru Y, et al.: Superficial leiomyoma: a clinicopathologic study of 34 cases. *Acta Pathol Jpn* **37**: 1415-1422, 1987
- 3) Siegal GP and Gaffey TA: Solitary leiomyoma arising from the tunica dartos scroti. *J Urol* **116**: 69-71, 1976
- 4) Montgomery H and Winkelmann RK: Smooth muscle tumors of the skin. *Arch Dermatol* **79**: 32-40, 1959
- 5) Das AK, Bolick D, Little NA, et al.: Pedunculated scrotal mass: leiomyoma of scrotum. *Urology* **39**: 376-379, 1992
- 6) Chang AG, Lee SC, Park YK, et al.: Pedunculated leiomyoma of scrotum. *J Korean Med Sci* **6**: 284-286, 1991
- 7) Newman PL and Fletcher CD: Smooth muscle tumors of the external genitalia: clinicopathological analysis of a series. *Histopathology* **18**: 523-529, 1991
- 8) 近藤 俊, 佐伯英明, 坂本文和, ほか: 陰囊内平滑筋腫の1例. *西日泌尿* **46**: 403-406, 1984

(Received on February 21, 2005)  
(Accepted on April 18, 2005)