前立腺癌に合併した膀胱ヘルニアの1例

長井　潤[1]，橋本　貴彦[1]，東郷　容和[1]，福井　浩二[1]
安田　和生[1]，中尾　篤[1]，丸山　琢雄[1]，近藤　宣幸[1]
野島　道生[1]，滝内　秀和[1]，森　義則[1]，島　博基[1]
秋山喜久夫[2]
[1]兵庫医科大学泌尿器科，[2]秋山泌尿器科

A CASE REPORT OF BLADDER HERNIA ASSOCIATED WITH PROSTATE CANCER

Jun Nagai[1], Takahiko Hashimoto[1], Yoshikazu Togo[1], Koji Fukui[1], Kazuo Yasuda[1], Atsushi Nakao[1], Takuo Maruyama[1], Nobuyuki Kondoh[1], Michio Nojima[1], Hidekazu Takiuchi[1], Yoshinori Mori[1], Hiroki Shima[1] and Kikuo Akiyama[2]
[1]*The Department of Urology, Hyogo College of Medicine*
[2]*Akiyama Urological Clinic*

We report a case of bladder hernia. A 68-year-old man was admitted to our hospital for the management of prostate cancer. An egg-sized soft mass was palpated at his right inguinal region. Magnetic resonance imaging and cystography revealed that the mass was a bladder hernia. During radical prostatectomy, we had to resect the bladder hernia for safe regional lymphadenectomy. This hernia was the extraperitoneal type. The stage of prostate cancer was pT3b N0 M0. This is the third reported case of inguinal bladder hernia associated with prostate cancer in Japan.

(Hinyokika Kiyo **51**: 695-697, 2005)

Key words: Bladder hernia, Prostate cancer

緒　言

本邦における膀胱ヘルニアの報告例は比較的少ない．今回われわれは本邦3例目となる前立腺癌に合併した膀胱ヘルニアを経験したので，若干の文献的考察を加え報告する．

症　例

患者：68歳，男性

主訴：右鼠径部腫脹

家族歴：父，胃癌，母，脳血管障害

既往歴：21歳時，虫垂切除術

現病歴：10年来の右鼠径部腫脹の精査のため2003年4月8日秋山泌尿器科受診．初診時直腸診にて前立腺の中等度肥大を認めた．PSA値が15.8 ng/mlと高値であったため，前立腺生検施行．病理結果は低分化型腺癌であったため加療目的で，同年5月15日当科紹介受診となる．外来にてMAB療法施行後，前立腺癌手術目的にて2004年2月26日当科入院となる．

入院時現症：身長163 cm，体重72 kg，BMI 27.1．血圧140/70 mmHg，体温36.9 ℃．表在リンパ節触知せず．胸腹部触診上，右下腹部に虫垂切除時の手術痕および右鼠径部に鶏卵大　表面平滑・弾性軟　可動性のある腫瘤を認めた．前立腺触診上，右葉は表面不整で一部に硬結を触れた．IPSSは3点で二段排尿など排尿異常は認められなかった．　術前検査所見：血算　生化学・尿検査上特記すべき異常を認めず　PSA値は当科初診時19.4 ng/ml．外来にてMAB療法施行

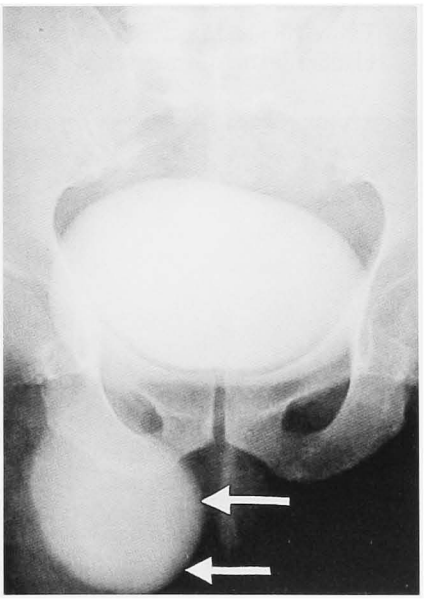

Fig. 1. Cystography showed the bladder hernia in the right inguinal region (arrows).

後，術前最終値は 0.785 ng/ml であった．

画像検査所見：膀胱造影では，膀胱に連続した右鼠径部に介在する膀胱ヘルニアが描出される（Fig. 1）．また骨盤部 MRI T2 強調画像では，右鼠径管附近に連続性のある water intensity area を認める（Fig. 2）．

以上より，前立腺癌に合併した膀胱ヘルニアと診断し2004年 2 月13日根治的前立腺全摘除術と同時に膀胱ヘルニア修復術を施行した．

手術所見：ヘルニアは膀胱右側から鼠径管内側を下方へ向かっており，周囲を鈍的に剥離しつつ容易に引き上げることができ，ヘルニア口部で膀胱本体から切離した（Fig. 3）．摘出膀胱ヘルニアの長径は 18 cm であった（Fig. 4）．その後，根治的前立腺全摘除術を施行した．なお，摘出前立腺の病理所見は Gleason score 8 点であり，精嚢浸潤を認めた．所属リンパ節に転移を認めず，病期は pT3bN0M0 であった．

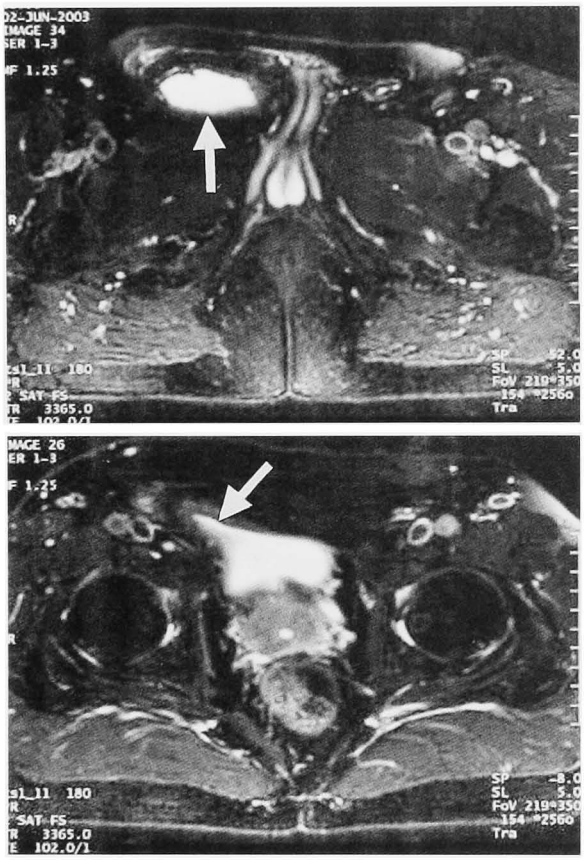

Fig. 2. T2-weighted MR image showed the bladder hernia (arrows).

Fig. 3. The bladder was opened. The hernia was confirmed. Through bladder with a pair of foreceps, the sac was easily pulled into the pelvic space.

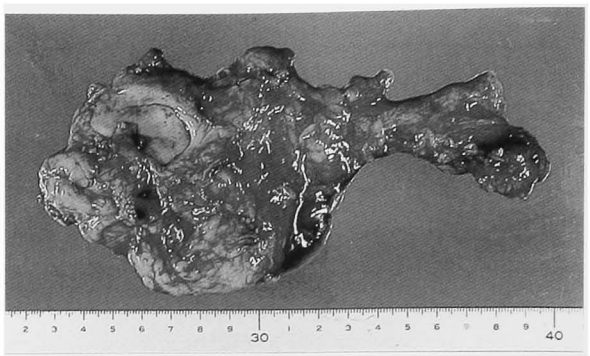

Fig. 4. Macroscopic appearance of the resected bladder hernia.

術後経過：術後ホルモン療法を施行し，術後 5 カ月の時点で，前立腺癌・膀胱ヘルニアともに再発を認めていない．

考　　察

膀胱ヘルニアの頻度は全鼠径ヘルニアの 1 ～ 4 %であるとされるが，50歳以上では10%以上といわれ，性比は男性に多いとされる[1,2]　その原因として，組織の脆弱性（高齢　手術・先天性），下部尿路通過障害（前立腺肥大症　尿道狭窄），腹腔内圧上昇（肥満・気管支喘息）などが考えられている．

また腹膜との関係から，腹膜側型（腹膜と膀胱がともに滑脱），腹膜外型（膀胱のみが滑脱），腹膜内型（腹膜をかぶった膀胱が滑脱）に分類されている[3,4]．

2002年に鈴木らは本邦報告例58例を集計しているが，自験例 1 例を含むその後の 4 例を加えた62例を集計した[3,6~8]（Table 1）．

分類は腹膜側型23例，腹膜外型17例，腹膜内型 1 例であった．主訴は腫瘤触知51例，排尿困難21例，2 段排尿14例，尿閉 4 例，頻尿13例，肉眼的血尿 3 例，その他　不詳11例であった．部位は鼠径部58例，大腿部 2 例，会陰部 2 例と鼠径部が大多数を占めた．

膀胱ヘルニアの診断上留意すべきこととして，特に50歳以上の男性の鼠径ヘルニアの手術に際しては，術中の不用意な膀胱損傷を避けるため膀胱ヘルニアの可能性についても考慮し術前膀胱造影・CT・MRI の検査が必要である[5]　他疾患の手術中に鼠径部腫瘤を発見した場合には安易に切除せず本症を疑い，膀胱内に生理食塩水を注入することにより膀胱ヘルニアの有無を確認することが重要である[3]

Table 1. Case reports of bladder hernia since 1997

No.	報告者	年齢	性別	分類	診断時期	主訴	部位	治療法
1	新田ら（2004）	75	男	腹膜外型	術前	腫瘤触知	鼠径部	還納・根治術
2	佐藤ら（2004）	45	男	腹膜外型	術前	腫瘤触知	鼠径部	還納・根治術
3	三木ら（2004）	64	男	腹膜外型	術前	腫瘤触知	鼠径部	還納・根治術
4	自験例（2004）	68	男	腹膜外型	術前	腫瘤触知	鼠径部	切除・根治術

治療法は，ヘルニア部位の悪性腫瘍が否定されていれば還納を第一選択とするのが原則である[2,5]　本邦報告例では，還納・根治術35例，補強のみ1例，膀胱切除・根治術12例，無治療4例であり近年は還納・根治術が大半である．本症例は前立腺癌に合併した膀胱ヘルニアである．根治的前立腺全摘除術の際のリンパ節郭清を安全に施行するためにはまず膀胱ヘルニアを切除する必要があった．

前立腺癌の合併例は，1997年に小島らが2例目として報告しており[5]，本症例は本邦3例目となる．小島らの症例では，前立腺癌による排尿困難と肥満・気管支喘息による腹圧の亢進が膀胱ヘルニアの原因であったと報告されている．しかし本症例では右鼠径部腫脹が10年前から出現していることや排尿困難の自覚がないことから，前立腺癌と膀胱ヘルニアの因果関係は否定的である．

結　　語

今回われわれは前立腺癌に合併した膀胱ヘルニアの1例を経験したので報告した．根治的前立腺全摘除術時のリンパ節郭清を安全に施行するためにまず膀胱ヘルニアを切除する必要があったため，膀胱ヘルニア修復術と同時に根治的前立腺全摘除術を施行した．

本論文の要旨は第187回日本泌尿器科学会関西地方会において発表した．

文　　献

1) Lason AH: Repair of urinary bladder herniation. Am J Surg **63**: 69-77, 1944
2) Thompson JE JR, Taylor JB and Nazaria N: Massive inguinal scrotal bladder hernias: a review of the literature with 2 new cases. J Urol **136**: 1299-1301, 1986
3) 新田智之，池原康人，吉岡晋吾，ほか：腹臥位造影CTが有用であった膀胱ヘルニアの1例．日臨外会誌 **65**：214-217，2004
4) Soloway HM, Portney F and Kaplan A: Hernia of bladder. J Urol **84**: 539-543, 1960
5) 小島　修，朴　勺：膀胱ヘルニアの1例．臨泌 **51**：566-568，1997
6) 鈴木浩司，宮本康二，栗本昌明，ほか：膀胱ヘルニアの1例．泌尿器外科 **15**：55-58，2004
7) 佐藤雅彦，島田長人，久保田伊哉，ほか：鼠径部膀胱ヘルニアの1例．日外科系連会誌 **29**：104-107，2004
8) 三木徹生，川元　健，中條政敬：鼠径部膀胱ヘルニアの1例．臨放線 **49**：442-445，2004

(Received on February 10, 2005)
(Accepted on April 27, 2005)