

原因同定に至らず頻回の ESWL と TUL を施行された 不完全型遠位尿細管性アシドーシスの 1 例

中田 渡, 野田 泰照, 平井 利明
松岡 徹, 藤本 宜正, 小出 卓生
大阪厚生年金病院

A CASE OF INCOMPLETE DISTAL RENAL TUBULAR ACIDOSIS UNDERGOING REPEATED TREATMENT BY EXTRACORPOREAL SHOCK-WAVE LITHOTRIPY AND TRANSURETERAL LITHOTRIPSY FOR RECURRENT UROLITHIASIS

Wataru NAKATA, Yasuteru NODA, Toshiaki HIRAI,
Akira MATSUOKA, Nobumasa FUJIMOTO and Takuo KOIDE
The Department of Urology, Osaka Kosei Nenkin Hospital

A 65-year-old woman was referred to our hospital for further examination of recurrent urinary stone formation. She had undergone 49 sessions of extracorporeal shock-wave lithotripsy (ESWL) and 3 sessions of transureteral lithotripsy (TUL) under the diagnosis of idiopathic recurrent urolithiasis at another hospital. An excretory urography showed bilateral hydronephrosis and a retrograde urography revealed bilateral lower ureteral stricture. Ammonium chloride loading test demonstrated incomplete distal renal tubular acidosis. Potassium citrate therapy had begun and bilateral nephrostomies were required in order to prevent recurrent urinary tract infection and new stone formation.

Literature was reviewed and discussion was made on the ureteral stricture after ESWL and TUL, and on incomplete distal renal tubular acidosis.

(Hinyokika Kiyō 51 : 669-672, 2005)

Key words: Recurrent calcium stone formation, Ureteral stricture, Incomplete distal renal tubular acidosis

緒 言

今回われわれは、再発性尿路結石症に対し頻回の ESWL と TUL を施行されたために、両側尿管狭窄をきたした不完全型遠位尿細管性アシドーシスの 1 例を経験したので、若干の文献的考察を加えて報告する。

症 例

患者：69歳，女性
主訴：再発性尿路結石症精査
家族歴：特記すべきことなし
既往歴：高血圧症 大腸ポリープ・甲状腺腫術後
左卵巣嚢腫
内服薬：結石原因となる薬剤の服用なし
現病歴：60歳より1995～2001年にかけて再発性尿路結石症（右 R2：1回，右 U3：9回，左 R2：2回，左 R3：1回，左 U3：10回）に対して ESWL 計49回と， ESWL 後に両側 U3 結石3回に TUL が各3回施行されていた。また，血液生化学・24時間尿化学検査にて特発性と診断されていたが，65歳時，精査のた

め当科に紹介された。

現症：身長144.6 cm，体重56.2 kg，体温35.8°C，脈拍72/min 整，血圧110/78 mmHg

初診時検査所見：KUBにて両側腎結石・左尿管結石（U3）を認めた。また，両側尿管にダブルJカテーテルが挿入されていた（Fig. 1）が，超音波検査・DIPでは両側水腎症を認めた。

入院時検査成績：WBC 6,500/mm³，RBC 4.21×10⁴/mm³，Hb 13.4 g/dl，Ht 40.2%，Plt 20.8×10⁴/mm³，Na 140 mEq/l，K 3.7 mEq/l，Cl 105 mEq/l，Ca 9.4 mg/dl，P 3.6 mg/dl，BUN 17 mg/dl，Cr 0.87 mg/dl，UA 5.0 mg/dl，AST 31 IU/l，ALT 29 IU/l，γ-GTP 30 IU/l，ALP 276 IU/l，LDH 174 IU/l，TP 6.9 g/dl，Alb 3.8 g/dl，T-Cho 179 mg/dl，TG 86 mg/dl，CRP 0.2 mg/dl，i-PTH 37 pg/ml（正常；10～65 pg/ml），1.25-(OH) Vit₃ 43.1 pg/ml（正常；20～60 pg/ml）

24時間蓄尿生化学：Ca 0.17 g/day，UA 0.42 g/day，P 0.46 g/day，Mg 0.35 g/day。検尿；pH 7.0，糖（-），蛋白（+1），RBC 20～30/HPF，WBC

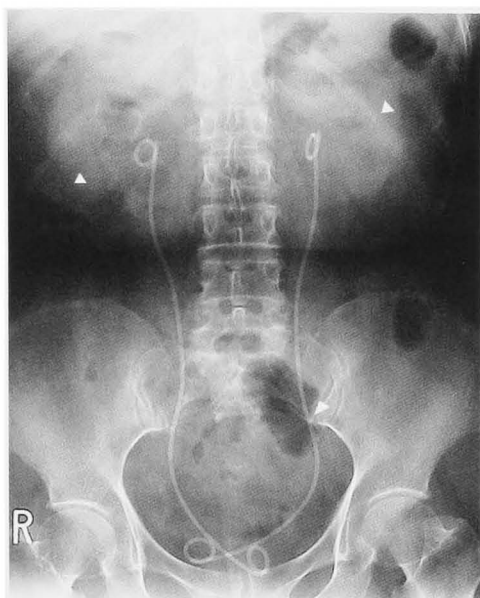


Fig. 1. KUB and an excretory urography showed bilateral hydronephrosis, and bilateral renal and left ureteral stones.

10~20/HPF. 尿培養；陰性. 動脈血；pH 7.398, pO₂ 107 mmHg, pCO₂ 39.1 mmHg, HCO₃⁻ 23.6 mmHg, BE -0.5

他院での結石分析：リン酸 Ca 69%, シュウ酸 Ca 31%

経過：再発性尿路結石症原因検索のため2001年12月10日入院した。

結石分析でリン酸 Ca 優位であることと尿 pH が常に6.0以上であることから、不完全型遠位尿細管性アシドーシス（以下、不完全型 RTA1 型）を疑い塩化アンモニウム負荷試験を行ったところ、不完全型 RTA1 型と診断した（Table 1）。クエン酸 Na, クエン酸 K の合剤（ウラリット® 6g/日/分4）の内服を開始した。

両側水腎症に関しては逆行性腎盂尿管造影を施行し、両側下部尿管狭窄を認めた（Fig. 2）。その後定期

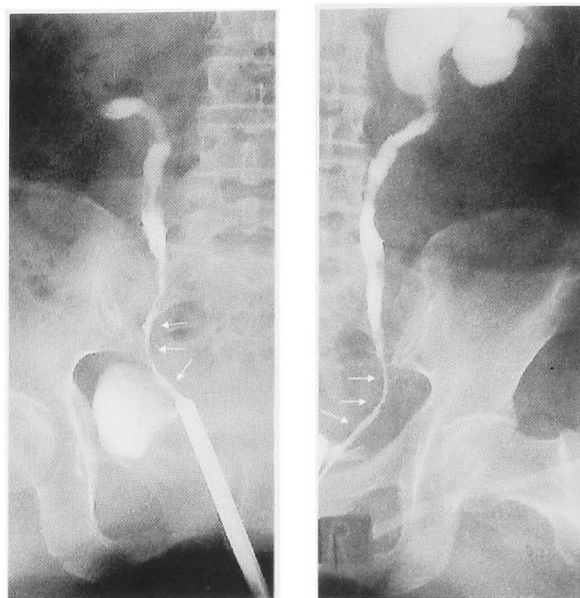


Fig. 2. A retrograde pyelography revealed bilateral lower ureteral stricture.

的にダブルJカテーテルを交換するも水腎症は改善せず、度重なる尿管結石 尿管狭窄による腎盂腎杯の慢性的な拡張に伴う変化と考えられた。また、上部尿路の尿停滞によると思われる急性腎盂腎炎の再発とリン酸マグネシウム アンモニウム結石形成を認めたため、両側腎瘻造設術を施行した。残存結石に対してはESWLを施行し2004年3月に stone free とし、その後、結石の再発は認めていない。

考 察

ESWL 治療による腎実質の障害 尿管粘膜の障害は以前より報告されており^{1,2)}、山内ら³⁾は尿路結石症に対する ESWL 治療により尿管狭窄が合併する頻度は約3.0%であるとしている。また、ESWL の治療に TUL 治療を追加することで、尿管狭窄の合併頻度が有意に増加するとも報告している。自験例では、度重なる ESWL 治療 両側各3回の TUL 治療が尿管狭窄の原因と考えられる。最近では、細径尿管鏡・ホルミウムレーザーなどの医療器具の進歩により TUL による尿管狭窄の報告は減少している^{4,5)}

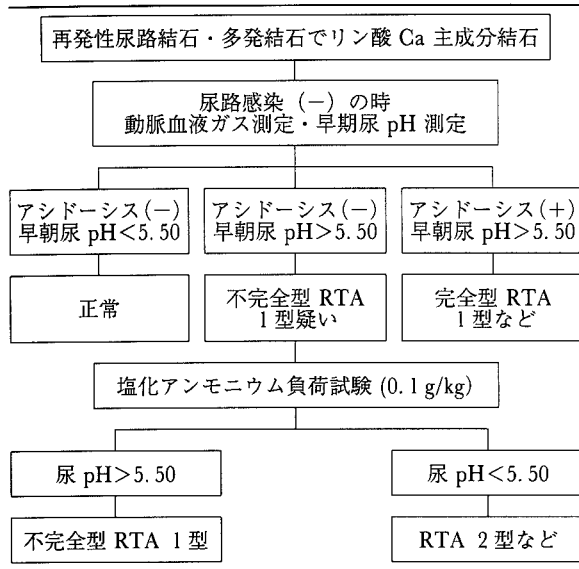
次に原因不明とされていた再発性尿路結石症に関して、われわれは結石分析がリン酸 Ca 優位であることと尿 pH が常に6.0以上であったことから、不完全型 RTA 1 型を疑い、塩化アンモニウム負荷試験にて診断しえた。

腎尿細管性アシドーシスは、1 型；遠位尿細管性 2 型；近位尿細管性・4 型；アルドステロンの不足もしくはアルドステロン不応性の 3 タイプに分類されている。また、3 型は 1 型の亜型のため現在用いられていない。

RTA 1 型は遠位尿細管での H⁺ の尿中排出障害によ

Table 1. Ammonium chloride loading test

	尿 pH	動脈血液分析	
		pH	HCO ₃ ⁻
負荷前	6.50	7.390	23.6
負荷前	6.43		
1 時間後	6.44		
2 時間後	6.53		
3 時間後	6.46	7.292	19.9
4 時間後	6.50		
5 時間後	6.61		
6 時間後	6.52		
7 時間後	6.42		
8 時間後	6.49		

Table 2. A flowchart for the purpose of diagnosis of incomplete distal renal acidosis

る酸平行障害であり, 原因として特発性・遺伝性・二次性がある. 特に自己免疫疾患に続発することが多く, そのため女性に多い. また, アシドーシスの有無で完全型・不完全型に分類されている. Vardaman ら⁶⁾は不完全型では糸球体濾過量が正常値であるが完全型では低下している点に注目し, 不完全型が腎障害の進行により完全型になると推測している.

不完全型 RTA 1 型の頻度は再発性尿路結石患者の約 2.0~16%⁷⁻⁹⁾, Ca 含有尿路結石患者の約 2.1%¹⁰⁾と報告されている. 不完全型の検査所見として, 完全型と同様にアルカリ尿, 低クエン酸尿症を認める. しかし, 完全型と比較し多くの場合高 Ca 尿症を呈さず, 血清 Ca, P 値も正常である. また, 結石成分はシュウ酸 Ca を含むことが多く, 完全型 RTA 1 型が大部分リン酸 Ca であることと異なる.

不完全型 RTA 1 型は, 腎結石・腎石灰化が唯一の症状であることが多く, 再発性尿路結石症・多発尿路結石症で尿 pH が常時 5.5 以上であれば本疾患を疑い, 塩化アンモニウム負荷試験を行う必要がある. 塩化アンモニウム負荷試験は, 塩化アンモニウム 0.1 g/kg を負荷し, 血漿 pH < 7.32 または血漿 $\text{HCO}_3^- < 16$ の時, つねに尿 pH > 5.50 であれば不完全型 RTA 1 型と診断する (Table 2).

不完全型 RTA 1 型の治療として, 完全型 RTA 1 型と同様アルカリ化製剤が有効である¹¹⁾. また, 高 Ca 尿症を呈している場合にはサイアザイド系利尿薬も有効であるとされている¹²⁾ しかし, ひとたび尿路感染を合併してしまうと, 感染結石の発生を認め結石再発のコントロールが困難となる¹³⁾ 自験例も, 度重なる尿路感染症によるリン酸マグネシウム・アンモニウム結石を認め, 感染症予防のために両側腎瘻を施行

せざるを得なかった.

自験例では早期に不完全型 RTA 1 型の診断・治療を行っていたら, 尿路結石の再発予防が可能となり, 尿管狭窄・尿路感染も生じなかったと考えられる.

結 語

1. 再発性尿路結石に対し度重なる ESWL・TUL を施行したため, 両側尿管狭窄を合併した症例を経験した.
2. 他院では原因不明とされていたが, アンモニア負荷試験にて不完全型 RTA 1 型と診断しえた.
3. 不完全型 RTA 1 型を早期に診断していれば, 尿管狭窄・再発性尿路感染症の合併を防ぐことができたと思われる.
4. 再発性尿路結石・多発性尿路結石でリン酸 Ca が主成分の時は, 不完全型 RTA 1 型も念頭におき, 早期尿 pH > 5.5 であれば塩化アンモニウム負荷試験をする必要がある.

文 献

- 1) 折笠精一: 体外衝撃波砕術と水中衝撃波の生体に及ぼす影響. 日泌尿会誌 **82**: 1027-1044, 1991
- 2) 柳沢良三, 小野澤瑞樹: 体外衝撃波砕術直後の腎と腎周囲組織の変化: CT による検討. Jpn J Endourol ESWL **16**: 126-130, 2003
- 3) 山内智之, 塚本拓司, 森 義明, ほか: 尿管結石に対する ESWL 治療後の尿管狭窄に関する検討. 日泌尿会誌 **94**: 8-14, 2003
- 4) Dretler SP and Young RH: Stone granuloma: a cause of ureteral stricture. J Urol **150**: 1800-1802, 1993
- 5) Mugiya S, Nagata M, Un-No T, et al.: Endoscopic management of impacted ureteral stones using a small caliber ureteroscope and a laser lithotripter. J Urol **164**: 329-331, 2000
- 6) Vardaman M and Buckalew JR: Nephrolithiasis in renal tubular acidosis. J Urol **141**: 731-737, 1989
- 7) Backman U, Danielson BG, Johansson G, et al.: Incidence and clinical importance of renal tubular defects in recurrent renal stone formers. Nephron **25**: 96-101, 1980
- 8) Anton FM, Puig JG, Martinez ME, et al.: Renal tubular acidosis in recurrent renal stone formers. Eur Urol **10**: 55-59, 1984
- 9) Ooster PJ, Annebirthe B, Hansen F, et al.: Distal renal tubular acidosis in recurrent renal stone formers. Dan Med Bull **36**: 492-493, 1989
- 10) Ito H, Kotake T and Suzuki F: Incidence and clinical features of renal tubular acidosis-I in urolithiasis. Urol Int **50**: 82-85, 1993
- 11) Preminger GM, Sakhaee K, Skurla C, et al.: Prevention of recurrent calcium stone formation with potassium citrate therapy in patients with

- distal renal tubular acidosis. J Urol **134**: 20-23, 1985
- 12) 三宅範明, 山本修三, 中村章一郎, ほか: 尿細管性アシドーシス不完全型の2例. 臨泌 **38**: 713-716, 1984
- 13) 山口誓司, 小出卓生, 宇都宮正登, ほか: 遠位型腎尿細管性アシドーシスに伴う尿路結石症に対するアルカリ剤の長期投与の有効性について. 日泌尿会誌 **84**: 674-679, 1993
- (Received on December 17, 2004)
(Accepted on April 18, 2005)