

自然破裂した腎血管筋脂肪腫の1例

東郷 容和¹, 橋本 貴彦¹, 安田 和生^{1*}, 樋口 喜英¹
丸山 琢雄¹, 山本 新吾¹, 近藤 宣幸¹, 野島 道生¹
滝内 秀和^{1**}, 森 義則¹, 廣田 誠一², 島 博基¹
¹兵庫医科大学医学部泌尿器科学教室, ²兵庫医科大学病院病理部

SPONTANEOUS RUPTURE OF RENAL ANGIOMYOLIPOMA :
A CASE REPORT

Yoshikazu TOGO¹, Takahiko HASHIMOTO¹, Kazuo YASUDA¹, Yoshihide HIGUCHI¹,
Takuo MARUYAMA¹, Shingo YAMAMOTO¹, Nobuyuki KONDO¹, Michio NOJIMA¹,
Hidekazu TAKIUCHI¹, Yoshinori MORI¹, Seiichi HIROTA² and Hiroki SHIMA¹

¹The Department of Urology, Hyogo College of Medicine

²The Department of Pathology, Hyogo College of Medicine

A 55-year-old woman presented with sudden right lower abdominal pain. Computed tomography demonstrated retroperitoneal hematoma associated with minus-density area, diagnosed as spontaneous rupture of angiomyolipoma. Super-selective transarterial embolization was performed, but anemia and right abdominal pain became worse in spite of conservative therapy including transfusion, indicating re-rupture of the renal tumor. Although partial nephrectomy was planned, right nephrectomy was finally performed because of massive intraoperative bleeding. Accurate diagnosis and prompt treatment are required when life-threatening rupture of renal tumor is suspected.
(Hinyokika Kyo 51 : 797-799, 2005)

Key words: Angiomyolipoma, Spontaneous rupture, Transcatheter arterial embolization, Nephrectomy

緒 言

腎血管筋脂肪腫 (Angiomyolipoma: AML) を含む腎腫瘍は、近年の画像診断の発達により偶然に発見されることが多くなっている。しかし、自然破裂によって急激な臨床症状を呈した場合には、迅速かつ適切な診断と治療が必要であり、そのいかんによっては生命予後が左右されることもある。

今回、われわれは初診時より自然破裂をきたし、動脈塞栓術などの保存的療法を試みるも腎摘除を余儀なくされた AML の 1 例を経験したので、若干の文献的考察を加えて報告する。

症 例

患者：55歳，女性
主訴：右側腹部痛
既往歴：48歳，胆石にて腹腔鏡下胆嚢摘除術
家族歴：特記すべきことなし
現病歴：2004年11月13日，食事中に突然，右側腹部に激痛を認め，近医を受診。CTにて右腎下方に巨大な血腫が疑われ，当科へ紹介された。腹部に破裂を起

こす契機となる外傷の既往はなかった。

初診時検査所見：血圧 115/65 mmHg, 呼吸数62回/分, 体温 36.0°C, 右側腹部に膨隆を認め，自発痛と圧痛をともに認めた。血液生化学検査にて，BUN 14 mg/dl, Cr 0.55 mg/dl と腎機能は正常で，肝機能，電解質などにも特に異常所見は認めなかった。RBC 355×10⁴/μl, Hb 11.1 g/dl, Ht 32.9%, WBC 21,200/μl, PLT 28.7×10⁴/μl と軽度の貧血と白血球数の増加を認めた。検尿沈渣では肉眼的血尿も潜血も認めなかった。

入院時に施行された CT では右後腹膜に右腎を下方から圧排する 11×9×8 cm の腫瘤を認めた。腫瘤内部の一部に脂肪成分と考えられる領域 (CT 値：-10) が存在し，AML の自然破裂と診断された。腫瘤の大部分は不均一な density を示し，造影効果に乏しく，出血壊死を伴っているものと考えられた (Fig. 1)。

入院後経過：入院翌日の CT では，腫瘤内の density が上昇し，腫瘍内再出血を起こしているものと考えられた。また，強い右側腹部痛が持続し，血圧の維持も困難であったため，緊急に右腎動脈造影および腫瘍塞栓術を施行した。右腎動脈造影では明らかな出血は認められなかったが，腎下極枝の末梢に AML に特徴的な小動脈瘤が確認されたため，その部分を選択的

* 現：宝塚市立病院泌尿器科

** 現：西宮市立中央病院泌尿器科

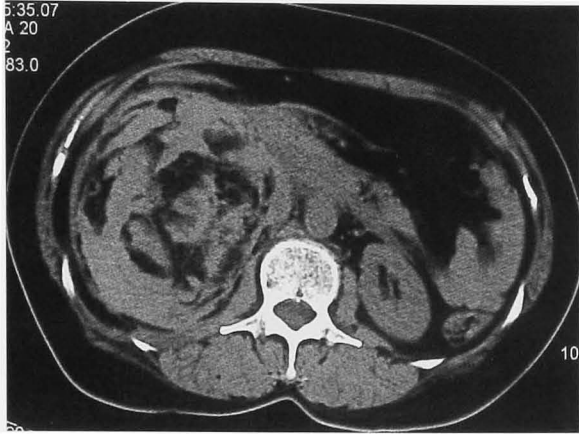

Fig. 1. On admission, abdominal CT demonstrated a retroperitoneal hematoma associated with fat density, indicating spontaneous rupture of angiomyolipoma.

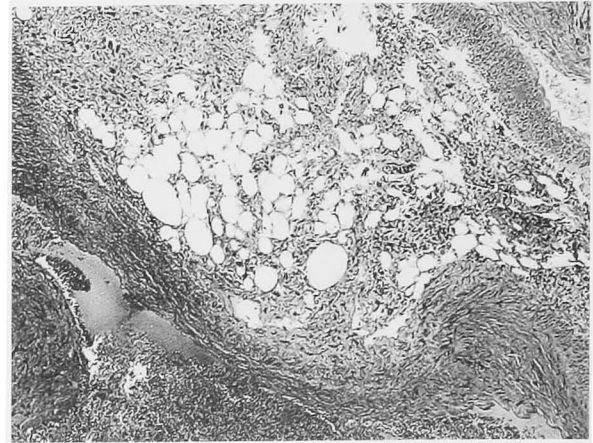


Fig. 3. The histology demonstrated angiomyolipoma, comprised of thick-walled vessels, smooth muscle, and mature adipose tissue components (HE stain).

にゼルフォームにて塞栓した (Fig. 2a, b).

しかし、第3病日には4単位の輸血にもかかわらず、Hb 6.8 g/dl と急速に貧血が進行し、胸部X線写真では右横隔膜の挙上とともに右胸水の貯留が認められた。5L/分の酸素吸入で SO_2 92% と呼吸状態も悪化したために、保存的治療を断念し緊急手術を施行した。

右腰部斜切開によるアプローチで後腹膜腔に到達した。腎下極から腎外に発育する弾性軟の腫瘍の破裂しており、Gerota 筋膜内には血腫が貯留していた。術前は腎部分切除による腎温存も考慮していたが、開創とともに多量の出血をきたし、術中の輸血にても血圧維持が困難であったため、やむなく右腎摘除術を行った。開創から腎摘出までの約30分の間に 800 ml 以上の出血が記録され、術中輸血量は 560 ml であった。腫瘍の大きさは $13 \times 10 \times 8$ cm で、重さは摘出腎を含めて 630 g であった。

病理組織学的所見：右後腹膜腔を占拠していた腫瘍

の大部分は血腫であった。腫瘍は右腎下極から腎外に発育しており、その下方に大きな血腫が形成されていた。顕微鏡検査では、広範な壊死と出血を伴う腎組織に連続して脂肪、血管、平滑筋様成分で構成される腫瘍が認められ、AML と診断された (Fig. 3)。

術後経過は良好で、術後17日目に退院となった。

考 察

AML は腎に発生する良性腫瘍であり、腎腫瘍の全体の約0.3%を占める。男女比は約1:2と女性に多く、AMLの約20%に結節性硬化症が、また結節性硬化症の約50%にAMLが合併するといわれている¹⁾

AMLは他の腎腫瘍に比較して自然破裂する頻度が高く、その要因として、腫瘍内圧の上昇、外力に対する脆弱性、妊娠時の循環血液量の増加、子宮による圧迫、血圧上昇、などが考えられている²⁾ Oesterlingら³⁾は253例のAML症例を検討し、長径4cm以下のAMLでは13%に自然破裂をきたしたのみであったが

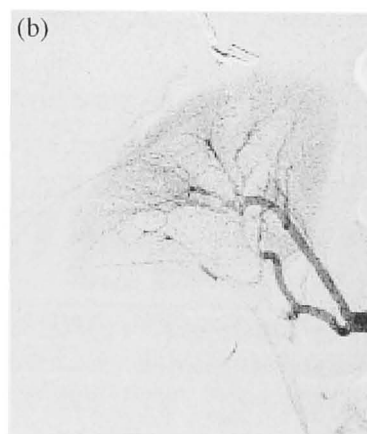
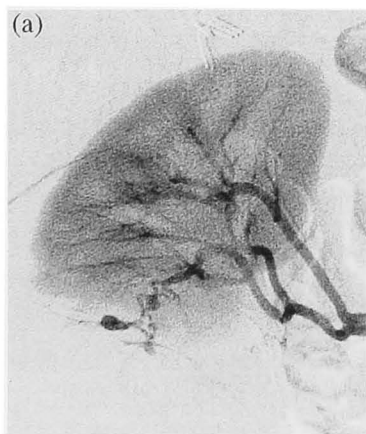


Fig. 2. (a) Angiography revealed an arterial aneurysm specific to angiomyolipoma in the lower branch of right renal artery. (b) The arterial aneurysm in the lower branch of right renal artery disappeared after embolization.

Table 1. Clinical analysis of 145 cases of spontaneous rupture of AML in Japanese literature

年齢	11-78歳 (平均44歳)
性別	男性36例, 女性109例 (男女比1:3)
患側	右側51例, 左側61例, 両側12例 (すべて異時性)
破裂時の症状	腹痛112例, ショック38例, 腫瘍15例, 血尿19例
治療法	腎摘除術64例 (塞栓術後再破裂例6例を含む)
	腎部分切除術 1例
	核出術 4例
	動脈塞栓術 32例
	経過観察 2例
	不明 48例

長径 4 cm 以上の AML では51%に自然破裂が起こっているとして, 直径 4 cm 以上の AML に対しては塞栓術や腎部分切除など予防的治療が必要であると述べている. 本邦においても, 明利ら⁴⁾は腎 AML 10例12腎の経過観察中, 腫瘍径が 4 cm 以上の7腎のうち4腎 (57%) に自然破裂が起こったとして, 4 cm 以上の腎 AML に対する手術や塞栓術などを含む積極的治療の必要性を強調している. また, 土屋ら⁵⁾は腎 AML 542例中81例 (15%) に自然破裂が認められ, そのうち腫瘍径が 4 cm 以上の症例が75例 (93%) を占めていたと報告しており, 同様に大庭ら⁶⁾の集計においても腎 AML 自然破裂症例の94%が腫瘍径 4 cm 以上であった.

本邦においては現在までに, 2001年に安藤ら⁷⁾が集計した89例にわれわれが検索しえた55症例および自験例を加え, 145例の自然破裂をきたした腎 AML が報告されている (Table 1). 平均年齢は44歳 (11~78歳), 男性36例, 女性109例で, 男女比は約1:3であった. 腫瘍径の平均は 8.5 cm (2~26 cm) であり, 腫瘍径 4 cm 以上の症例は88例 (90%) であった. 患側の左右差はなく, 両側に自然破裂をきたした症例が12例あったが, すべて異時性であった. また, 受診契機が記載されている65例のうち, AML の経過観察中に自然破裂をきたした症例は14例 (21.5%) であった. すなわち, その大部分を占める51例 (78.5%) は自然破裂にともなう急激な症状で初めて医療施設を受診しているように, 受診後はじめて AML が診断される症例も決して少なくないことは注意を要する. 破裂時の症状としては, 腹痛がもっとも多く, 145例中112例 (77.2%) に認められた. 次いでショック症状が38例 (26.2%) に見られているが, 肉眼的血尿をきたした症例は12例 (8.3%) のみであった. 治療法の詳細が記載されている97例のなかでも手術施行例が68例 (70.1%) と最も多く, そのうち腎温存を目的とした

手術法である腎部分切除または核出術が施行されたのは5例のみであった. 動脈塞栓術は32例 (33.0%) に施行されているが, そのうち6例 (18.8%) では, 再出血により腎摘除術が施行されている. 動脈塞栓術後に再度塞栓術を施行した症例は文献上2例⁸⁾あるが, 現在のところどのような場合に塞栓術を繰り返すべきかを示唆するような根拠はないようである. 保存的に経過観察しえた症例は2例 (2.1%) のみであった. 自験例においても, 腎部分切除を考慮して緊急手術に臨んだが, 術中の止血は困難であり, やむなく腎摘除を選択した.

結 語

急性腹症で発見された AML の自然破裂の1例を報告した. AML の自然破裂時には動脈塞栓術などの腎保存療法をまず選択すべきであると考えられるが, 腎保存療法にて出血をコントロール出来ない症例に対しては, 迅速な腎摘除術などの根治術が必要であると考えられた.

本論文の要旨は, 第190会日本泌尿器科学会関西地方会において発表した.

文 献

- 1) Neumann HP, Schwarzkopf G and Henske EP: Renal angiomyolipomas, cysts, and cancer in tuberous sclerosis complex. *Semin Pediatr Neurol* **5**: 269-275, 1998
- 2) Bruce AW and Awad SA: Spontaneous rupture of the kidney in pregnancy. *J Urol* **95**: 5-7, 1966
- 3) Oesterling JE, Fishman EK, Goldman SM, et al.: The management of renal angiomyolipoma. *J Urol* **135**: 1121-1124, 1984
- 4) 明利浩行, 副島恭子, 徳田雄治, ほか: 腎血管筋脂肪腫の治療法選択についての検討. *日泌尿会誌* **87**: 1151-1157, 1996
- 5) 土屋泰夫, 中岡謙治, 松田宏一, ほか: 自然破裂を来した腎血管筋脂肪腫の1例. *日臨外会誌* **59**: 807-810, 1998
- 6) 大庭康司郎, 古賀成彦, 錦戸雅春, ほか: 破裂をきたした腎血管筋脂肪腫の検討. *腎移植 血管外科* **15**: 28-31, 2003
- 7) 安藤忠助, 増井節男: 自然破裂をきたした腎血管筋脂肪腫の2例. *西日泌尿* **63**: 385-388, 2001
- 8) 山口唯一郎, 山中幹基, 西村憲二: 腎血管筋脂肪腫自然破裂に対し動脈塞栓術を施行した2例. *泌尿器科紀要* **50**: 695-698, 2004

(Received on April 8, 2005)

(Accepted on June 30, 2005)