

BCG 膀胱内注入療法後の萎縮膀胱に水圧拡張術が有効であった1例

澤田 篤郎*, 八木橋祐亮, 河瀬 紀夫, 福澤 重樹
市立島田市民病院泌尿器科

BLADDER CONTRACTURE FOLLOWING INTRAVESICAL BCG IMMUNOTHERAPY TREATED BY HYDRODISTENTION : A CASE REPORT

Atsuro SAWADA, Yuusuke YAGIHASHI, Norio KAWASE and Shigeki FUKUZAWA
The Department of Urology, Shimada Municipal Hospital

A 35-year-old man had undergone retroperitoneoscopic radical nephroureterectomy in May 2002 (pTisNxM0). He later developed carcinoma in situ (CIS) of the bladder, and underwent intravesical instillation of 80 mg of Bacillus-Calmette-Guerin (BCG) once a week for 6 weeks in January 2004. After the treatment, irritative symptoms (frequency and dysuria) developed, and he was diagnosed with bladder contracture. Conventional treatment with anti-cholinergics, analgesics, anti-tuberculous drugs, and steroids was ineffective, but hydrodistention improved the subjective symptoms. Hydrodistention seems to be useful for bladder contracture following intravesical BCG immunotherapy.

(Hinyokika Kyo 52 : 59-61, 2006)

Key words : BCG, Intravesical instillation, Bladder contracture, Hydrodistention

緒 言

Bacillus-Calmette-Guerin (BCG) 膀胱内注入療法は、1976年の Morales ら¹⁾の報告以降、表在性膀胱癌・膀胱上皮内癌 (CIS) に対する治療として広く行われているが、全身結核や萎縮膀胱などの重篤な副作用も報告されている。萎縮膀胱は難治性であり膀胱全摘を余儀なくされた症例も報告されている²⁾。今回われわれは BCG 膀胱内注入療法後の萎縮膀胱に対し、水圧拡張術が有効であった1例を経験したので報告する。

症 例

患者：35歳，男性
主訴：排尿時痛 頻尿
家族歴：特記すべきことなし
既往歴：アトピー性皮膚炎
現病歴：2002年5月右腎盂腫瘍に対して後腹膜鏡下右腎尿管摘除術を施行した (TCC G2 pTis)。2003年12月より尿細胞診 class 4~5 が続き、膀胱鏡検査にて乳頭状腫瘍および粘膜の発赤を認めた。経尿道的膀胱腫瘍切除術の病理組織結果は TCC, G2, pTis および pT2a であった。上皮内癌に対する治療として2004年

2月より BCG 80 mg (Tokyo 172株) 膀胱内注入療法を週1回、計6回施行した。

BCG 膀胱内注入療法3回目より排尿時痛・頻尿を訴えたが、抗コリン剤、非ステロイド抗炎症薬を併用し6回まで行った。膀胱内注入療法終了後も排尿時痛 頻尿は増悪し排尿頻度は1時間に1回まで増加、1回排尿量は30~50 ml まで減少した。

検査所見：血液一般、生化学検査では異常を認めなかったが、尿沈渣では RBC 100以上/F, WBC 100以上/F, 細菌+血膿尿であった。尿結核菌培養は陰性、尿細胞診は class 1 であった。

膀胱鏡所見：明らかな腫瘍性病変はなかったが粘膜には毛細血管が発達しており、還流液を注入すると五月雨状出血を認め間質性膀胱炎様であった (Fig. 1)。

画像検査所見：MRI では膀胱壁全体の壁の肥厚を認めた (Fig. 2)。

以上より BCG 膀胱注に伴う萎縮膀胱であると診断した。

治療経過：2004年4月より抗結核薬 Isoniazid (300 mg/日) 投与を開始したが、排尿時痛・頻尿ともに軽快せず、Rifampicin (450 mg/日) および Prednisolone (40 mg/日) の追加投与を行った。排尿時痛は軽減したが頻尿は軽快せず、膀胱容量は約 50 ml であった。

2004年9月2日膀胱容量の増大を目的に水圧拡張術を施行した。腰椎麻酔下に 80 cmH₂O で膀胱を6回

* 現：天理よろづ相談所病院泌尿器科

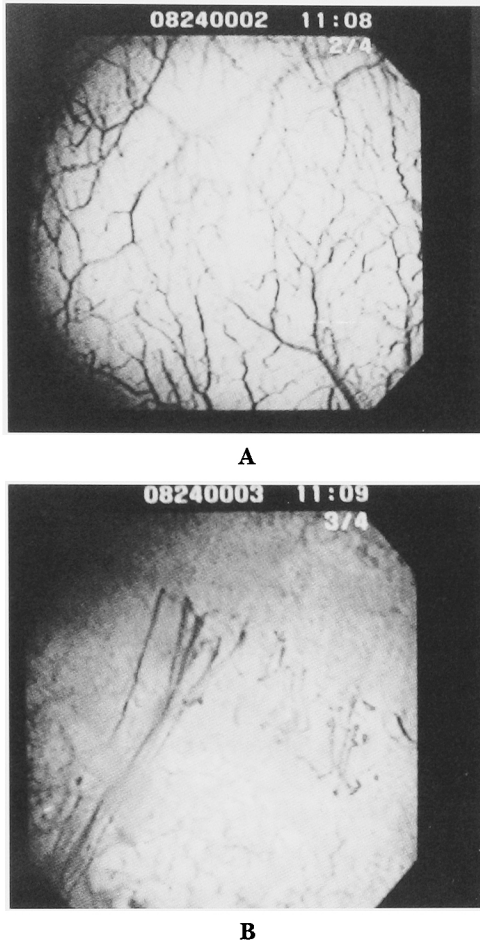


Fig. 1. (A), (B): Cystoscopic views demonstrated representative vascular events like interstitial cystitis. (B): Petechial bleeding began from submucosal vessels.

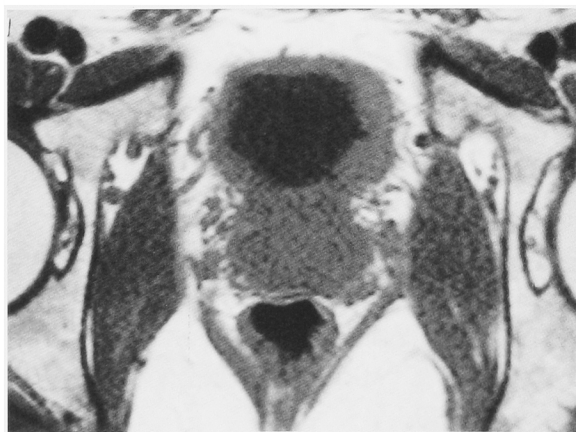

Fig. 2. MRI shows thickening of the bladder wall.

拡張し、麻酔下での膀胱容量は 250 ml から 350 ml まで増加した。術後 3 日目に尿道バルーンカテーテルを抜去した。排尿時痛は消失し排尿頻度は 3 時間に 1 回、1 回排尿量は 100~200 ml と症状の改善を認めた。現在術後 5 カ月経過しているが、排尿時痛なく排尿頻度は 2 時間に 1 回、1 回排尿量は約 100 ml である。

考 察

BCG 膀胱内注入療法は高い抗腫瘍効果の反面、副作用も多い。1997年 3 月から 2002年 6 月に行われた本邦での使用成績調査³⁾によると、調査症例 3,431 例中 1,901 例 (55.4%) に排尿時痛・頻尿などの局所症状が認められた。また発熱・倦怠感などの全身症状は 762 例 (22.2%) に認められた。その他、下腹部痛などの消化器症状、関節痛やライター症候群などの筋骨格系の症状も一部に認めている。

萎縮膀胱は重篤な合併症の 1 つであり、BCG により膀胱局所に強い刺激反応を呈し膀胱容量が減少した状態である。頻度は文献によってさまざまであるが、1992年に Lamm ら⁴⁾は 2602 例中 0.2% に、Steg ら⁵⁾は 220 例中 0.2% に認めたと報告している。本邦では 1999 年に赤座ら⁶⁾が 352 例中 5 例 (1.4%) に認めたとしている。萎縮膀胱の原因はまだ不明であるが、BCG や抗がん剤の膀胱内注入療法の既往、放射線照射の既往、術直後の BCG 注入や広範な TUR 後の BCG 注入などが萎縮膀胱の危険因子と言われている。

萎縮膀胱に対する治療として一般的には抗結核薬の投与やステロイド療法が行われている。しかし、これら内服薬による治療法が無効で不可逆性の萎縮膀胱から膀胱全摘に至った症例も報告されている²⁾。萎縮膀胱に対して水圧拡張術を施行した例は現在のところ 1 例も報告されていない。

木村ら⁷⁾は萎縮膀胱を BCG に対する過敏反応であるとして、重度の膀胱刺激症状に対しては早期にステロイドパルス療法を試みるべきだと報告している。自験例ではステロイドの使用時期が遅れたためか、排尿時痛は軽減するも膀胱容量が少なく頻尿は改善されなかった。しかし水圧拡張術を施行することで症状は軽快した。ステロイドに抵抗性の萎縮膀胱に対する治療として、水圧拡張術は有用な治療法と思われる。しかしながら、もともと膀胱癌という悪性疾患に対して水圧拡張を行ってよいのかという問題点もある。水圧により局所および上部尿路への逆行性播種を起こす可能性も否定できない。したがって水圧拡張術前に悪性所見のないこと、結核感染のないことを十分に確認する必要があると思われる。自験例では尿細胞診 class 1 が続いていたこと、膀胱鏡で悪性所見を認めなかったこと、尿結核菌培養が陰性であったことなどから水圧拡張術を施行したが、上部尿路に関しては今後とも厳重に経過観察していく必要があると思われる。

結 語

BCG 膀胱内注入療法後の萎縮膀胱に対して水圧拡張術が有効であった 1 例を経験したのでこれを報告した。水圧拡張術前には悪性所見および結核菌感染のな

いことを十分に確認する必要があると考えられた。

本論文の要旨は第226回日本泌尿器科学会東海地方会で発表した。

文 献

- 1) Morales A, Edinger D, Bruce AW, et al.: Intracavitary Bacillus Calmette-Guerin in the treatment of superficial bladder tumors. *J Urol* **116**: 180, 1976
- 2) 田中 学, 角井 徹, 広本宣彦, ほか: BCG 膀胱内注入後の萎縮膀胱に膀胱全摘を施行した1例. *西日泌尿* **58**: 288-290, 1996
- 3) イムノブラダー膀胱内注入療法における副作用とその対策: 日本 BCG 製造株式会社
- 4) Lamm DL, Meijden AD, Morales A, et al.: Incidence and treatment of complication of Bacillus Calmette-Guerin intravesical therapy in superficial cancer. *J Urol* **147**: 596, 1992
- 5) Steg A, Sicard D, Leleu C, et al.: Systemic complication of intravesical BCG therapy for bladder cancer. *Lancet* **2**: 899, 1985
- 6) 赤座英之: BCG 膀胱内注入療法と副作用. *BCG BRM 療研会誌* **23**: 59-65, 1999
- 7) 木村恭祐, 松浦 治, 磯部安朗, ほか: BCG 膀胱注後の重度膀胱刺激症状にステロイドが奏効した1例. *日泌尿会誌* **94**: 574-577, 2003

(Received on April 15, 2005)

(Accepted on August 9, 2005)