

Title	陰嚢内Aggressive angiomyxomaの1例
Author(s)	一柳, 暢孝; 山田, 拓己; 鎌田, 成芳; 酒井, 康之; 谷沢, 晶子; 長浜, 克志; 福田, 博志; 齊藤, 博
Citation	泌尿器科紀要 (1999), 45(1): 69-72
Issue Date	1999-01
URL	http://hdl.handle.net/2433/113958
Right	
Type	Departmental Bulletin Paper
Textversion	publisher

陰嚢内 Aggressive angiomyxoma の 1 例

埼玉医科大学総合医療センター泌尿器科 (主任 : 齊藤 博教授)
 一柳 暢孝, 山田 拓己, 鎌田 成芳, 酒井 康之
 谷沢 晶子, 長浜 克志, 福田 博志, 齊藤 博

AGGRESSIVE ANGIOMYXOMA IN THE SCROTUM:
A CASE REPORT

Nobutaka ICHIYANAGI, Takumi YAMADA, Shigeyoshi KAMATA, Yasuyuki SAKAI,
 Akiko TANIZAWA, Katsushi NAGAHAMA, Hiroshi FUKUDA and Hiroshi SAITOH
From the Department of Urology, Saitama Medical Center, Saitama Medical School

A case of aggressive angiomyxoma occurring in the scrotum is reported. A 57-year-old Japanese man presented with a 2-year history of non-tender soft mass in the scrotum. Computed tomography and magnetic resonance imaging revealed a well-defined mass 8 cm in diameter extending from the medial aspect of the left ischium. Angiography revealed faint vascularity fed by the left internal pudendal artery. Excision was performed by a scrotal approach, and histological examination confirmed an aggressive angiomyxoma. The patient showed no recurrence at 3 months follow-up. (Acta Urol. Jpn. 45 : 69-72, 1999)

Key words : Aggressive angiomyxoma, Scrotum

緒 言

Aggressive angiomyxoma (以下 AAM と略す) は, 局所浸潤傾向を示し術後の高い局所再発率を特徴とする良性軟部腫瘍である。おもに女性の会陰部に発生し男性に発生することはきわめて稀である。今回われわれは陰嚢内に発生した AAM の 1 例を経験したので報告する。

症 例

患者 : 57歳, 男性

主訴 : 陰嚢内無痛性腫瘍

既往歴・家族歴 : 特記すべきことなし

現病歴 : 2年前陰嚢内の無痛性腫瘍に気づくも放置していた。徐々に増大してきたため1998年3月12日当科を受診, 3月30日精査加療目的に入院した。

現症 : 陰嚢内肛門側に超手挙大弾性軟の腫瘍を触知した (Fig. 1)。腫瘍は両側精巣, 精索とは区別され, 陰嚢皮膚との癒着は認めなかった。直腸診で異常を認めず, 胸腹部に異常なく, 表在リンパ節を触知しなかった。

検査所見 : 血算, 血液生化学検査では Hb 11.8 g/dl と軽度の貧血を認めた以外は正常値であった。腫瘍マーカーは AFP, β -HCG, CEA とともに正常値であった。

検尿 : 異常なし。

画像所見 : 骨盤 CT では陰嚢内に不整に造影され

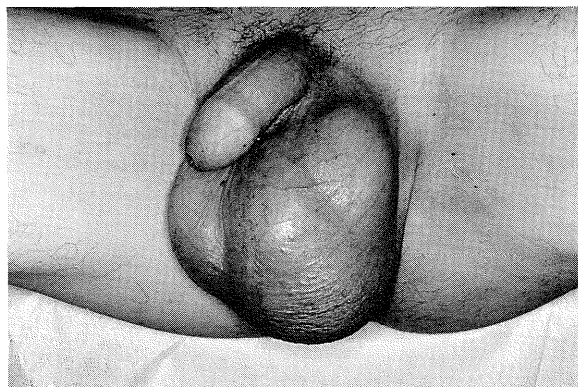

Fig. 1. A non-tender soft mass in the scrotum.

る直径 8 cm の腫瘍を認めた。腫瘍は陰嚢内では境界明瞭であり, 頭側は左坐骨内側部に終わっていた (Fig. 2)。MRI T2 強調像では腫瘍の表層部分が高信号, 中心部分はやや低信号を示した (Fig. 3)。血管造影では拡張した左内陰部動脈が腫瘍の栄養血管となっており, 腫瘍に一致して淡い血管新生像を認めた (Fig. 4)。

臨床経過 : 以上の所見より会陰部, 左坐骨内側付近から生じた腫瘍が疑われた。4月6日開放腫瘍生検を行い非上皮性良性腫瘍と診断した後, 4月22日腰椎麻酔下, 経陰嚢的に腫瘍摘除術を施行した。

手術所見 : 腫瘍は薄い被膜を有し, 陰嚢壁との癒着は認められなかった。腫瘍は一部で左坐骨内側に付着していたため, 付着部に鉗子をかけ結紮切断し摘出した。摘出断端には肉眼的に腫瘍が認められ, 完全な切

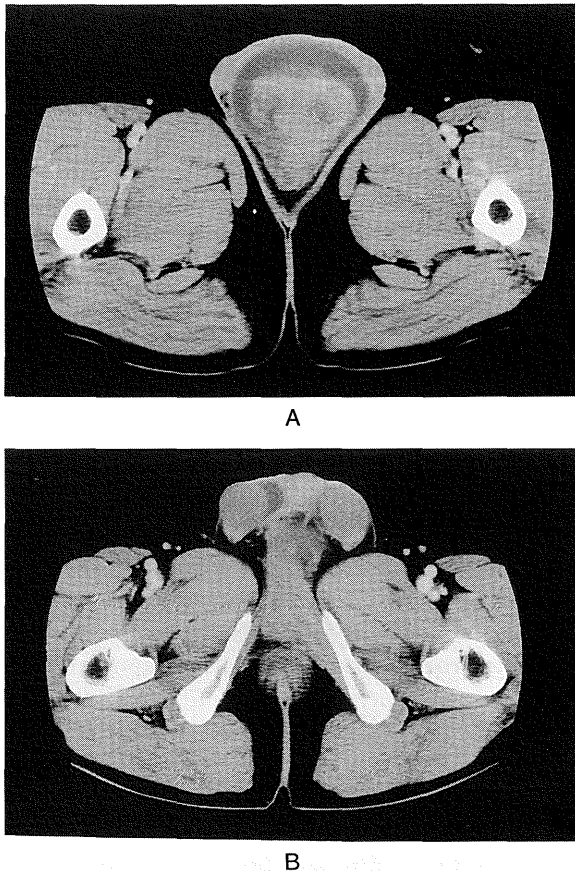


Fig. 2. CT revealed a heterogeneously enhanced, well-defined tumor in the scrotum (A), extending from the medial aspect of the left ischium (B).

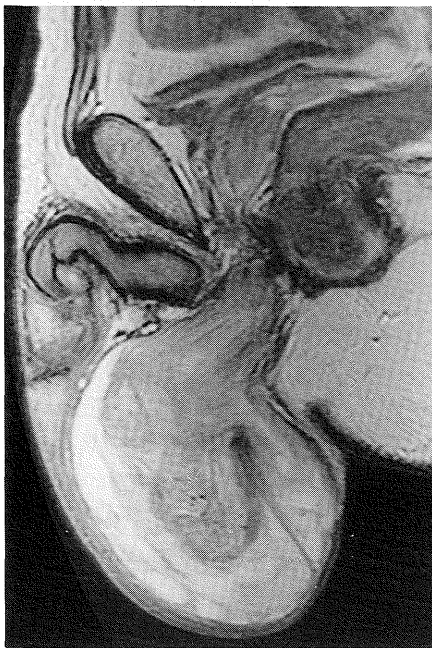

Fig. 3. T2-weighted MRI revealed a partially high signal intensity tumor.

除には至らなかった。

病理所見：摘出標本は 330 g, 20×8×4 cm, 薄い被膜を有し, 一定の形をとらない軟らかい腫瘍であっ

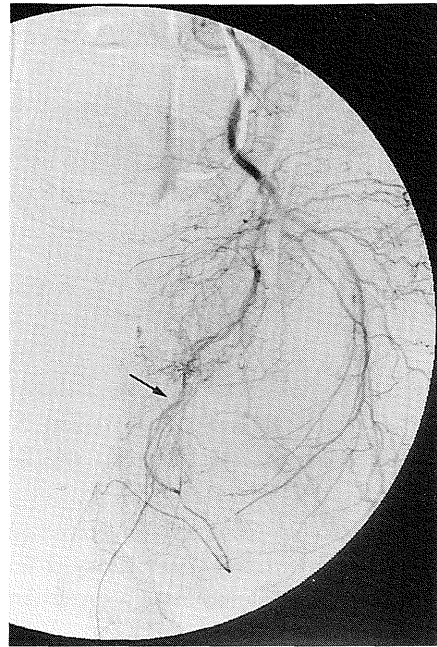


Fig. 4. Angiography revealed faint vascularity fed by the left internal pudendal artery (arrow).

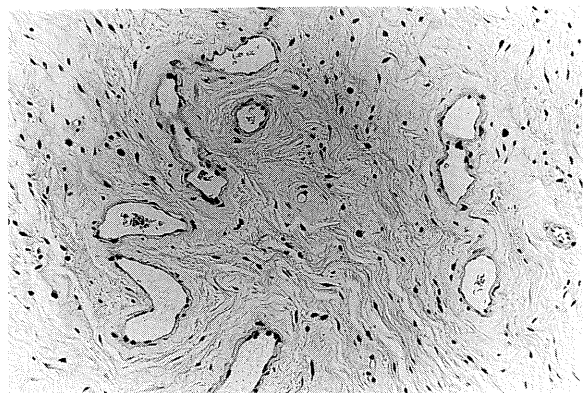


Fig. 5. Spindle tumor cells and blood vessels of variable caliber loosely distributed in a myxoid matrix.

た。断面には粘液を伴っており, 大部分が灰白色の線維状で一部に黄色半透明充実性の成分を認めた。顕微鏡的には粘液と膠原線維の豊富な間質中に紡錘形の腫瘍細胞と血管の成分が散在していた。腫瘍の肉眼的に異なる部分では細胞成分の密度に差を認めた。腫瘍細胞の核には異型や核分裂像は認められなかった。血管の多くは薄い血管壁を持ち異型を認めなかった (Fig. 5)。以上より aggressive angiomyxoma と診断した。

術後経過：術後経過は順調で, 5月6日退院した。3カ月後の現在再発を認めない。

考 察

AAM は1983年 Steeper と Rosai が新たに提唱した稀な良性軟部腫瘍である¹⁾。おもに若年女性の会陰部, 骨盤内に発生し, とくに局所浸潤性で術後高率に

Table 1. Reported male cases of aggressive angiomyxoma in Japan

症例	報告者	報告年	年齢	発生部位	大きさ (cm)	治療	再発
1	頼母木	1992	39	右会陰	15×9×6	摘除	なし (12カ月)
2	Murakami	1996	61	陰囊内	25×16×15	摘除	なし (11カ月)
3	里	1996	65	右腸骨稜	6×2.5	摘除	記載なし
4	清水	1997	37	陰囊内	9.5×8.5×6.0	摘除	なし (4カ月)
5	Sakata	1997	54	陰囊内	5×5×2.5	摘除	なし (28カ月)
6	自験例	1998	57	陰囊内~骨盤内	20×8×4	摘除	なし (3カ月)

再発するという臨床的特徴から“aggressive”と名付けられている。

肉眼的に腫瘍は粘液を伴ったゼラチン状を呈し、組織学的には異型のない紡錘形~星形の腫瘍細胞と壁の薄い血管が粘液と膠原線維の豊富な間質中に散在する。一部に周囲脂肪組織や筋組織への浸潤が認められることがある¹⁾。自験例で腫瘍は線維状、ゼラチン状の成分から成っていたが、組織学的にはいずれもAAMに特徴的な所見を示した。

AAMの発生起源として myofibroblast¹⁾、線維芽細胞²⁻⁴⁾、血管壁を構成する平滑筋細胞⁵⁾などが挙げられているものの定説はない。また生殖年齢の女性に好発すること、女性例では免疫組織染色でエストロゲン、プロゲステロンレセプターが高率に確認されていることから、その発生についてホルモンの関与が指摘されている⁶⁾。

文献的にAAMはこれまでに海外で80例以上^{6,7)}、本邦では自験例を含め19例が報告されている^{3-5,8-15)}。本邦報告例についてみると男女比は5:14で女性に多く、年齢では7歳から65歳(平均40.4歳)で30歳台に最も多い。発生部位は男女ともに会陰部に集中している。男性例6例についてTable 1に示した。

AAMの画像所見についてこれまでの報告を見ると、多くは自験例と同様の所見を示している。CT所見として、圧排性に発育し、単純時は低密度だが不整に造影される腫瘍とする報告が多い^{8,11,16)}。MRI所見としてはT2強調像で高信号の境界明瞭な腫瘍であったと報告されている^{8,11,17)}。血管造影の所見として、頼母木らは自験例と同様に内陰部動脈を栄養動脈とする腫瘍血管を認めたとしている⁸⁾。これらの所見はAAMの組織学的特徴である粘液と血管の成分を描出したものと考えられる。しかし、比較的大きな腫瘍を形成し、部分的に境界不明瞭な像を示すことから画像のみで悪性腫瘍を否定することは困難であると思われる。

AAMに対する治療として摘除術が行われるが、術後36~72%に局所再発をきたすとされる^{1,6)}。部分的に浸潤傾向を示し骨盤内から生じている場合があることから、不完全な摘除が原因と考えられる。そのため術前に腫瘍の拡がりについての評価を十分行い、合併

症をきたさない範囲で完全な摘除をめざすことが必要である。自験例では術前の各種画像診断が、手術の除のアプローチ法の選択に有用であった。

再発までの期間は術後数月から14年と比較的長く^{1,2)}、長期の経過観察が必要である。なお遠隔転移や死亡例の報告はない。

結 語

陰囊内に発育した aggressive angiomyxoma の1例を報告し、若干の文献的考察を加えた。

本論文の要旨は第19回日本泌尿器科学会埼玉地方会で発表した。

文 献

- 1) Steeper TA and Rosai J: Aggressive angiomyxoma of the female pelvis and perineum: report of nine cases of a distinctive type of gynecologic soft-tissue neoplasm. *Am J Surg Pathol* **7**: 463-475, 1983
- 2) Begin LR, Clement PB, Kirk ME, et al.: Aggressive angiomyxoma of pelvis soft parts: a clinicopathologic study of nine cases. *Hum Pathol* **16**: 621-628, 1985
- 3) Mandai K, Moriwaki S and Motoi M: Aggressive angiomyxoma of the vulva: report of a case. *Acta Pathol Jpn* **40**: 927-934, 1990
- 4) 前多松喜, 馬場 聡, 小杉伊佐夫, ほか: 外陰部に発生した aggressive angiomyxoma の1例. 癌の臨 **36**: 219-223, 1990
- 5) 川井俊郎, 藤井丈士, 菅井亮世, ほか: 外陰 Aggressive angiomyxoma の1例. 病理と臨 **6**: 1337-1342, 1988
- 6) Fetsch JF, Laskin WB, Lefkowitz M, et al.: Aggressive angiomyxoma: a clinicopathological study of 29 female patients. *Cancer* **78**: 79-90, 1996
- 7) Granter SR, Nucci MR and Fletcher CDM: Aggressive angiomyxoma: reappraisal of its relationship to angiofibroma in a series of 16 cases. *Histopathology* **30**: 3-10, 1997
- 8) 頼母木洋, 増田 毅, 山本泰秀, ほか: 男性会陰部侵襲性血管粘液腫. 臨泌 **46**: 611-614, 1992
- 9) 森田彰夫, 花房徹児, 大江正士郎, ほか: 侵襲性血管粘液腫の1例. 日臨外医会誌 **58**: 209-213,

- 1997
- 10) Murakami S, Ishiga N, Sho T, et al.: Aggressive angiomyxoma occurring in the scrotum: report of a case. *Surg Today* **26**: 289-291, 1996
 - 11) 森田哲郎, 樋口健史, 酒井邦夫, ほか: Aggressive angiomyxoma の1例 MRI そよびCT 所見を中心として. *臨放線* **41**: 475-478, 1996
 - 12) 中原雅浩, 安井 弥, 田原榮一, ほか: 骨盤内侵襲型血管粘液腫の1例. *広島大医誌* **49**: 1212-1214, 1996
 - 13) 里 悌子, 櫻井宏治, 大下倉藤生, ほか: 腸骨稜付近に発生した aggressive angiomyxoma の1男性例. *旭厚医誌* **6**: 169-172, 1996
 - 14) 清水弘文, 岡田収司: 陰囊に発生した侵襲性血管粘液腫の1例. *臨泌* **51**: 65-67, 1997
 - 15) Sakata K, Ishikawa S, Tokue A, et al.: Aggressive angiomyxoma of the scrotum. *Urol Int* **58**: 247-249, 1997
 - 16) Llauger J, Perez C, Coscojuela P, et al.: Aggressive angiomyxoma of pelvic soft tissue: CT appearance. *Urol Radiol* **12**: 25-26, 1990
 - 17) Hong RD, Outwater E and Gomella G: Aggressive angiomyxoma of the perineum in a man. *J Urol* **157**: 959-960, 1997

(Received on July 29, 1998)
(Accepted on September 16, 1998)