暗赤色を示した嫌色素性腎細胞癌の1例

慈泉会相澤病院泌尿器科（部長：山口建二）
中沢　昌樹，山口　建二

信州大学医学部泌尿器科学教室（主任：西沢　理教授）
石塚　　修，西沢　　理

CHROMOPHOBE CELL RENAL CARCINOMA: A CASE REPORT

Masaki NAKAZAWA and Kenji YAMAGUCHI
From the Department of Urology, Jisenkai Aizawa Hospital
Osamu ISHIZUKA and Osamu NISHIZAWA
From the Department of Urology, Shinshu University School of Medicine

A 61-year-old man was admitted to our hospital because of the left renal mass lesion. We performed left radical nephrectomy under the diagnosis of renal cell carcinoma. The tumor showed a dark red color. The pathological diagnosis was chromophobe cell renal carcinoma. We could not make the diagnosis before the operation by echography, computed tomography or magnetic resonance imaging. It is still controversial whether this diagnosis can be made preoperatively.

(Acta Urol. Jpn. **45**: 179–182, 1999)

Key words: Chromophobe cell type, Renal cell carcinoma

緒　　言

1974年，Bannasch ら[1]は N-nitrosomorphine を用いたラット発癌実験の結果，過去に記載のない組織学的特徴を有する腎腫瘍を発見し，これを Chromophobe Mikroadenom と名付けた．1985年，Thoenes ら[2]は，ヒトの腎上皮性腫瘍500例あまりの中から Bannasch ら[1]のいう組織学的特徴を有する腎腫瘍12例を分離し，新しい型の腎細胞癌として，chromophobe cell renal carcinoma（嫌色素性腎細胞癌）として報告した．以来，本邦でも7例の症例報告[3~6]と，36例をまとめた検討[7]が発表されている．今回われわれは，術前の診断が難しかった暗赤色の chromophobe cell renal carcinoma の1例を経験したので若干の文献的考察を加えて報告する．

症　　例

患者：61歳，男性

主訴：左腰背部痛

家族歴：特記すべきことなし

既往歴：55歳時，脳梗塞．58歳時，左腎結石を指摘されるも症状がないため経過観察を行っていた．59歳時，健康診断で糖尿病を指摘され食事療法を，また，胃潰瘍のため内服加療を開始した．

現病歴：糖尿病および胃潰瘍のため当院内科で加療中であったが，1997年10月初め頃より，左腰背部痛出現．58歳の時に指摘された左腎結石による痛みの疑いにて1997年10月6日，当科に紹介された．

現症：身長 172 cm，体重 75 kg．左肋骨脊柱角に軽度の圧痛を認めた以外には異常を認めなかった．

検査所見：血算，血液生化学所見に異常所見は認めなかった．尿検査：白血球 0～5/hpf，赤血球 0/hpf．尿細胞診 class 1 であった．

画像所見：排泄性腎盂造影では左腎に直径 5 mm の結石と腎杯の軽度の拡張を認めた．腹部超音波検査では左腎上極に内部が不均一でやや hypoechoic な充実性の腫瘤病変を認めた．腹部 CT 検査では左腎上極に弱く造影される直径 23 mm の腫瘤病変を認めた（Fig. 1）．腹部 MRI を施行したところ，左腎上極の腫瘤病変は T1，T2 強調画像ともに腎皮質と同程度の信号であった．Dynamic study では早期 enhancement と washout が明瞭に見られた（Fig. 2）．

以上より左腎細胞癌を疑い，1998年2月10日，経腹的左根治的腎摘除術を施行した．

摘出標本：重量 782 g，腎上極の腫瘍は直径 23 mm．充実性，弾性硬で正常腎組織との境界鮮明で，腫瘍の割面は暗赤色であった（Fig. 3）．

病理組織学的所見：ヘマトキシリン―エオジン染色では，腫瘍細胞は胞体が豊富で網状であり，また一部ではやや好酸性を示す細胞を認めた．核は円形で核小体を認めた（Fig. 4）．Hale のコロイド鉄染色では腫瘍細胞の胞体内が陽性に染まり（Fig. 5），Vimentin

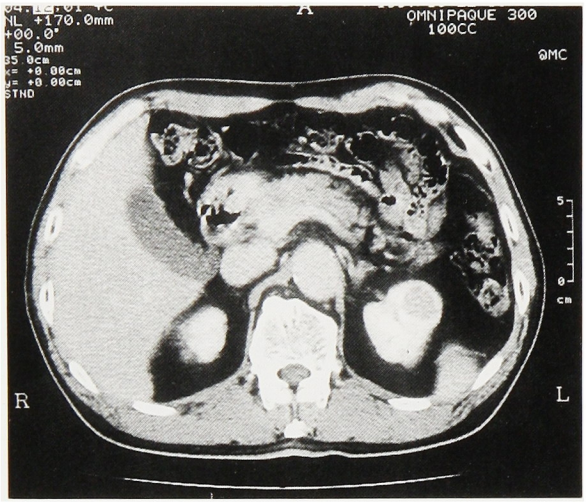

Fig. 1. Enhanced CT scan revealed the mass lesion in the upper pole of the left kidney.

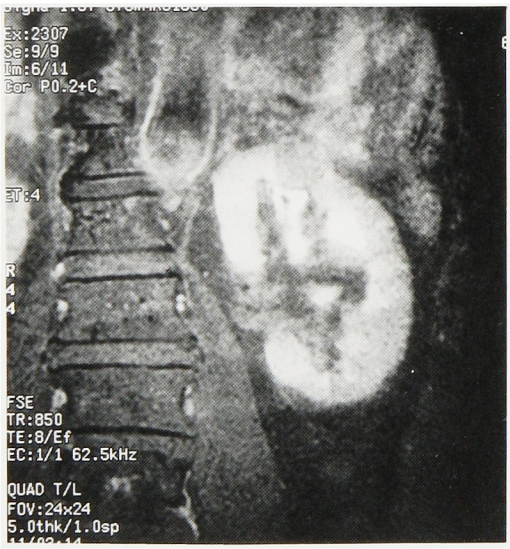

Fig. 2. MRI revealed the mass lesion in the upper pole of the left kidney.

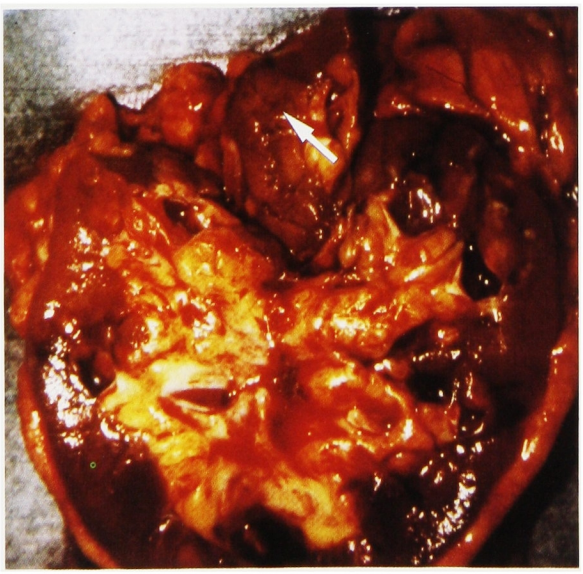

Fig. 3. Gross finding of the extirpated left kidney. Tumor showed dark red color.

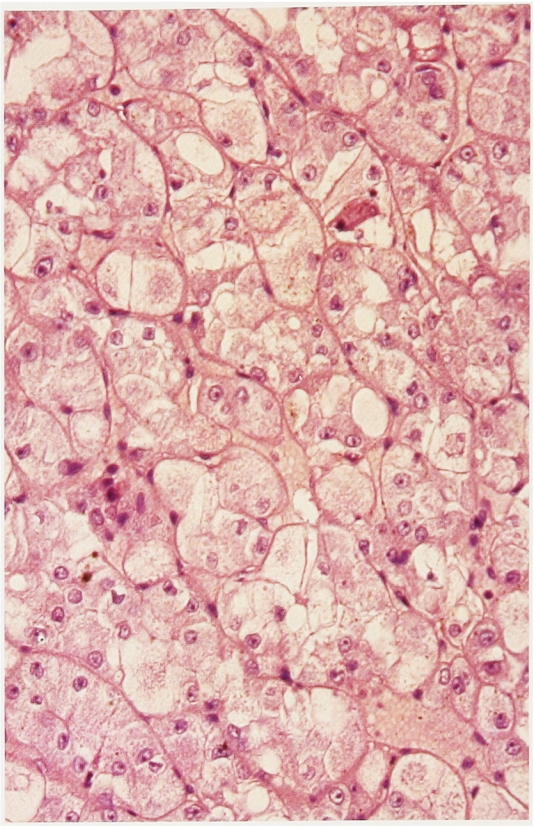

Fig. 4. Microscopic findings showed the abundant cytoplasm and the round nucleus (HE stain ×66).

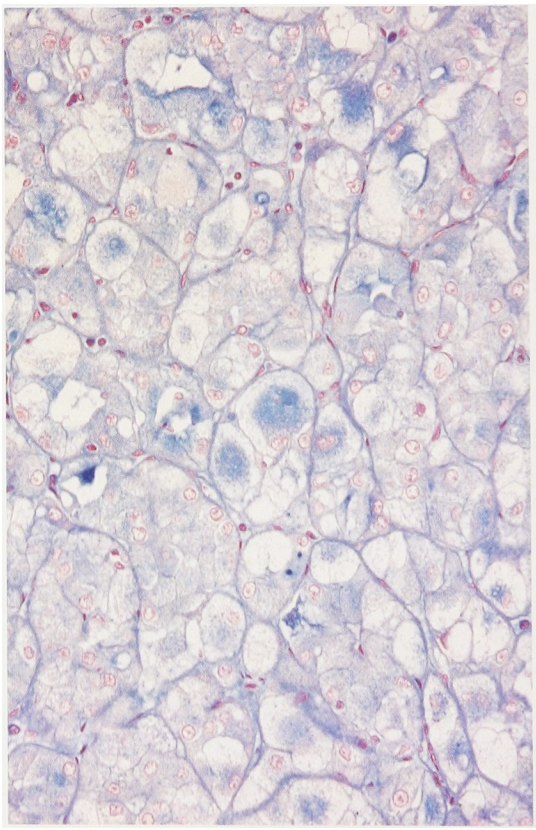

Fig. 5. The cytoplasm of the tumor cells was positive for Hale's colloid staining (×66).

染色では陰性，PAS 染色では PAS 陽性顆粒が胞体内に乏しかった．以上より本腫瘍を嫌色素性腎細胞癌と診断した．

術後の経過は良好で，現在，外来で経過観察中である．

考　　察

嫌色素性腎細胞癌は，1985年に Thoenes ら[2]が新しい型の腎細胞癌として初めて報告した．その病理組織学的特徴としては，肉眼的にはベージュ色を呈し，光顕的にはヘマトキシリン—エオジン染色では腫瘍細胞の胞体はやや空胞状ないし網状で明るいが完全に淡明ではなく様々な程度の好酸性を示し，また，コロイド鉄染色では胞体が陽性に染まることがあげられている．

自験例の摘出標本では，腫瘍は肉眼的には暗赤色を呈した．これまでの報告ではベージュ色ないし淡褐色とされているが，この色調の差は当初，腎摘出時の腎臓内の鬱血のためと考えた．しかし，顕微鏡的には鬱血所見に乏しかったため，ベージュ色以外の色調を示すタイプの嫌色素性腎細胞癌の存在が示唆された．一般的に，悪性度が高く急速に増大する腫瘍の色調については血管の増生が追いつかずに，白っぽいものが多いとされている[8]　その他，肉眼的に色調に影響を与える因子としては，胞体内の脂質や脂肪組織の割合，鬱血の程度などが考えられる[8]　本症例では脂質の割合は少なく，鬱血も認めなかったので，腫瘍細胞の分裂速度が緩やかであったために，この色調を呈したのかもしれない．われわれが検索したかぎりでは，このような色調を呈した嫌色素性腎細胞癌の報告は認めなかった．

病理組織所見としては，嫌色素性腎細胞癌の特徴を認め，これまでの報告[2~7]と一致するものであったが，最終的には特殊染色を行うまで確定診断できなかった．良性疾患のオンコサイトーマとの鑑別が臨床上問題となるが，術前にその診断が可能であるか検討する．

腹部超音波検査では，オンコサイトーマでも低エコーを示す腫瘤として認められ[9]，これのみによる鑑別は難しいと思われる．CT では，オンコサイトーマには中心瘢痕の存在が見られ，境界明瞭で均一に腎実質より弱くエンハンスされる[9~11]　このことについては，嫌色素性腎細胞癌でも同様の所見を示す報告も多く[3,4,6]，われわれの症例も同様であった．MRI については，総じてオンコサイトーマでは T1 強調画像で低信号，T2 強調画像で高信号，通常型腎細胞癌では T1 強調画像で高—中信号，T2 強調画像で高信号という報告がある[11]　また，MRI ではオンコサイトーマの特徴所見である被膜や中心瘢痕を明瞭に描出でき，血流動態も観察できるため，術前の画像診断に有用であるとの報告もある[10]　われわれの症例では T1 強調画像，T2 強調画像とも腎実質と同程度の信号で，中心瘢痕は描出されなかったことよりオンコサイトーマは否定的で，術前の鑑別診断としては有用であった可能性がある．今回は行わなかったが血管造影では，嫌色素性腎細胞癌は比較的乏血管性であるが腫瘍血管の増生の有無などの所見によりオンコサイトーマの術前診断が可能であるとの報告もある[6,12]　また，最近，血管撮影に代わるものとして注目されているヘリカル CT を行えば確定診断の参考になったかも知れない[13]

嫌色素性腎細胞癌の予後は通常型腎細胞癌に比して良好であるとされている[6]が，すべて malignant potential が低いとは言えないとの報告[7]もあり，また，嫌色素性腎細胞癌はオンコサイトーマの悪性化ではないかと示唆する報告もあり[14]今後の経過観察は重要と思われる．

結　　語

Chromophobe cell renal carcinoma の 1 例を経験したので若干の文献的考察を加えて報告した．

本稿を終えるにあたり貴重な御助言をいただいた本院病理科の小見山祐一医師に深謝いたします．

文　　献

1) Bannasch P, Schacht H and Storch E: Morphogenese und Mikromorphologie epithelialer Nierentumoren bei nitrosomorpholin-vergifteten Ratten. I. Induktion und Histologie der Tumoren. Z Krebsforschung **81**: 311-331, 1974
2) Thoenes W, Storkel ST and Rumpelt H-J: Human chromophobe cell renal carcinoma. Virchows Arch Cell Pathol **48**: 207-217, 1985
3) 水関　清，近藤俊文，栗原憲二，ほか：色素嫌性腎細胞癌の 1 例．臨泌 **45**：41-44，1991
4) 大石幸彦，町田豊平，大西哲郎，ほか：嫌色素性細胞腎細胞癌の画像，組織所見．日画像医誌 **12**：193-201，1993
5) Fukushima T, Nagashima Y, Nakatani Y, et al.: Chromophobe renal cell carcinoma: a report of two cases. Pathol Inter **44**: 401-416, 1994
6) 関口由紀，福岡　洋，北村　創，ほか：色素嫌性腎癌の 3 例．臨泌 **52**：311-314，1998
7) 大西哲郎，大石幸彦，飯塚典男，ほか：Chromophobe cell renal carcinoma の臨床病理学的検討．日泌尿会誌 **87**：1167-1174，1996
8) 高橋　徹：病理学，標準看護学講座第 5 版．第 6 巻，p. 109，金原出版，東京，1995
9) 佐々木昌一，林祐太郎，津ケ谷正行，ほか：腎オンコサイトーマの画像診断．泌尿紀要 **41**：731-735，1995

10) Mitsui K, Honda N, Kamijou A, et al.: Renal oncocytoma treated by surgical enucleation. Acta Urol Japan **42**: 369-372, 1996
11) Harmon WJ, King BF and Liebar MM: Renal oncocytoma: magnetic resonance imaging characteristics. J Urol **155**: 863-867, 1996
12) Ambos MA, Bosniak MA, Valensi QJ, et al.: The angiographic patterns in renal oncocytomas. Radiology **129**: 615-622, 1978
13) 隈崎達夫：高速らせん CT の臨床応用について．平松京一，隈崎達夫（編）：高速らせん CT の実際．p. 8-9，メディカルジャーナル社．東京，1995
14) Noguchi S, Nagashima Y, Shuin T, et al.: Renal oncocytoma containing chromophobe cells. Int J Urol **2**(4): 279-280, 1995

(Received on May 15, 1998
Accepted on November 14, 1998)