

## フェナセチン大量服用者に発生した尿路上皮腫瘍の1例

筑波大学臨床医学系泌尿器科学教室 (主任: 赤座英之教授)

小野澤瑞樹, 常楽 晃, 小島 崇宏

関戸 哲利, 宮永 直人, 島居 徹

菊池 孝治, 武島 仁, 赤座 英之

A CASE OF SYNCHRONOUS MULTIFOCAL UROTHELIAL TUMORS  
IN A PATIENT WITH PHENACETIN ABUSEMizuki ONOZAWA, Akira JOHRAKU, Takahiro KOJIMA,  
Noritoshi SEKIDO, Naoto MIYANAGA, TORU SHIMAZUI,  
Koji KIKUCHI, Hitoshi TAKESHIMA and Hideyuki ARAZA*From the Department of Urology, Institute of Clinical Medicine, University of Tsukuba*

A 79-year-old male with phenacetin abuse was admitted to our University Hospital for treatment of asymptomatic gross hematuria. Intravenous urography and computed tomography revealed synchronous right renal pelvic carcinoma and bladder carcinoma. Right nephroureterectomy and transurethral resection of bladder tumor (TUR-Bt) were performed. Histologically, right renal pelvic tumor and bladder tumor were both transitional cell carcinomas of grade 2, pT1, and grade 1=2, Ta, respectively. Additionally, pathological examination revealed two distal ureteral tumors, which were transitional cell carcinomas of grade 2, pTa. He also had a history of heavy tobacco-smoking (20 cigarettes per day for 50 years). We discuss the relationship between transitional cell carcinoma and phenacetin abuse as well as the influence of tobacco-smoking, and review the literature.

(Acta Urol. Jpn. 45 : 257-260, 1999)

**Key words:** Phenacetin, Transitional cell carcinoma

## 緒 言

膀胱癌は職業癌としても有名であり、アニリンへの曝露との関連も知られている。アニリン系に属する鎮痛解熱剤であるフェナセチン中毒による尿路上皮癌の発生は欧米においては数多く報告されているが、日本では比較的稀である。今回、われわれは、フェナセチンを約30年間にわたり総量約 13.6 kg 服用し、尿路上皮癌を発症した症例を経験したので若干の文献的考察を含めて報告する。

## 症 例

患者: 79歳, 男性

主訴: 無症候性肉眼的血尿

既往歴: 1996年に中咽頭癌に対して放射線療法および腫瘍摘除術を施行されているが、再発の徴候はない。

現病歴: 1994年頃より間欠的に肉眼的血尿を自覚したが放置。しかし、徐々に血尿が増悪したため、1997年9月10日に筑波大学附属病院泌尿器科を受診した。排泄性尿路造影および膀胱鏡にて右腎盂腫瘍および単発の膀胱腫瘍を疑われ、1997年10月22日に第1回目入

院。右腎尿管全摘除術を予定したが、患者が拒否したため施行せず、1997年11月5日に経尿道的膀胱腫瘍切除術 (TUR-Bt) を施行した後に退院した (病理診断; 移行上皮癌 (TCC), G1=G2, Ta), その後、外来での膀胱鏡検査にて膀胱癌の再発を認めたため、1998年3月19日に第2回目の入院となった。

生活歴: 原因不明の頭痛に対して、約30年にわたり市販の解熱鎮痛剤 (サリドン®, フェナセチン 250 mg/錠含有) を1日平均5錠内服, 医師からの内服中止や他剤への変更の勧めを拒否し, 精神的な依存の状態であった。主成分であるフェナセチンの総量は約 13.6 kg と考えられた。

喫煙は1日20本を50年間続けていたが、2年前に禁煙した。

入院時現症: 胸腹部理学的所見に異常は認められなかった。

入院時検査所見: 血液検査: Hb 10.9 g/dl と軽度の貧血を認めた。腎機能は BUN 26.3 mg/dl, Cre 0.9 mg/dl と正常で, その他の一般血液検査値にも異常はなかった。

尿検査: 比重 1.022, pH 6.0, 潜血 (卅), 尿蛋白 594 mg/日, 尿中  $\beta$ 2-MG 191 ng/ml, NAG 4.0 IU/l,

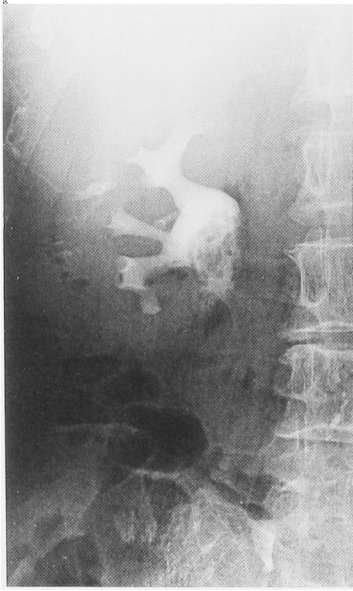


Fig. 1. Intravenous urography showed a defect of 25 mm at the right renal pelvis.

クレアチニンクリアランス 48.3 ml/分, 尿沈渣: RBC >100/hpf, WBC 1~4/hpf, 尿細胞診: 自然尿 class V, 右腎盂洗浄細胞診 class III, 膀胱鏡検査: 5 から 10 mm 大の乳頭状腫瘍が約40個認められた。

画像検査所見: 胸部X線単純撮影: 異常なし. 排泄性尿路造影: 右腎盂に陰影欠損を認めた (Fig. 1). 腹部 骨盤部コンピュータ断層撮影 (CT): 右腎盂内に限局する 22 mm 大の隆起性病変が認められた. 膀胱には表在性と考えられる多発腫瘍が認められた. 骨シンチグラム: 異常なし

入院後経過: 以上の検査所見より, フェナセチン中毒に関連した右腎盂癌 (T1-2, N0, M0) および膀胱癌 (T1, N0, M0) と診断し, 1998年4月1日に TUR-Bt を, また, 1998年5月7日に右腎尿管全摘除術を施行した. 切除標本では, 腎盂のほか尿管下端にも2個の乳頭状腫瘍が認められた (Fig. 2). 病理組織学的にこれらの腫瘍はいずれも TCC で, 腎盂癌

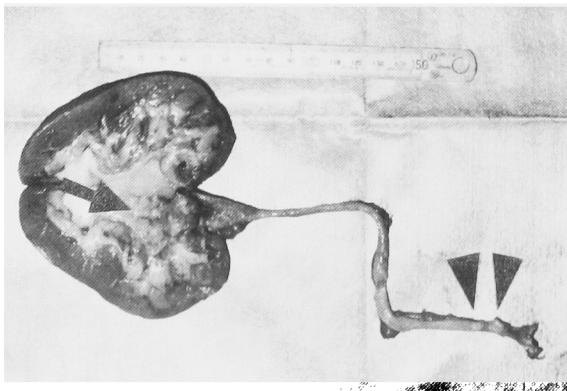
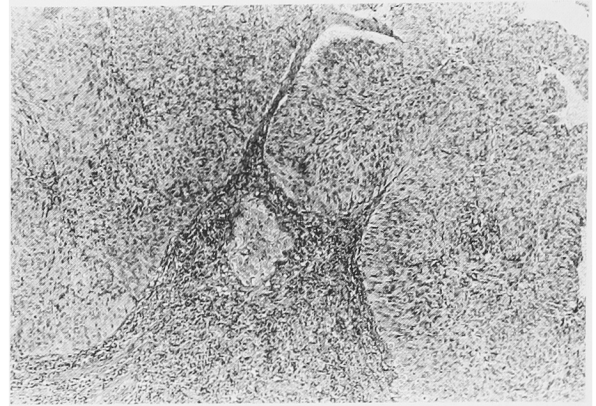
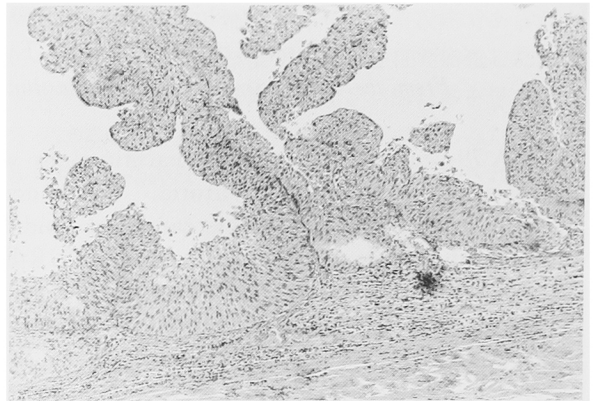


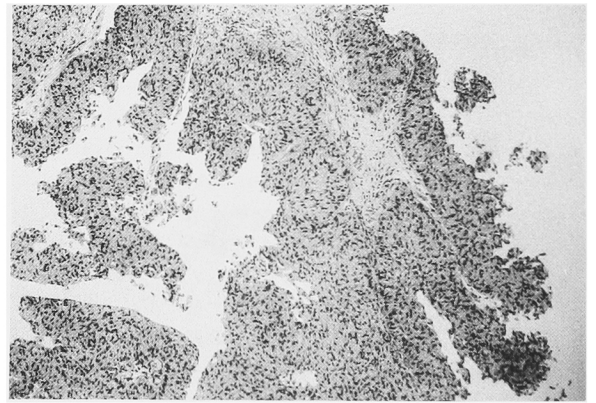
Fig. 2. Resected specimen revealed a right renal pelvic tumor (↑) and two right lower ureteral tumors (▲).



(a)



(b)



(c)

Fig. 3. Microscopic findings (H & E, ×100). Tumors of the (a) renal pelvis (TCC, grade 2, pT1), (b) ureter (TCC, grade 2, pTa) and (c) bladder (TCC, grade 1=2, Ta).

は G2, pT1, 尿管癌は G2, pTa, 膀胱癌は G1=G2, Ta と診断された (Fig. 3 a, b, c). 間質性腎炎の所見は認められなかった. 術後経過は良好で 6月10日に退院し, 以後, 外来にてエピルピシンの膀胱内注入療法を行いながら経過観察中である. なお, 入院中はサリドン®の内服を休止していたが, 主治医のアドバイスにもかかわらず, 退院後は頭痛ではなく, 手術創が痛むとの理由で以前と同様に内服を続けている。

## 考 察

フェナセチンはアニリン系の解熱鎮痛剤で、1887年以来世界的に広く使用されてきた<sup>1)</sup> また、スウェーデンなどでは、古くは労働者が仕事の能率を上げ、疲労を克服するために興奮剤としてフェナセチンを服用した時代もあった<sup>2)</sup> しかし、長期、大量服用者にメトヘモグロビン血症、溶血性貧血、間質性腎炎、腎乳頭壊死、尿路上皮腫瘍、後腹膜線維症、精神異常などが見られるとの報告が相次ぎ、スウェーデン、スイスなどフェナセチンを乱用する傾向のある国を中心として1980年代にはほとんどの国で服用されなくなった<sup>1,3,4)</sup> しかし、本邦ではこれらの副作用の報告は少なく、フェナセチンを含有している解熱鎮痛剤は現在でも市販されており、容易に入手可能な状態である<sup>1,4)</sup>

フェナセチンは体内に吸収された後に肝で代謝を受け、*N*-アセチル-*p*-アミノフェノールとなる<sup>5)</sup> この物質自体の毒性は低いが、さらに腎で、*p*-アミノフェノールに代謝されて腎障害をきたすことが知られており、この物質が発癌にも寄与している可能性がある<sup>6)</sup> また、肝での別な代謝産物である *N*-ヒドロキシ体にも発癌性があると考えられている<sup>7)</sup> その証拠として、フェナセチンの代謝産物と DNA との *in vitro* によって *in vitro* において DNA 付加体が形成されることや、変異原性物質の検索に用いられる Ames 試験において、フェナセチンが肝ホモジネートの S9 mix の存在下で代謝活性化を経た後にはじめて陽性反応を示すことなどが挙げられる<sup>8,9)</sup> さらに、動物実験で、フェナセチンにより姉妹染色分体交換や微小核形成などの染色体レベルでの異常も起こることが知られている<sup>9)</sup> ラットにフェナセチンを混餌投与した実験においては、尿路移行上皮癌の発生が認められており、また、他にも腎、鼻腔、肺、脾などにも発癌することが報告されている<sup>4,9,10)</sup> これらの事実から、フェナセチンは遺伝子障害性の変異原性 癌原性物質と考えられる<sup>4)</sup> その他の発癌の機序として、フェナセチン腎症に由来する慢性炎症を介する機序、細胞増殖促進作用、免疫系に対する抑制効果なども考えられている<sup>3,8)</sup> また、動物の化学発癌モデルにおいてフェナセチンの同時投与が発癌を促進することから、cocarcinogen としての作用も想定されている<sup>8)</sup>

フェナセチンによる尿路上皮腫瘍は1965年にはじめて報告されて以来、欧米では数多くの報告があり、それによる腫瘍発生リスクは、腎盂腫瘍で55倍、尿管腫瘍で16倍、膀胱腫瘍で6倍とされている<sup>11,12)</sup> 喫煙はフェナセチンによる尿路上皮癌の頻度を相乗的に上昇させることが知られており<sup>13)</sup>、その原因としては、たばこの中に含まれる benzo [a] pyrene などの多環

芳香属炭化水素がフェナセチンの肝での代謝活性化を促進することや<sup>5,6)</sup>、喫煙により発癌性のある *N*-ヒドロキシ体の尿中排泄が促進されることなどが考えられている<sup>14)</sup> 本症例の場合、喫煙を1日20本、50年間続けており、喫煙による尿路腫瘍の発生リスクのみでも非喫煙者に比べて数倍高いと考えられるため<sup>15)</sup>、フェナセチン大量服用に加えて、喫煙の相乗作用による発癌の可能性が強く示唆された。

これまでの日本での報告例に自験例を加えた18例でみると、フェナセチンの内服期間は10~30年(平均20.7年)、内服総量は1.4~13.6 kg(平均5.8 kg)であり<sup>4,16)</sup>内服総量と尿路上皮癌の発症にはかなりのばらつきが認められる。本症例の場合、内服期間は30年、内服総量は13.6 kgで、本邦の報告では最長 最多であった。フェナセチンによる尿路上皮癌の発生部位は腎盂61%、尿管39%、膀胱61%であり、44%に多重癌が認められている<sup>4,8,16)</sup> 組織型では圧倒的にTCCの頻度が高く、分化度ではG2~G3が大部分を占めている。フェナセチン腎症との合併を認める場合が多いが、合併を認めない場合もあり、腎症と腎盂癌との間には必ずしも関連があるわけではない<sup>4,17)</sup>

日本においては現在もフェナセチンの入手は可能で、広く一般に用いられている。フェナセチン以外の鎮痛剤は発癌のリスクとならない<sup>17)</sup>とされている点も考えると、フェナセチン乱用による危険性の啓蒙が重要であるとともに、乱用者に対しては尿路上皮癌の定期的な検索が重要であると考えられた。

## 結 語

頭痛に対して、フェナセチンを約30年間にわたり服用した、フェナセチン中毒の79歳男性に発生した腎盂・尿管および膀胱腫瘍について報告した。さらに、喫煙との関連についても若干考察した。

本論文の要旨は、第36回日本泌尿器科学会茨城地方会において発表した。

## 文 献

- 1) 加藤治子, 山下えり子, 藤野由美, ほか: 不安定血色素症が疑われた Phenacetin 乱用による溶血性貧血の1例. 臨血 **33**: 1036-1040, 1992
- 2) 加藤正明: 薬物依存・総論. 疫学 文化 歴史. 現代精神医学大系 15A. 加藤正明編. 第1版, pp. 39-52, 中山書店, 東京, 1977
- 3) 若新政史, 若新洋子: 中毒性腎症 早期診断と予防. 非ステロイド系抗炎症薬 免疫調整薬. 日内会誌 **83**: 1747-1751, 1994
- 4) 武藤 智, 長瀬 泰, 内田健三, ほか: フェナセチン乱用の患者にみられた腎盂腫瘍. 臨泌 **52**: 65-67, 1998
- 5) Kuntzman R, Pantuck EJ, Kaplan SA, et al.:

- Phenacetin metabolism : effect of hydrocarbons and cigarette smoking. *Clin Pharmacol Ther* **22** : 757-764, 1977
- 6) Piper JM, Tonascia J and Matanoski GM : Heavy phenacetin use and bladder cancer in women aged 20 to 49 years. *N Engl J Med* **313** : 292-295, 1985
  - 7) Nery R : The possible role of N-hydroxylation in the biological effects of phenacetin. *Xenobiotica* **1** : 339-343, 1971
  - 8) Petersen I, Ohgaki H, Ludeke BI, et al. : p53 mutations in phenacetin-associated human urothelial carcinomas. *Carcinogenesis* **14** : 2119-2122, 1993
  - 9) Murai T, Mori S, Machino S, et al. : Induction of renal pelvic carcinoma by phenacetin in hydronephrosis-bearing rats of the SD/cShi strain. *Cancer Res* **53** : 4218-4223, 1993
  - 10) Johansson S : Carcinogenicity of analgesics ; long-term treatment of Sprague-Dawley rats with phenacetin, phenzone, caffeine an paracetamol (acetaminophen). *Int J Cancer* **27** : 521-529, 1981
  - 11) Mihatsch MJ and Knusli C : Phenacetin abuse and malignant tumors : an autopsy study covering 25-years (1953-1977). *Klin Wochenschr* **60** : 1339-1349, 1982
  - 12) Hultengren N, Lagergren C and Ljungqvist A : Carcinoma of the renal pelvis in renal papillary necrosis. *Acta Chir Scand* **130** : 314-320, 1965
  - 13) McCredie M, Stewart JH, Ford JM, et al. : Phenacetin-containing analgesics and cancer of the bladder or renal pelvis in women. *Br J Urol* **55** : 220-224, 1983
  - 14) Rathert P, Melchior H and Lutzeyer W : Phenacetin : a carcinogen for the urinary tract? *J Urol* **113** : 653-657, 1975
  - 15) Sorahan T, Lancashire RJ and Sole G : Urothelial cancer and cigarette smoging : findings from a regional case-controlled study. *Br J Urol* **74** : 753-756, 1994
  - 16) 岡 大三, 高尾徹也, 井上 均, ほか : フェナセチン乱用による多発性尿路上皮腫瘍の1例. *西日泌尿* **60** : 242-245, 1998
  - 17) McCredie M, Stewart JH, Carter JJ, et al. : Phenacetin and papillary necrosis ; independent risk factors for renal pelvic cancer. *Kidney Int* **30** : 81-84, 1986

(Received on October 26, 1998)  
(Accepted on January 11, 1999)