前立腺癌の浸潤による膀胱出血に対するマーロックス®注入療法

明治鍼灸大学泌尿器科学教室（主任：斉藤雅人教授）
本郷　文弥*，斉藤　雅人

INTRAVESICAL INSTILLATION OF MAALOX® FOR THE TREATMENT OF BLADDER HEMORRHAGE DUE TO PROSTATE CANCER INVASION: REPORT OF TWO CASES

Fumiya Hongo and Masahito Saitoh
From the Department of Urology, Meiji University of Oriental Medicine

Two cases treated by intravesical instillation of Maalox® for bladder hemorrhage are reported. A 79-year-old man and an 81-year-old man were admitted because of macroscopic hematuria and bladder tamponade. In both cases, bladder hemorrhage caused by bladder invasion of prostate cancer had not improved after bladder lavage, intravenous drip infusion and medication of hemostatics. In the first case, bladder hemorrhage had decreased 4 days after the intravesical instillation of 50–100 ml Maalox® for an hour per day. In the second case, irrigation of Maalox® was performed because of the difficulty of intravesical instillation of Maalox® due to irritable bladder. The bladder hemorrhage had not completely disappeared but improved 5 days after the bladder irrigation of 100 ml of Maalox® with 100 ml of 0.9% NaCl for an hour per day.

This method is easy and can be performed without complications. This method might be useful as first-line therapy in the case of severe bladder hemorrhage.

(Acta Urol. Jpn. **45**: 367–369, 1999)

Key words: Bladder hemorrhage, Maalox®

緒　　言

膀胱への癌浸潤のため血尿が持続する進行前立腺癌2症例に対して，胃粘膜保護剤であるマーロックス®を膀胱内へ注入する止血療法を行い，有用であったので報告する．

症　　例

症例1：79歳，男性

主訴：肉眼的血尿

既往歴：不整脈，糖尿病，高血圧症

家族歴：特記すべきことなし

現病歴：排尿困難にて1995年10月に当科を受診した．初診時の血清 PSA 値は 50 ng/ml 以上であり，前立腺生検にて低分化型腺癌，Gleason score は7であった．骨シンチグラフィーにて左腸骨など3カ所に明らかな転移巣を認め，臨床病期は T3aN0M1 の前立腺癌と診断した．1995年11月27日に去勢術を施行し，酢酸クロルマジノンの投与を行った．以後，受診せず経過したが，1997年9月に尿閉となり来院．フォーリーカテーテルを留置した．その際の血清 PSA 値は 117 ng/ml であった．前立腺癌の再燃と診断し，フルタミドの投与を開始したが，1998年2月27日血尿の悪化と疼痛のため，入院となった．

入院時現症：身長 138.5 cm，体重 43 kg，血圧 132/70 mmHg，脈拍82/分．

画像診断：体動および両側股関節人工骨頭置換術を施行されているため，画像がやや不鮮明であるものの，MRI にて前立腺癌の膀胱浸潤と考えられた (Fig. 1)．

入院後経過：肉眼的血尿については原野ら[1]の評価法と同様に4段階にわけて評価した．止血剤の投与および輸液にて血尿は改善せず，膀胱持続灌流を開始した．しかし全開で生理的食塩水（以下生食と略す）を滴下しても，すぐにカテーテルが閉塞した．生食にて十分な膀胱洗浄のあと，原液のマーロックス® 50～100 ml を膀胱内に注入し，30分から1時間保持する川越ら[2]の手技を試みた．1回目はテネスムスが強く，30 ml を15分保持するのが限界だった．2回目以降は 50 ml を1時間保持が可能となった．また，1回目の注入後速やかに血尿および疼痛は軽減した．以後，4回注入を施行したところ，血尿が消失したため，マー

* 現：京都府立医科大学泌尿器科学教室

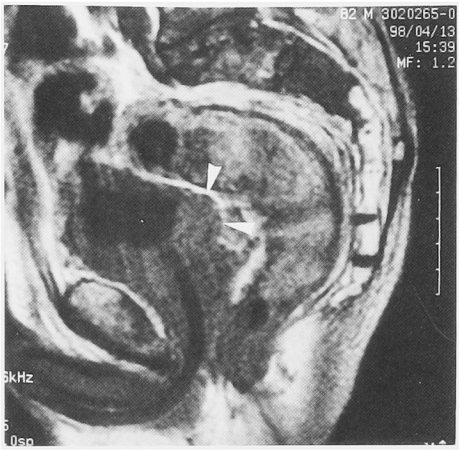

Fig. 1. Magnetic resonance imaging (MRI) shows mass around the Foley catheter on T1-weighted sequences.

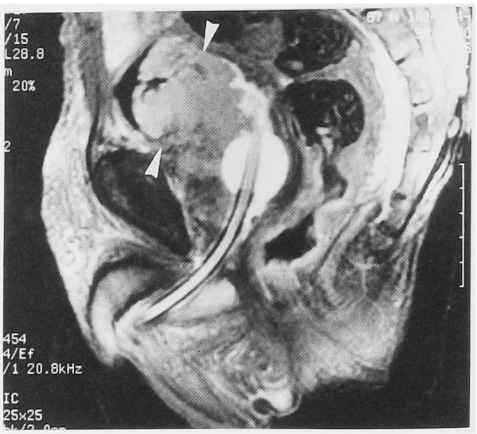

Fig. 3. Magnetic resonance imaging (MRI) shows slightly high intensity and heterogeneous mass in the bladder on T2-weighted sequences.

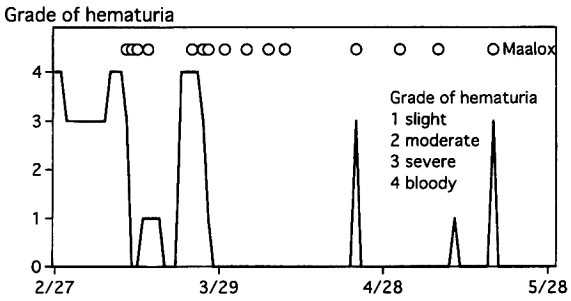

Fig. 2. Treatment and grade of hematuria after admission in case 1.

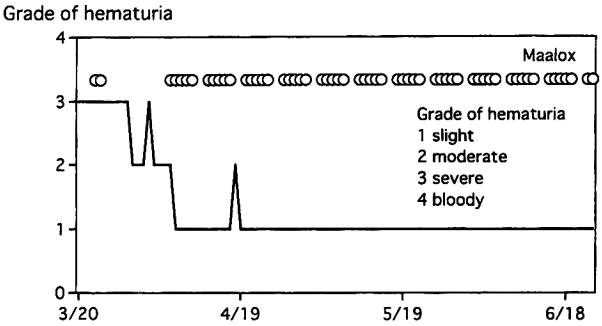

Fig. 4. Treatment and grade of hematuria after admission in case 2.

ロックス®の注入をいったん中止した．しかし，中止後1週間で再び血尿となったため，5日ごとに注入し，最終的に10日ごとの注入を継続して行った．マーロックス®注入による副作用はなかった．血尿のコントロールは良好であったが，5月29日に死亡した (Fig. 2)．

症例2：81歳，男性

主訴：肉眼的血尿

既往歴：脳梗塞，糖尿病，高血圧症

家族歴：特記すべきことなし

現病歴：1992年1月に人間ドックにて触診上前立腺に硬結を触れたため当科紹介となった．血清 PSA 値は 400 ng/ml であり，前立腺生検にて中分化型腺癌．Gleason score は5であった．臨床病期は T3aN0M0 であった．1992年3月5日に去勢術を施行し，酢酸クロルマジノンの投与を開始した．1995年10月に膀胱タンポナーデを生じ，放射線治療を行った．以後，フォーリーカテーテル留置下にリン酸エストラムスチンナトリウムの投与を行い，外来にて経過観察していたが，1998年1月10日に血尿および全身状態の悪化により入院となった．

入院時現症：身長 155 cm，体重 55 kg，血圧 132/54 mmHg，脈拍128/分．

画像診断：CT にて膀胱内に腫瘤像を認めた．MRI にて膀胱内に突出する腫瘍像を認めた (Fig. 3)．経腹的超音波パワードプラ法にて膀胱内に突出する腫瘍を認め，その内部には著しい血流信号の増加を認めた．前立腺癌の膀胱内突出と考えられた．

治療経過：止血剤の投与および輸液にて肉眼的血尿は改善せず，症例1と同様の方法を試みたが，膀胱内に薬液をまったく保持できなかったため，100 ml のマーロックス®を生食にて2倍に希釈し，3ウェイカテーテルを留置の上，1日1回の灌流を1週間に5日間行った．肉眼的血尿は消失するには至らなかったが，ある程度改善した．以後治療を継続して行った．マーロックス®灌流による副作用はなかった．また，放射線治療後の直腸炎によると考えられる下血も生じたため，マーロックス®の直腸内注入を試みたが本剤の保持がまったく不可能であったため，中止した．血尿の悪化は認めなかったが，1998年6月23日に死亡した (Fig. 4)．

考　　察

難治性膀胱出血に対する治療法としては，ホルマリン膀胱注入，ミョウバン持続灌流，高圧酸素療法[3,4]など様々な治療法が報告されている．本剤はその制酸作用　胃粘膜保護作用にて，胃　十二指腸潰瘍，胃炎

などに使われる白色懸濁内服液であり，その 100 ml 中には水酸化アルミニウム 56 g，水酸化マグネシウム 4.0 g が含まれている．その止血機序としてマーロックス®はゼラチン様被膜を形成し，粘膜のびらん 潰瘍部に選択的に付着して粘膜面を保護し，血管を収縮させて止血させると考えられている[5] さらに，膀胱粘膜表面に存在するグリコサミノグリカンの代わりをして，細菌などが付着するのを防止する．今回の2症例とも止血剤の投与と膀胱持続灌流だけでは血尿は改善しなかったが，本法の施行により，症例1では血尿が消失し，症例2では改善した．文献上，マーロックス®膀胱内注入療法は川越ら[2]が放射線治療後の出血性膀胱炎の3例，坂田ら[5]が膀胱腫瘍，直腸癌の膀胱浸潤，子宮頸癌の膀胱浸潤など9例，原野ら[1]がサイクロフォスファミド膀胱出血の1例を報告している．いずれの報告においても2～8日のマーロックス®注入にて止血効果は良好と報告されているが，今回の2症例について，症例1は治療中止後の血尿の再発を認め，症例2は十分な治療効果が得られなかったため，マーロックス®注入を継続して行った．また，サイクロフォスファミド膀胱出血の2例に対して，本法は無効であったが，高圧酸素療法にて止血したとの報告もある[4]

本法はミョウバン持続灌流の様にカテーテルの閉塞が生じることもなく，安全に施行できる．また，高圧酸素療法はその止血効果は優れていると考えられるが特殊な設備が必要であり，その施行の際には鼓膜の穿刺が必要な場合もあり，施行できる施設は限られると考えられる．一方，マーロックス®は容易に入手でき，その手技も簡単である．

本法は煩雑な手技を必要とせず，副作用もないため，難治性血尿に対してはじめに試みられてよい方法であると考えられた．

結　　語

膀胱への前立腺癌の浸潤のため，血尿が持続した2症例に対して，マーロックスの膀胱内注入療法を行った．1例は著効，1例は有効であり，副作用は認めなかった．

なお本論文の要旨は第164回日本泌尿器科学会関西地方会にて発表した．

文　　献

1) 原野正彦，八木拡朗：マーロックス膀胱注入が奏効したサイクロフォスファミド膀胱出血の1例．西日泌尿 **59**：450-452，1997
2) 川越　厚，川名　尚：放射線治療後の出血性膀胱炎，直腸炎に対するマーロックス注入療法．日癌治 **24**：1545-1550，1989
3) Weiss JP, Boland FP, Mori H, et al.: Treatment of radiation-induced cystitis with hyperbaric oxygen. J Urol **134**: 352-354, 1985
4) 木村元彦，森下英夫，黒川和泉，ほか：シクロフォスファミド出血性膀胱炎に対し高圧酸素療法で止血に成功した2例．臨泌 **51**：959-961，1997
5) 坂田浩一，原　暢助，小林　実，ほか：膀胱出血に対する水酸化アルミニウム　マグネシウム合剤の膀胱内注入療法．臨泌 **47**：927-929，1993

(Received on October 14, 1998)
(Accepted on January 22, 1999)