

妊娠中、自然破裂を契機に発見された 腎血管筋脂肪腫

大阪労災病院泌尿器科 (部長 : 三好 進)
岡 大三, 水谷修太郎, 高尾 徹也
井上 均, 西村 健作, 三好 進

SPONTANEOUS RUPTURE OF A RENAL ANGIOMYOLIPOMA IN PREGNANCY: A CASE REPORT

Daizo OKA, Shutaro MIZUTANI, Tetsuya TAKAO,
Hitoshi INOUE, Kensaku NISHIMURA and Susumu MIYOSHI
From the Department of Urology, Osaka Rosai Hospital

A 32-year-old woman in the 36th week of pregnancy was admitted to obstetrics with a complaint of left flank pain. Magnetic resonance imaging demonstrated a left perinephric hematoma before the cesarean section. Spontaneous rupture of renal angiomyolipoma was suspected by computed tomographic scan and renal angiography after the cesarean section. We attempted partial nephrectomy, but performed nephrectomy because of perinephric adhesion. This is the 11th case of spontaneous rupture of renal angiomyolipoma during pregnancy in the Japanese literature.

(Acta Urol. Jpn. 45: 423-425, 1999)

Key words : Angiomyolipoma, Spontaneous rupture, Pregnancy

緒 言

腎血管筋脂肪腫は、腎に発生する良性腫瘍の1つで、近年の画像診断技術の向上により術前診断が可能となり、保存的治療が主流となってきている^{1,2)}。しかし、破裂により発見されることもあり、その際は診断に苦慮することがある。今回、われわれは妊娠36週に自然破裂をきたし発見されたAMLを経験したので若干の文献的考察を加えて報告する。

症 例

患者：32歳，女性
主訴：左腰背部痛
既往歴：1回経妊1回経産。31歳，亜急性甲状腺炎。てんかん・知能障害等なし。
家族歴：特記すべきことなし
現病歴：1997年11月中頃より左腰背部痛を繰り返すも放置。12月1日，腰痛増強のため当院産科受診。尿路結石症疑いにて鎮痛剤処方され帰宅。12月3日，再度腰痛増強し産科に緊急入院となった。鎮痛剤使用も腰背部痛軽減せず，貧血の進行を認めため12月9日（妊娠37週4日），MRI施行し，左腎周囲血腫を疑われ，当科紹介。同日帝王切開 男児娩出後，転科となった。なお，娩出後腰背部痛は軽減し，貧血は輸血により改善されていた。

転科時現症：血圧130/72 mmHg，脈拍72回整。結

節性硬化症を思わせる皮脂腺腫は認められなかった。

入院前検査所見：11月25日：RBC $356 \times 10^4/\text{mm}^3$ ，Hb 10.7 g/dl，Ht 30.4%。

入院時検査所見：12月4日：血液検査；RBC $268 \times 10^4/\text{mm}^3$ ，Hb 7.8 g/dl，Ht 23.1%，WBC $10,800/\text{mm}^3$ ，Plt $15.5 \times 10^4/\text{mm}^3$ 生化学；LDH 1,268 IU/l，BUN 7 mg/dl，Cr 0.8 mg/dl，CRP 12.5 mg/dl。検尿；潜血（-），RBC $<1/\text{HPF}$ 。

転科時検査所見：12月9日 RBC $230 \times 10^4/\text{mm}^3$ ，Hb 6.7 g/dl，Ht 19.8%，WBC $6,400/\text{mm}^3$ ，Plt $27.6 \times 10^4/\text{mm}^3$

画像検査所見：帝王切開前に施行されたMRIで左腎実質とGerota筋膜の間に血腫の貯留が疑われ，左腎上極に5×6 cm大のT1強調像で腎実質に比べlow，一部iso～high intensity areaを認めた。同部位はT2強調像ではlow～highの不均一な信号を呈しており，腎腫瘍の自然破裂が疑われた（Fig. 1）。分娩後施行した腹部造影CTでも，腎上極に内部不均一な腫瘍を認めた。腫瘍の辺縁は一部連続性を欠いており，この周囲に血腫を認め，腎腫瘍の破裂と判断した（Fig. 2）。静脈性腎盂造影では軽度の腎杯拡張と両側尿管を認めるのみで，逆行性腎盂造影では，腎盂外への造影剤の流出を認めなかった。腎血管造影で，腫瘍はhypervascularで，microaneurysmを数個伴い，腫瘍の中心から下部にかけてavascular areaを認めた（Fig. 3）。また腹部超音波検査では，高エコー

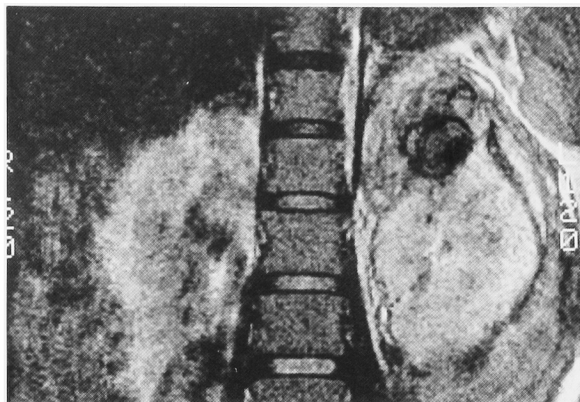


Fig. 1. MRI (T1-weighted) shows a left renal tumor.

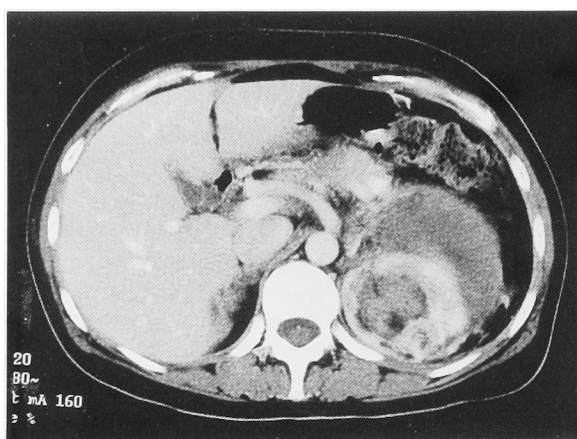


Fig. 2. Enhanced CT shows the renal tumor and a renal hematoma.

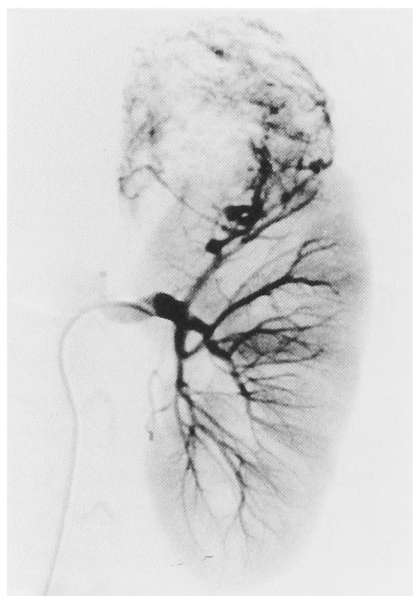


Fig. 3. Left renal angiography shows hypervascularity and microaneurysm.

域を示す腫瘍は認めなかった。

以上より、左腎血管筋脂肪腫の自然破裂が最も疑われたが、いずれの画像検査においても脂肪成分が乏しく、腎細胞癌を否定しえないことから左腎部分切除目

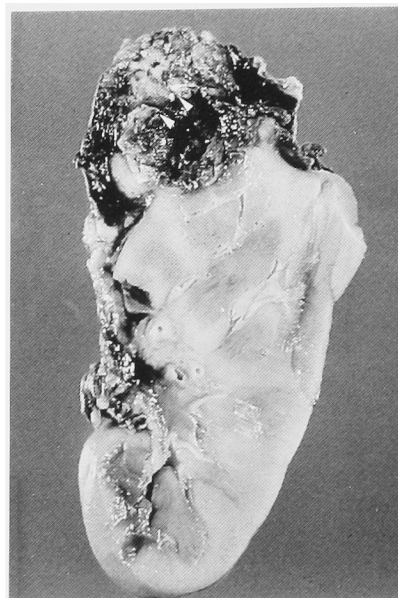


Fig. 4. Macroscopic appearance of cut face of the tumor in the upper pole of the kidney

的にて1997年12月24日手術施行した。

手術所見：腎周囲血腫は一塊となっており、特に腎門部では周辺組織と強固に癒着していた。このため部分切除は不可能と判断、左腎摘除術を施行した。腫瘍の大きさは5×5×6 cm。腫瘍は被膜におおわれていたが、一部断裂を認め、腫瘍内部には出血壊死を認めた (Fig. 4)。

病理組織所見：分化した平滑筋細胞と血管の増生に混じって少ないながらも脂肪細胞を認め、腎血管筋脂肪腫と診断された。

術後経過：1998年1月10日退院し、術後経過良好である。

考 察

本邦で妊娠中に自然破裂により発見された腎血管筋脂肪腫 (renal angiomyolipoma: 以下 AML) は、われわれが調べたかぎり本症例をふくめ11例であった³⁻⁵⁾ (Table 1)。このうち3例は腫瘍内出血で腫瘍被膜の破裂を認めないが、いずれも急性腹症などの臨床症状をきたしており、自然破裂に含めた。これは腫瘍内血管が破裂した後、腫瘍被膜の伸展性により腫瘍内出血に留まるか、被膜破裂に至るものと考えられたためである。

AML 自然破裂の要因として、腎内圧の上昇、菲薄化した腎盂粘膜のピラン、外力の作用があげられており⁶⁾、特に妊娠に合併して生じた際は、循環血液量の増加、子宮による圧迫、血圧上昇、妊娠で増加するエストロジェンの平滑筋成分増殖作用による易破裂性も考えられている⁷⁾。

11例中3例は術前に AML と診断され、そのうち

Table 1. Cases of spontaneous rupture of angiomyolipoma in pregnancy

No.	報告者	報告年	年齢	妊娠週数	主訴	破裂形態	出血性 ショック	術前診断	治療	胎児
1	福居ら	1981	36	29	側腹部痛, 下腹部痛, 貧血	被膜破裂	+	卵巣腫瘍, 子宮筋腫茎捻転	緊急開腹, 腫瘍血管処理後日, 腎摘除術	帝王切開
2	前田ら	1986	31	27	下腹部痛, 背部痛, 貧血	腫瘍内出血	-	AML 疑い	経過観察後分娩, 経過観察	正常分娩
3	梅原ら	1987	28	28	側腹部痛, 血尿	腫瘍内出血	-	AML	経過観察後分娩, 腎摘除術	分娩
4	秋ら	1989	25	25	側腹部痛, 貧血	被膜破裂	-	AML	腎摘除術	人工中絶
5	日比ら	1989	21	21	側腹部痛	被膜破裂	+	卵巣嚢腫茎捻転	腎摘除術	(記載なし)
6	青江ら	1990	35	35	上腹部痛, 発熱, 腫瘍増大	腫瘍内出血	-	虫垂炎	虫垂切除術, 後日腎摘除術	正常分娩
7	土井ら	1991	28	13	側腹部痛, 腫瘍	被膜破裂	-	AML 疑い	腎摘除術	人工中絶
8	草薙ら	1993	26	38	1. 陣痛開始後, 左下腹部痛, 2. 術後27日目, 左上側腹部痛	被膜破裂	+	1. 常位胎盤早期剝離, 2. 急性膀胱炎	緊急帝王切開術. 27日後開腹ドレナージ. 分娩後107日目, 腎・副腎・脾臓・脾尾部切除術	帝王切開
9	岡田ら	1994	31	28	腰背部痛	被膜破裂	-	AML		誘発分娩
10	千葉ら	1996	35	38	上腹部痛, 心窩部痛, 嘔吐	被膜破裂	-	胎児仮死	腎摘除術	帝王切開
11	自験例	1998	32	36	腰背部痛, 貧血	被膜破裂	-	AML 疑い	帝王切開, 後日腎摘除術	帝王切開

1例が腎温存術を施行されていた。しかし、経過観察の1例を除き残りの9例はすべて腎摘除術が施行されていた。手術施行時期はすべて胎児娩出後であったが、妊娠13週と21週に発見された2例で人工妊娠中絶が行われていた。

本来、AML 自然破裂に対しては、腎温存手術¹⁾や選択的腫瘍血管塞栓術²⁾が望ましいと思われる。しかし、妊娠中に自然破裂を契機に発見される症例は、レントゲン検査が制限され、発症早期では子宮病変との鑑別が困難である。また検査が施行されても出血のため悪性腫瘍との鑑別が難しいことが多い。腎自然破裂をきたす疾患としては、腎腫瘍、血管病変、感染、結石等が考えられるが、これまでの報告では、妊娠中に腎自然破裂をきたした悪性疾患を認めない⁸⁾。しかしながら、腎細胞癌の自然破裂報告例では妊娠可能女子(23, 33歳)⁸⁾の症例も認められ、完全に悪性を否定し得ない場合は手術を選択すべきであろう⁹⁾。ただし、本症例のように腎保存手術を予定していても、腎周囲の炎症や癒着のため腎摘除術に変更せざるを得ない場合が多く、診断および治療方法、治療時期について十分な検討が必要と思われる。

結 語

妊娠36週に自然破裂を契機に発見された腎血管筋脂肪腫について、若干の文献的考察を加えて報告した。

本論文の要旨は、第163回日本泌尿器科学会関西地方会に

て発表した。稿を終えるにあたり、御校閲を賜った大阪大学医学部泌尿器科学教室奥山明彦教授に深謝いたします

文 献

- 1) 佐野克行, 川崎千尋, 佐藤和彦, ほか: 自然破裂後, 腎部分切除術に成功した腎血管筋脂肪腫の1例. 泌尿器外科 **3**: 997-999, 1990
- 2) 原野正彦, 前田幸志郎, 津江裕昭, ほか: エタノールによる動脈塞栓術を行った腎血管筋脂肪腫自然破裂の1例. 西日泌尿 **58**: 1121-1123, 1996
- 3) 草薙鉄也, 玉川晶子, 山口 武, ほか: 妊娠に合併した腎血管筋脂肪腫の1例. 産と婦 **60**: 744-748, 1993
- 4) 木下博之, 池上元保, 伊東史雄, ほか: 自然破裂をきたした腎血管筋脂肪腫の1例. 泌尿器外科 **7**: 701-704, 1994
- 5) 千葉 裕, 金城盛吉, 田村是六, ほか: 妊娠38週に急性腹症を呈した腎血管筋脂肪腫破裂の1例. 道南医会誌 **31**: 100-103, 1996
- 6) Brunce AW and Awad SA: Spontaneous rupture of the kidney in pregnancy. J Urol **95**: 5, 1966
- 7) 蝶良義彦, 高島文男: 腎臓平滑筋腫の発生について. 日病理会誌 **41**: 139-140, 1952
- 8) 井内裕満, 野田 剛, 国枝 学, ほか: 自然破裂をきたした腎細胞癌の1例. 西日泌尿 **60**: 469-472, 1998
- 9) 井上純夫, 仙波大右, 蛇沢 晶, ほか: “特発性”腎破裂の1例. 日外会誌 **96**: 116-120, 1995

(Received on December 9, 1998)

(Accepted on March 17, 1999)